

**Autor:** Esp. Od. Villarroel, Marjorie Andrea. Jefe de Trabajos Prácticos, Servicio de Imágenes Diagnósticas. FO, UNCuyo

**Resumen:**

Uno de los mayores desafíos con que se enfrenta el ortodoncista a la hora de planear un tratamiento es la elaboración de un adecuado diagnóstico.

La cefalometría constituye una de las principales herramientas diagnósticas en ortodoncia, ya que no sólo permite establecer y precisar las metas de un tratamiento, sino que también es de gran utilidad en las evaluaciones de control y postratamiento ortodóncico.

**Palabras clave:** Cefalometría Diagnóstico Ortodoncia

**Abstract**

One of the biggest challenges that the ortontist faces when planning treatment is the development of an adequate diagnosis.

Cephalomtry is one of the main diagnostic tools is orthodontics, since it not only allows the goals of a treatment to be established and specified, but it is also very useful in orthodontic control and post-treatment evaluations.

**Key words:** Cephalometry- Diagnosis- Orthodontics

**Introducción**

La cefalometría odontológica surge en el año 1934 de la mano de Hofrat en Alemania y Broadbent en Estados Unidos, los cuales aportan un nuevo método para el estudio de las disgnasias. En sus comienzos dicha técnica fue empleada con el fin de estudiar los patrones de crecimiento del macizo craneofacial. Luego, se extendió hacia la valoración de las proporciones dentofaciales del individuo, con el objeto de descubrir las causas de su maloclusión. (1)

**Desarrollo**

Con la llegada de la cefalometría, la realización del diagnóstico por parte del Especialista en Ortodoncia, cambió por completo. Por medio de la interpretación de medidas cuantitativas, el profesional podía conocer el tamaño y la posición de las estructuras óseo-dentarias, permitiendo la evaluación de factores capaces de afectar el pronóstico y con ello acceder a una estrategia terapéutica adecuada a cada caso en particular. (2)

El presente artículo se elabora en base a los análisis cefalométricos realizados en el Servicio de Imágenes Diagnósticas perteneciente a la Facultad de Odontología, mediante el software NEMOCEPH. Este software se aplica sobre una telerradiografía de perfil dando como resultado una medición cefalométrica bidimensional, por medio de la localización puntos y planos. Su finalidad es la obtención de mediciones lineales y angulares permitiendo con esto la estandarización de los resultados y su comparación con patrones normales de crecimiento.

Aunque existen diversos tipos de trazados cefalométricos que el ortodoncista puede utilizar para realizar su diagnóstico, nos enfocaremos en los estudios solicitados al Servicio durante el período comprendido entre mayo del 2018 y marzo de 2020.

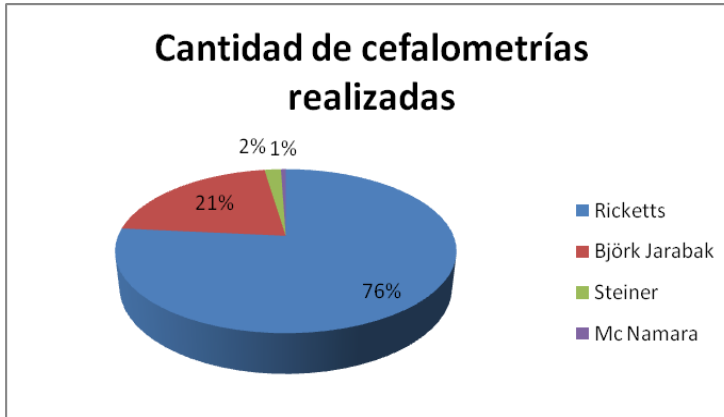
Sobre un total de 911 análisis cefalométricos realizados en nuestra Institución, podemos observar que las solicitudes se concentran en 4 tipos de trazados, los datos obtenidos fueron los siguientes:

A la hora de optar por un tipo de cefalometría como herramienta diagnóstica el 76% de los profesionales se inclinó por el trazado de Ricketts (697 trazados cefalométricos). Dicho trazado consta de 32 factores, donde el biotipo facial es determinado por el Vert. Estudia las posiciones e interrelaciones de los distintos componentes de las estructuras dentomaxilofaciales en varios campos. Permite corrección biológica en algunos factores según la edad del paciente.

El 21 % de los colegas optó por el trazado de Björk Jarabak (192 trazados cefalométricos). Este estudio es de gran utilidad para determinar las características de crecimiento, su dirección y potencial. Sus esferas de crecimiento determinan el biotipofacial.

El 2 % eligió el trazado de Steiner (17 trazados cefalométricos), quien considera en su estudio la relación esquelética, la posición incisal y el patrón facial del paciente.

Finalmente el 1 % restante solicitó la realización del trazado de Mc Namara (5 trazados cefalométricos), el cual evalúa la relación intermaxilar y analiza los cambios verticales en relación sagital. (3)



(Gráfico de elaboración propia: Indica tipo de trazado cefalométrico solicitado por el profesional)

#### Conclusiones:

Lo importante a tener en cuenta es que cualquier tipo de cefalometría utilizada es un elemento de diagnóstico, pero no es el único, sino que forma parte de un conjunto de herramientas que colaboran en la planificación del tratamiento.

La elección de uno u otro modelo de trazado cefalométrico está supeditada al profesional que lo solicite. En muchos casos, es útil la realización de mediciones por parte de varios autores con el objeto de comparar detalles y conclusiones.

En resumen, se puede afirmar que no existe un trazado cefalométrico que responda a todas las circunstancias y casos, muy por el contrario, se encuentran diversos autores, opiniones y escuelas de trazados cefalométricos, los cuales dan respuesta a las necesidades y demandas de los profesionales.

Por último vale destacar que el Servicio de Imágenes Diagnósticas se encuentra a la vanguardia de la incorporación tecnológica, ya que al software mencionado, debemos sumar el hecho de contar con un tomógrafo PlanMeca Promax 3D Classic, único en el sistema público de salud, lo cual, junto al perfeccionamiento, actualización y especialización de su personal hacen del SID un centro de referencia a nivel provincial.

#### Referencias Bibliográficas

- 1- Cubillo, J. B. B., & Smith, J. B. (2006) Principales análisis cefalométricos utilizados para el diagnóstico ortodóncico. Revista Científica Odontológica, 2 (1), 11-27.
- 2- Quintero, A.M., Escobar, B., & Trujillo, N.V. (2013). La radiografía cefálica: más allá de una medida cefalométrica. Revista nacional de odontología.
- 3- Gregoret, J. (2000) Ortodoncia y cirugía ortognática diagnóstico y planificación.
- 4- Balaguer, J. O., Balaguer, V.O., Izquierdo, V.O. & Balaguer, I.O. (2009). Historia de la cefalometría. Gacete dental: Industri y profesiones, (201), 104-110.
- 5- Paredes, V., Gandia, J.L., & Cibrián, R. (2006) Registros diagnósticos digitales en ortodoncia: Situación actual. Medicina Oral, Patología Oral y Cirugía Bucal (internet), 11 (1), 88-93.