

**Héctor A. Perinetti
Carlos G. Borremans**

COMPENDIO de PATOLOGÍA TIROIDEA



Quinta edición - 2022



UNCUYO
UNIVERSIDAD
NACIONAL DE CUYO



FACULTAD DE
CIENCIAS MÉDICAS



**BIBLIOTECA
FCM**

Perinetti Héctor A. – Borremans Carlos G. (editores)

Compendio de Patología Tiroidea

Elsa Ayub, Armando Bermejo Moroni, Carlos G Borremans, Jorge L Brisoli, Beatriz Burgos, Telma B Glatstein, Javier Herrera, Rolando Mesa, Carlos Mir, Ivonne Misteli, Alberto Notti, Héctor A Perinetti, Eduardo Pusiol, Sofía F Scherbovsky, Pedro Zuluaga (coautores).

Edición propia.

Mendoza, Argentina, 2022.

Carlos G. Borremans
B. de San Martín 7115 – Ch. de Coria
Luján de Cuyo. Mendoza.
drguillermoborremans@gmail.com



Este obra está bajo una Licencia Creative Commons Atribución-NoComercial-Compartirlgual 3.0 Unported.

[Conozca más sobre esta licencia >](#)

Prólogo a la quinta edición

La glándula tiroides constituye un foco de atención permanente para los profesionales de la salud, y sus patologías cuentan entre las más frecuentes del ser humano, acompañándolo desde antes del nacimiento y hasta la más avanzada edad. Esto lleva a que, desde todas las disciplinas médicas, en algún momento, se dirija la mirada hacia este pequeño órgano, y a que sea – además- un permanente material de investigación científica. De más está decir, entonces, que es un contenido omnipresente en el arsenal de conocimientos médicos, y componente ineludible en la currícula de la enseñanza de la Medicina.

Con esta convicción, los docentes del Instituto de Patología de la Tiroides, de la Facultad de Ciencias Médicas de la Universidad Nacional de Cuyo, desde años atrás, pretendemos confeccionar un texto que sintetice actualizadamente los conocimientos al respecto.

Presentamos ahora la quinta edición de nuestro modesto aporte, dirigido con prioridad a los estudiantes de la Carrera de Medicina de nuestra Facultad, y que, con sincero orgullo, hemos visto que ha sido de interés y utilidad –en ediciones anteriores- para Médicos Generalistas y de distintas Especialidades.

Hemos mantenido el objetivo inicial de presentar con la mayor brevedad posible los conceptos básicos, y nos esforzamos por incorporar los más modernos, en particular los referidos a los recursos diagnósticos y terapéuticos, sin dejar de lado los aportes en la investigación de la fisiopatología de los

diversos trastornos que nos interesan, como tampoco la experiencia recogida en los más de cincuenta años de existencia del Instituto.

Como en las ediciones anteriores, incluimos algunas lecturas recomendadas, que, a nuestro juicio, ampliarán los conocimientos del lector interesado (gran parte de este material es accesible desde la Internet). Se han incorporado nuevos capítulos, y también se han agregado imágenes que consideramos completan y detallan las descripciones del texto; muchas de ellas han sido recogidas de nuestra práctica –tanto en el Instituto como en el ejercicio privado-. Los editores creemos que el formato digital elegido se adapta a las modalidades actuales y nos permite actualizar los distintos contenidos sin requerir reimpressiones de todo el material.

Los editores agradecemos la colaboración de los coautores, docentes e investigadores de ésta y otras Facultades, cuyo esfuerzo ha permitido la actual edición. Igualmente, el apoyo de la Facultad de Ciencias Médicas de la Universidad Nacional de Cuyo, Argentina, y la invaluable ayuda del personal de la Biblioteca de nuestra Facultad, sin la cual su publicación hubiese sido muy dificultosa.

Carlos G. Borremans

Héctor A. Perinetti (†)

Con pesar debo anotar los fallecimientos de quienes han participado desinteresadamente con la elaboración de esta edición:

Prof. Dr. Héctor A. Perinetti (2021)

Dra. Sofía F. Scherbovsky (2017)

Dr. Armando Bermejo M. (2019)

Prof. Dr. John B. Stanbury (2015)

Hacemos público nuestro sentido agradecimiento.

Índice

Capítulo 1: ANATOMÍA e HISTOLOGÍA.....	8
Capítulo 2: EMBRIOLOGÍA. ANOMALÍAS DEL DESARROLLO. ESTRUMA OVÁRICO.....	20
Capítulo 3: FISILOGÍA.....	33
Capítulo 4: EXAMEN FÍSICO.....	43
Capítulo 5: LABORATORIO BIOQUÍMICO y APLICACIÓN EN LA INVESTIGACIÓN DE LA FUNCIÓN TIROIDEA.....	49
Capítulo 6: ECOGRAFÍA.....	73
Capítulo 7: RADIOISÓTOPOS.....	93
Capítulo 8: HIPOTIROIDISMO.....	102
Capítulo 9: HIPERTIROIDISMO y TIROTOXICOSIS.....	127
Capítulo 10: ORBITOPATÍA TIROIDEA.....	161
Capítulo 11: CRISIS O TORMENTA TIROTÓXICA y COMA MIXEDEMATOSO O HIPOTIROIDEO.....	178
Capítulo 12: BOCIO RETROESTERNAL.....	196
Capítulo 13: ERRORES CONGÉNITOS DEL METABOLISMO DEL SISTEMA TIROIDEO.....	205
Capítulo 14: NÓDULO TIROIDEO (BOCIO NODULAR).....	220
Capítulo 15: NEOPLASIAS TIROIDEAS.....	253
Capítulo 16: TIROIDITIS.....	297
Capítulo 17: TIROIDES, SARS-CoV-2 y CoVid-19.....	324
Capítulo 18: EMBARAZO y ENFERMEDADES TIROIDEAS.....	334
Capítulo 19: PATOLOGÍA TIROIDEA EN LA INFANCIA.....	361
Capítulo 20: PATOLOGÍA TIROIDEA EN EL ADULTO MAYOR.....	379
Capítulo 21: BOCIO ENDÉMICO y CRETINISMO.....	403
Capítulo 22: AMIODARONA Y TIROIDES.....	421
Capítulo 23: CIRUGÍA DE LA GLÁNDULA TIROIDES. COMPLICACIONES DE LA CIRUGÍA.....	433

Imágenes complementarias al texto.....	456
EMBRIOLOGÍA.....	457
ANATOMÍA e HISTOLOGÍA NORMALES.....	474
EXAMEN FÍSICO.....	495
ECOGRAFÍA.....	514
RADIOISÓTOPOS.....	554
IMÁGENES RADIOGRÁFICAS, TOMOGRÁFICAS (TAC) Y RESONANCIA MAGNÉTICA (RMN).....	566
HIPOTIROIDISMO.....	575
HIPERTIROIDISMO.....	582
ORBITOPATÍA TIROIDEA.....	596
PUNCIÓN para ESTUDIO CITOLÓGICO.....	615
ANATOMÍA PATOLÓGICA.....	630

Capítulo 1: ANATOMÍA e HISTOLOGÍA

CG Borremans

H A Perinetti (†)

T Glatstein

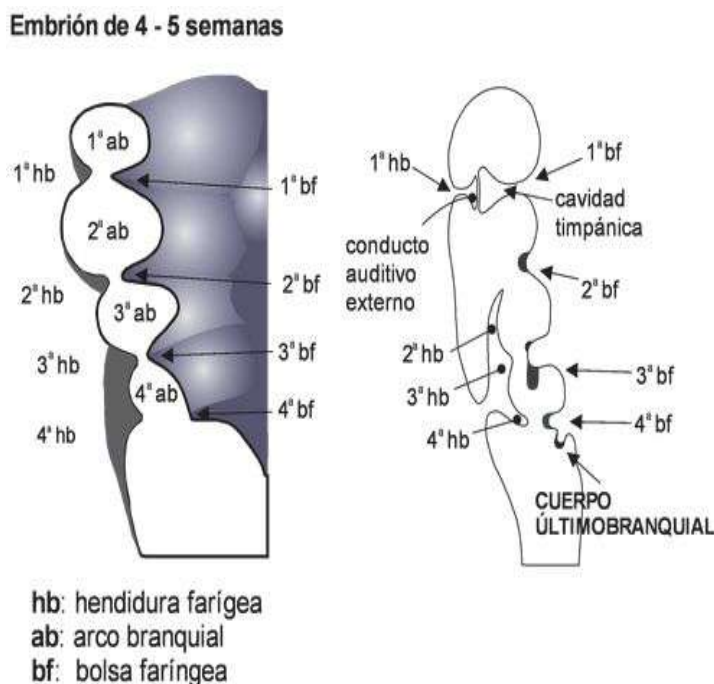
La glándula tiroides se ubica en la región infrahioidea, cuyos límites son: por arriba, el hueso hioides, a los lados, los bordes anteriores de los músculos esternocleidomastoideos, y por abajo, la horquilla esternal.

Se describirá la anatomía siguiendo las etapas del abordaje quirúrgico.

Los *planos superficiales* están constituidos por la piel, el tejido celular subcutáneo y el músculo cutáneo del cuello. Por debajo de este plano se halla la *aponeurosis cervical común o superficial*, cuyas láminas incluyen a las venas yugulares anteriores. La aponeurosis cervical superficial envuelve todo el cuello, desde la mandíbula hasta la base del cuello; se desdobra para envolver los músculos esternocleidomastoideos y trapecios.

Este plano marcado por las venas yugulares anteriores es el de la disección de los colgajos, que se extienden hasta el hioides por arriba, y el hueco supraesternal caudalmente (las venas quedan en el plano profundo de esta disección). Sigue el *plano muscular infrahioideo (músculos acintados pretiroideos)*: superficialmente los músculos esternocleidohioideo –medial- y omohioideo -lateral-; más profundamente, los músculos esternotiroideo y tirohioideo. Estos músculos están envueltos por desdoblamientos de la *aponeurosis cervical media o propia del cuello*, y no contactan entre sí en la línea media, pues a ese nivel (medial longitudinal) sólo hay aponeurosis; en el abordaje quirúrgico, este plano es el único que se incide longitudinalmente. El plano entre los músculos infrahioideos superficiales y profundos es avascular,

y permite la exploración palpatoria de la glándula sin riesgos de sangramiento. Si es necesario seccionar estos músculos, se lo hace lo más cefálicamente posible, para evitar denervarlos (ramos provenientes del asa del hipogloso, de ingreso caudal).



Se accede así al *espacio visceral*, donde está la glándula tiroides. La vaina, pseudocápsula o fascia peritiroidea está constituida por tejido conjuntivo derivado de la expansión de las vainas de los pedículos vasculares tiroideos. Es muy delgada en la cara anterior de la glándula, y al disecarla se la observa con apariencia de verdadera cubierta; en ella se encuentran elementos vasculares, y es el plano quirúrgico para la exposición de la glándula. En ciertas áreas se condensa, constituyendo los medios de fijación de la tiroides: ligamentos retroglándulares (fijan la cara posterior del istmo, y ligamentos de Berry (fijan los lóbulos a la tráquea; en su vecindad transcurren los nervios laríngeos recurrentes). En el borde superior del istmo y anterointernos de los lóbulos forma los ligamentos suspensorios (mediano –de Sappey- y laterales).

La **glándula tiroides** es un órgano de consistencia carnosa, color rosado grisáceo, y tiene forma de H con sus ramas divergentes en sentido cefálico. Se distingue el istmo (5 a 10 mm altura, 5 mm de espesor, ubicado

a nivel del 2º ó 3º anillo traqueal) y dos lóbulos (piramidales, base inferior, vértices superiores, de unos 45 mm altura y 25 a 30 de ancho y 15 a 20 mm de espesor). En aproximadamente el 50% de los individuos existe también el lóbulo piramidal (remanente embrionario tiroideo). La cápsula propia envía tabiques hacia el parénquima, adhiriéndose íntimamente al mismo; su lesión o intento de separación provoca hemorragia glandular, constituyendo un error en la elección del plano de disección.

La glándula tiene ubicación pre y látero traqueal; los polos superiores (más laterales) llegan hasta el tercio inferior del cartílago tiroides. En mujeres y niños suele tener una localización más alta, y más baja en ancianos. Suele aumentar de volumen -sin significado patológico- durante las menstruaciones y el embarazo, y tener menor volumen en niños y ancianos.

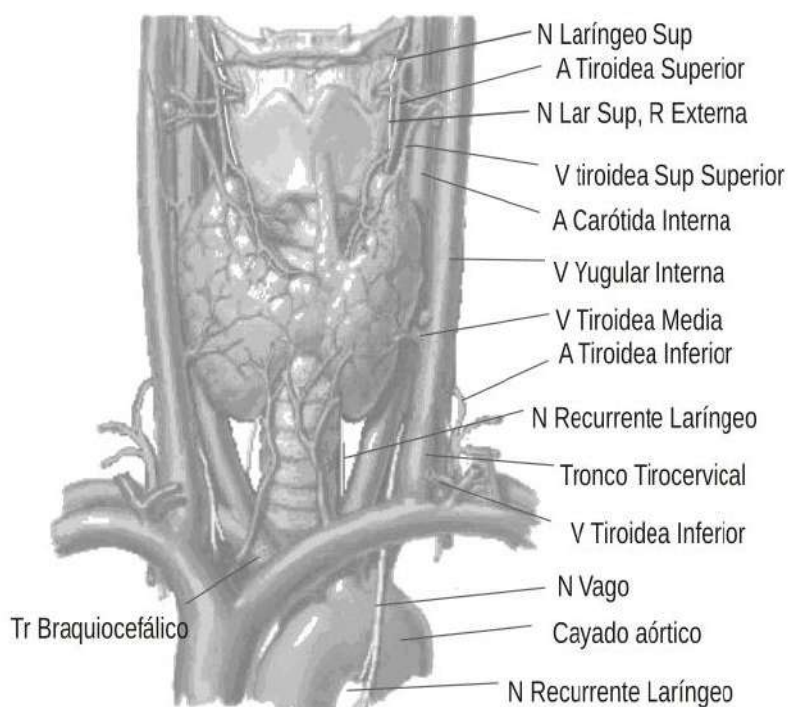
El peso de la glándula es de aproximadamente 20 gramos, pero tanto el peso como su volumen varían según factores individuales, étnicos, geográficos, nutricionales, además que con la edad y sexo.

Nervios

Nervio Laríngeo Superior: transcurre paralelo a los vasos tiroideos superiores; se divide a nivel del asta mayor del hioides; su **ramo interno** ingresa –junto con la arteria laríngea superior- atravesando la membrana tirohioidea, por delante del borde del músculo constrictor inferior de la faringe, y da inervación sensitiva a la mucosa laríngea, por encima de las cuerdas vocales y hasta la base de la lengua. El **ramo externo** (o lateral, o inferior), más delgado, desciende paralelo a la rama anterointerna de la arteria Tiroidea Superior, entre los músculos constrictor inferior de la faringe y esternotiroideo, hasta penetrar el músculo cricotiroideo; dá inervación motora a ambos y al constrictor inferior de la faringe, y sensitiva a la mucosa subglótica.

Habitualmente arteria y vena tiroideas superiores se encuentran envueltas en una vaina conjuntiva (condensación del peritiroideo), y el nervio rara vez está incluido; sin embargo, siempre debe prevenirse su lesión, ligando las

ramas de la arteria tiroidea superior (no el tronco arterial), lo más cerca posible del polo glandular (se aconseja identificar previamente el nervio, y eludirlo). La lesión de esta rama, que inerva el músculo cricotiroides (cuya contracción tensa las cuerdas vocales) causa, por lo general, sólo trastornos transitorios y leves (hipofonía), pero que revisten importancia en profesionales de la voz; también, participa de la oclusión de la vía aérea durante la deglución.



Nervio Laríngeo Inferior o Recurrente: su nombre hace referencia a su recorrido, que por razones embriológicas se extiende hasta los grandes vasos cervicotorácicos (se forma hacia el final de la 6ª semana embrionaria, cuando los arcos aórticos tienen ubicación casi craneal, en directa relación con la región laríngea). Con el desarrollo, la laringe se dirige cranealmente, y el cayado aórtico y sus vasos alcanzan el tórax.

A la derecha, el nervio rodea por debajo y hacia atrás a la arteria subclavia, y a la izquierda, rodea igualmente al cayado aórtico; luego ambos se dirigen hacia arriba (cranealmente) y hacia adentro, en inmediata cercanía a la tráquea.

Las anomalías del desarrollo de los arcos aórticos pueden ser causa de que el Nervio Laríngeo Inferior derecho sea *no recurrente*: cuando la arteria subclavia nace del cayado aórtico distal, y pasa por detrás del esófago, para llegar al lóbulo derecho. Del lado izquierdo la no recurrencia se presenta en

los *situs inversus* o cuando el cayado aórtico está a la derecha.

En el trayecto cervical del N L Recurrente se describen los sectores traqueal, vascular y laríngeo (el vaso en cuestión es la Arteria Tiroidea Inferior). En el sector traqueal o infravascular se ubica en el espacio circunscripto por la tráquea (medialmente), la arteria carótida por fuera, y la A Tiroidea Inferior cranealmente, y adyacente al surco traqueoesofágico. En este triángulo es donde se lo suele investigar inicialmente durante la cirugía, intentando palpar el nervio (como una “cuerda de violín”) sobre la cara anterolateral de la tráquea (signo de la cuerda, de Lahey), y exponerlo cuidadosamente. En el sector vascular (a nivel de las ramas de la A. Tiroidea Inferior) las relaciones nervio / ramas arteriales es muy variable; transcurre por delante de las ramas arteriales (más frecuentemente el derecho), entre ellas, o por debajo. Luego asciende hasta el ligamento suspensorio lateral de Berry, cursando por dentro del mismo, a su través, o por detrás, por lo que el nervio debe reconocerse desde el sector traqueal o el laríngeo, para recién entonces avanzar seccionando y ligando las ramas arteriales tiroideas inferiores (no ligadura troncal) y seccionando las fibras del ligamento de Berry, respetando la integridad neural. El nervio puede dividirse en haces en el sector vascular o en el laríngeo; deben respetarse todas las ramas y filetes reconocibles, exponiéndolos hasta su ingreso a la laringe (se introduce debajo del borde inferior del músculo constrictor inferior de la faringe); ingresa a unos 5 mm por delante y debajo del cuerno inferior del cartílago tiroideo; ésta es la referencia anatómica más constante del NL Recurrente, la que es utilizada para su identificación si no se lo reconoció en el sector traqueal (técnica de Wang).

Los NLaríngeos Recurrentes inervan todos los músculos laríngeos excepto los cricotiroideos. Su lesión implica parálisis de la cuerda vocal homolateral. Si la parálisis es unilateral, la voz será disfónica (bitonal o cascada); si el daño es bilateral (verdadera catástrofe quirúrgica) habrá afonía y dificultad respiratoria que suele requerir traqueostomía).

Arterias y Venas

Arteria Tiroidea

Superior: primera rama de la carótida externa, ingresa a cada lóbulo por el polo superior, dividiéndose en tres ramas (ánterointerna, externa y posterior; la primera da ramos que se anastomosan con los contralaterales por delante de la tráquea –arcada supraístmica-). Se relaciona con el nervio laríngeo externo.

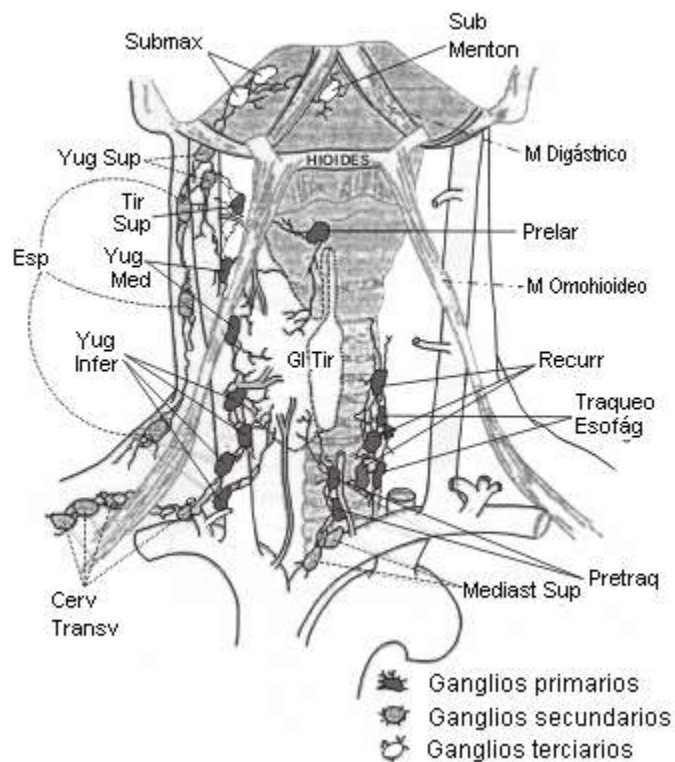
A Tiroidea Inferior: rama del tronco tirobicérvico escapular, que nace del cayado aórtico, subclavias o tronco braquiocefálico. Ingresa a la glándula por el borde posterolateral, en su tercio medio; se divide en 2 ó 3 ramas. En la zona de ingreso / división se relaciona íntimamente con el N Laríngeo Recurrente homolateral. Sus ramas se anastomosan con ramas de la A Tiroidea Superior del mismo lado, y, por debajo del istmo, con ramas de la A Tiroidea Inferior contralateral (arcada infraístmica).

A Tiroidea Ima, Media, o de Neubauer: existe sólo en el 10% de los individuos. Nace del arco aórtico o tronco braquiocefálico, e ingresa a la glándula por el borde inferior del istmo o zona vecina de los polos inferiores.

Vena Tiroidea Superior: sigue el trayecto de la arteria homónima constituyendo el pedículo vascular polar superior; drena en la vena yugular interna, directamente o formando el tronco venoso tirolinguofacial.

V Tiroideas Medias: su presencia y número son inconstantes; nacen de la cara externa y borde externo de cada lóbulo, y se dirigen directamente a las

Ganglios Linfáticos



venas yugulares internas homolaterales. Amarran el lóbulo a la vena, y deben ser seccionadas para poder movilizar el mismo. No acompañan a ninguna arteria.

V Tiroideas Inferiores: nacen de los polos inferiores y desembocan en la yugular interna.

V Tiroideas Ima o Medianas: nacen del borde inferior del istmo y zona adyacente de los polos inferiores y descienden por delante de la tráquea, para desembocar en el tronco braquiocefálico izquierdo.

Linfáticos

Constituyen una malla tridimensional muy desarrollada (esto explica las frecuentes metástasis intraglandulares), que se reúne en colectores que acompañan a los vasos sanguíneos, aunque algunos son independientes.

Su primera estación ganglionar son los denominados *grupos ganglionares primarios: prelaríngeo, pretraqueal, tiroideo superior, traqueoesofágicos, recurrenciales, yugulares medios y yugulares inferiores*. Todos estos grupos se encuentran entre ambas venas yugulares, el hioides y el borde esternal; su extirpación se denomina *vaciamiento compartamental*.

Los *grupos ganglionares secundarios* (por lo general, los siguientes en comprometerse) son los *ganglios yugulares superiores, cadena cervical transversa o supraclavicular, los ganglios mediastinales superiores y ganglios espinales*. La extirpación de ambas estaciones constituye el vaciamiento radical de cuello (se lo llama *modificado* si se conservan el músculo esternocleidomastoideo y/o la vena yugular interna y/o la rama accesoria del nervio espinal).

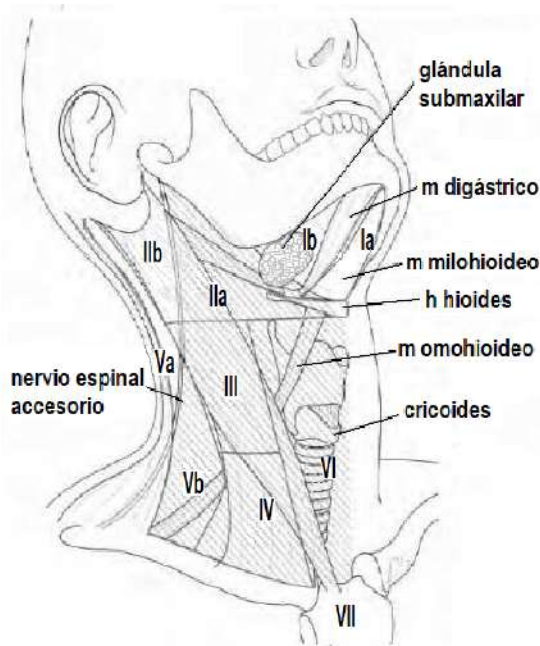
Los *grupos ganglionares terciarios* son los *ganglios submaxilares, los submentonianos y los retrofaríngeos*; se comprometen sólo en casos muy avanzados, en los que las vías de drenaje habitual están bloqueadas.

Decenios atrás se estableció un sistema descriptivo anatómico para la

descripción y referenciación de los numerosos grupos ganglionares cervicales. Simplificó la localización durante la exploración clínica, uniformizando las descripciones e interpretaciones; igualmente, orienta respecto a las regiones originarias del drenaje linfático; asimismo, facilita la práctica quirúrgica y la interpretación de las descripciones de las resecciones quirúrgicas.

La rápida aceptación puso en relieve su utilidad; como consecuencia se establecieron criterios y referencias de aplicación en imagenología, facilitando la complementación los hallazgos por unos y otros especialistas. Hay grupos ganglionares que no están incluidos en la sistematización, y se los refiere según su denominación original (como los ganglios retrofaríngeos, periparotídeos, buccinadores, genianos, retroauriculares, occipitales, mediastinales superiores, y otros).

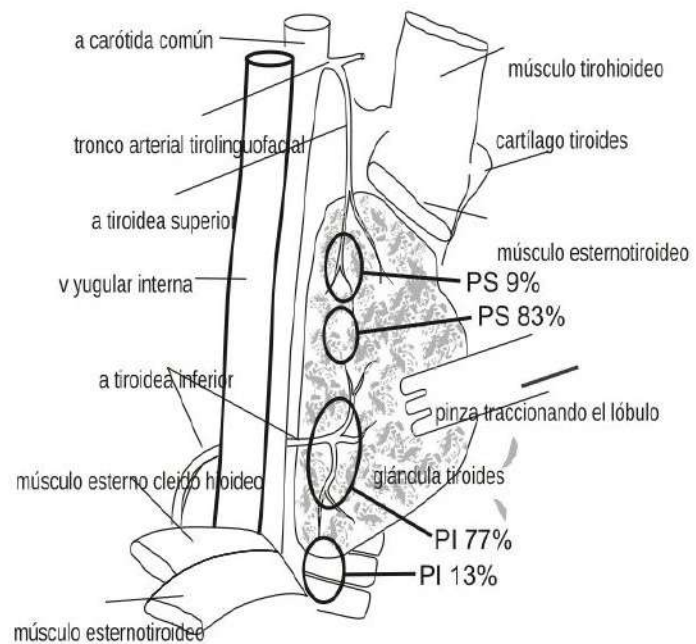
Esta sistemática establece seis áreas ganglionares (“niveles ganglionares”) denominadas con números (la experiencia llevó a que luego se determinaran “subniveles” en algunas. Se ha incorporado un séptimo nivel, referido a los ganglios localizados por detrás del manubrio esternal, que, si bien pertenecen al grupo mediastinal superior, participan del drenaje de la glándula tiroides.



Niveles ganglionares cervicales

- I: entre el hioides y borde interno mandibular. Ia: entre el vientre anterior del m digástrico y la línea media (gangl submentonarios). Ib: por fuera del v anterior del m digástrico (ganglios submaxilares)
- II, III, IV: alrededor de v yugular interna, entre cara interna del m ECI Mastoideo y borde lateral del m Esternohioideo
- II: desde la base del cráneo por arriba, entre m digástrico y hioides, y línea transversal a nivel de la bifurcación carotídea. Ganglios yugulocarotídeos superiores, yugulodigástricos. IIa: por delante del n Espinal; IIb: por detrás
- III: por debajo de II y hasta borde inferior del cricoides. Ganglios yugulocarotídeos medios.
- IV: por debajo de III y hasta borde clavicular. Ganglios yugulocarotídeos inferiores
- V: desde inserción craneal m ECI Mastoideo, entre su borde posterior y el borde anterior del m trapecio; por abajo, vientre post de m omohioideo y vasos cervicales transversos.
- Va: Posteriores a la rama accesoria del N Espinal: Ganglios espinales. Vb: por delante de rama acces del N Espinal: Ganglios de cadena cervical transversa - supraescapular.
- VI: desde h hioides hasta borde de la horquilla esternal, entre carótidas (la línea media separa lados derecho e izquierdo). Ganglios prelaríngeos, precricoides, peritiroideos, paratraqueales, pretraqueales y recurrentes
- VII: detrás del manubrio esternal, hasta vasos braquiocéfálicos. carótida común izquierda. Ganglios mediastinales superiores.

A la vez, esta normatización aporta a la integración de las denominaciones de las múltiples modificaciones instauradas a las resecciones ganglionares cervicales.



Glándulas Paratiroides

En la cirugía tiroidea, deben ser protegidas y conservadas, para evitar el hipoparatiroidismo, grave complicación de estas intervenciones. Por lo general, el daño se debe a infarto hemorrágico o isquémico, más que por ablación. Para su identificación es necesario conocer su número, tamaño, forma, color, localización e irrigación. En el 80% de los individuos son cuatro (dos superiores y dos inferiores), y en el 15,3% son cinco; si se identifican menos de cuatro, sospechar que hubo fallas en la búsqueda (sin embargo, puede suceder que sólo existen tres o menos). Cada una pesa aproximadamente 30 a 40 mg (120 a 140 mg en total); miden 4 a 8 mm de largo, 2 a 3 de ancho y 1 mm de espesor; su forma es muy variable, por lo general, ovoideas y aplanadas (o algo cóncavas, o convexas), y de una coloración algo más pálida que el tejido tiroideo adyacente. Deben ser distinguidas de tejido adiposo (más amarillo), del tejido tiroideo (que es más rojizo), del tejido linfático (es más rosado) y del timo (es más grisáceo). Por la manipulación intraoperatoria adquieren una coloración amarillo-marrón (canela) que indica cierto sufrimiento circulatorio; si se produce infarto hemorrágico se tornan negruzcas.

Se localizan en la cara posterior de los lóbulos tiroideos.

En el 83% de las personas, las paratiroides superiores se localizan a

nivel de la mitad superior del tercio medio de la glándula tiroidea, a la altura del cartílago cricoides; en el 9% se ubican a nivel del tercio superior, siempre más dorsalmente que las inferiores.

Las paratiroides inferiores se encuentran en el 77% de los casos a nivel del tercio inferior del lóbulo, en la zona cubierta por las ramas de división de la arteria tiroidea inferior, y en el 13%, en el primer centímetro distal al polo inferior lobular.

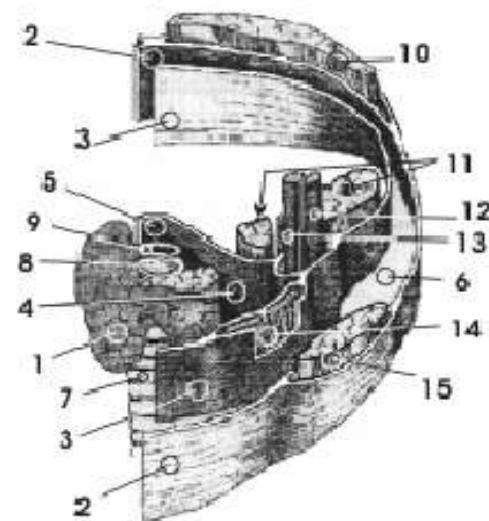
La irrigación es de tipo terminal, independiente para cada glándula, originada en las arterias paratiroides, ramas de las arterias tiroideas. En el lado derecho, la arteria tiroidea inferior irriga a ambas glándulas, en el 86% de los casos, y en el lado izquierdo, en el 76%. La arteria tiroidea superior irriga a ambas paratiroides homolaterales en el lado derecho en el 0,6%, y en el 2,3% en lado izquierdo. Las ramas de las arterias tiroideas inferiores tienen ramos anastomóticos con arterias de la tráquea y el esófago, que son capaces de mantener la irrigación de estas glándulas luego de ligar el tronco de las arterias tiroideas; no es así cuando se ligan las ramas de la tiroidea inferior cerca de la paratiroides. Estas anastomosis se destruyen cuando se realiza la disección del espacio traqueoesofágico a ese nivel.

Fascias y espacios aponeuróticos

Según Pernkopf, hay una fascia común y una fascia propia. La *fascia común* cubre todo el cuello, desdoblándose para envolver los músculos esternocleidomastoideos y trapecios, y se fija en las apófisis espinosas de las vértebras cervicales y sus ligamentos.

La *fascia propia* envuelve, con sus desdoblamientos, a los músculos infrahioideos, y desde sus bordes laterales,

Aponeurosis y Espacios Aponeuróticos



- 1.Gl Tiroides 2.Fascia Común 3.F Propia
- 4.Esp Paravisceral 5.E Retrovisceral 6.E Lateral
- 7.Tráquea 8.Laringe 9.Faringe
- 10.Músc Trapecio 11.M Escalenos 12.V Yugular Interna
- 13.A Carótida 14.Músc Pretiroideos 15.M Esternocleidomastoideo

se dirige hacia atrás, y envuelve al paquete yugulocarotídeo formando el *septum* longitudinal, para continuar hacia atrás hasta el músculo escaleno anterior. A este nivel se divide en dos: (a) una hoja cubre los escalenos medio y posterior, y se fusiona con la fascia común, que cubre la cara profunda del músculo trapecio, y (b) la otra hoja se dirige desde el músculo escaleno anterior, cubriendo los músculos prevertebrales, hacia la línea media, para fusionarse con la hoja contralateral.

Esta disposición permite considerar la existencia de los espacios virtuales paravisceral, retrovisceral y lateral del cuello, importantes en la concepción de la cirugía oncológica de la tiroides. El Prof. O. Suares (Córdoba, Argentina) en 1962 demostró que no hay ganglios en el interior de los desdoblamientos faciales perimusculares ni dentro del *septum* longitudinal, y que **la extirpación de ambas fascias (común y propia) conjuntamente con el contenido de los espacios paravisceral y lateral, implica la extirpación de los ganglios con importancia oncológica, sin el sacrificio de la vena yugular y músculo esternocleido mastoideo.**

HISTOLOGÍA

La unidad fundamental es el folículo. Es una estructura redonda o ligeramente oval, de aproximadamente 200 μm de diámetro, revestida por una capa de células epiteliales cuboideas, que se apoyan en una membrana basal. La luz folicular contiene coloide, material viscoso, eosinófilo, formado principalmente por proteínas. Los folículos están separados por tejido conectivo delicado. El tamaño y forma de los folículos varía según el estado funcional.

Las células C constituyen hasta el 0,1% de la masa glandular; son más abundantes en los dos tercios superiores de los lóbulos, y se identifican con dificultad en los cortes histológicos teñidos con Hematoxilina-Eosina. Se disponen aisladas o en grupos, en el intersticio interfolicular. Son células poligonales con el citoplasma granular y el núcleo central, redondo u oval. Se identifican con facilidad con técnicas inmunohistoquímicas, marcando los Ac contra calcitonina.

Entre los folículos pueden observarse los *Nidos Celulares Sólidos*, que se consideran remanentes del cuerpo últimobranquial.

LECTURAS SUGERIDAS

- Fernandez Russo, G.A.H. Anatomía Clínica y Quirúrgica del Cuello. (Relato Oficial 49° Congr Arg de Anatomía, 2° Congr Internac de Anatomía y 4° Jorn de Anatomía para Estudiantes de Ciencias de la Salud. Asoc Arg de Anatomía y Acad Nac de Medicina. B Aires, Argentina, Setiembre de 2012). Rev. Arg. Anat. Onl. 2012; 3(supl.3):7-113. Disponible en: <https://www.revista-anatomia.com.ar/archivos-parciales/2012-3-supl-revista-argentina-de-anatomia-online-a.pdf>
- Finochietto R, Yoel J, Cerisola JL. Anatomía Quirúrgica, en Atlas de Cirugía del Bocio (1° ed). Vergara Editores, B Aires, 1969.
- Medina-Ruiz BA, Medina-Izcurdia JJ, Medina-Izcurdia BA, Martínez-Vera RB, et al. 2020. Anatomía Topográfica del Nervio Laríngeo Superior: Importancia Quirúrgica en las Tiroidectomías. *Int. J. Morphol* 38 (4):766-773. Versión on line en: <http://dx.doi.org/10.4067/S0717-95022020000300766>
- Pernkopf E. Head and Neck, en Atlas of Topographical and applied human anatomy, Vol I, Ed Urban and Schwarzenberg. Baltimore, 1980.
- Sternberg Histology for pathologists. Lippincot-Raven. N York, 1997.
- Perinetti HA. 2005. Hiperparatiroidismo primario, secundario y terciario: actualización. Rev Med Univ, FCMed, UN de Cuyo 1 (1). (http://revista.medicina.edu.ar/vol01_01/index.php)
- Robbins KT, Clayman G, Levine PA, Medina J, et al. 2012. Neck Dissection Classification Update. Revisions Proposed by the American Head and Neck Society and the American Academy of Otolaryngology–Head and Neck Surgery. *Arch Otolaryngol Head Neck Surg* 128(7):751-758. doi:10.1001/archotol.128.7.751
- Robbins KT, Shaha A, Medina J, Califano JA, et al. 2008. Consensus Statement on the Classification and Terminology of Neck Dissection. *Arch Otolaryngol Head Neck Surg* 134(5): 536-538. doi:10.1001/archotol.134.5.536
- Ruggiero FP, Mitzner R, Samant S, 2008. Neck Dissection, Classification. (<http://www.emedicine.medscape.com>).
- Siu-Kwan Ng, Hok-Nam Li, Jason Ying-Kuen Chan, Eddy W. Y. Wong et al. A useful landmark to locate the external branch of the superior laryngeal nerve during thyroidectomy. *Gland Surgery (on line)* 9 (3) june 2020. doi: 10.21037/g.2020.03.25

Capítulo 2: EMBRIOLOGÍA. ANOMALÍAS DEL DESARROLLO. ESTRUMA OVÁRICO

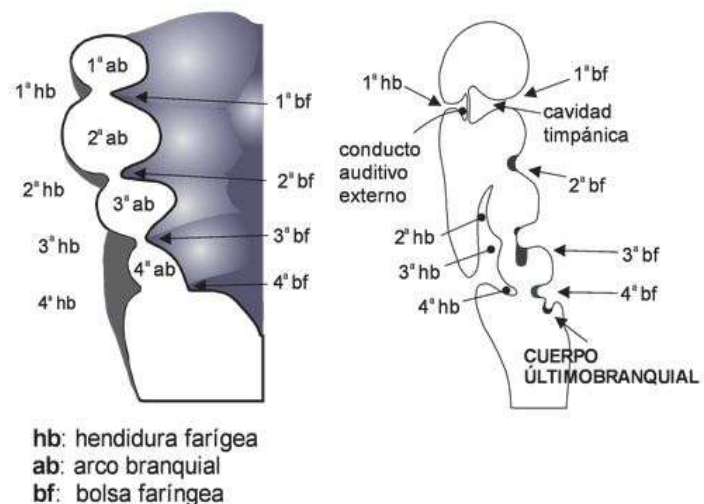
H A Perinetti^(†)
C G Borremans

EMBRIOLOGÍA

La glándula tiroides es el primer órgano endócrino que desarrolla el embrión humano; en su génesis participan células del endodermo intestinal y la cresta neural.

El rudimento tiroideo aparece en el embrión de 3ª a 4ª semana, como un engrosamiento del piso faríngeo (entre la 1ª y 2ª bolsas faríngeas), constituido por una proliferación endodérmica, que luego se umbilica ventralmente (resulta una depresión que en el adulto se conoce como el agujero ciego *-foramen cæcum-* de la lengua, en el vértice de la V lingual). El primordio forma un divertículo que inicialmente contacta con la masa cardio-pericárdica embrionaria, y “desciende” manteniendo el contacto con la anterior y, aún permaneciendo unido al piso faríngeo (*fcæcum*) por un cordón celular que se canaliza (conducto tirogloso); rápidamente se bilocula (final de la 4ª semana). En su descenso toma contacto con el hueso hioides, que se está formando; dependiendo de la

Embrión de 4 - 5 semanas



relación espacial y la etapa de formación de ambas estructuras, el conducto pasará por delante, a través o por detrás del hueso (esto explica la necesidad de extirpar este segmento óseo en la cirugía del conducto tirogloso).

En la 7ª semana el conducto alcanza su ubicación definitiva (a nivel del 3º a 6º anillos traqueales) y se expande, formando los esbozos de los lóbulos tiroideos.

Durante su descenso, el conducto pierde su luz y se atrofia (fibrosado a la 8ª semana). En el 45% de los casos la porción distal persiste unido a la glándula y manteniendo células con diferenciación tiroidea, constituyendo el lóbulo piramidal (pirámide de Lalouette).

Al final de la 10ª semana aparece luz en los folículos; en la 12ª ya existe coloide, y en la 14ª hay producción de hormona tiroidea (L-tiroxina en primer lugar).

La 4ª bolsa faríngea (según otros, la 5ª, pues en el embrión humano es difícil establecerlo) da origen en su porción ventral al cuerpo último branquial, el que en la 7ª semana queda incluido en las regiones superior y media de los lóbulos tiroideos, aportando las células C (“parafoliculares”), productoras de calcitonina (y origen del carcinoma medular de tiroides); aportan el 1 a 30% del volumen glandular. Se discuten recientes afirmaciones respecto a que estos esbozos originados en el cuerpo último branquial podrían diferenciarse como células foliculares tiroideas (entre otras argumentaciones, las células foliculares tiroideas se originan en el endodermo intestinal anterior, mientras que los cuerpos últimobranquiales provienen de la cresta neural).

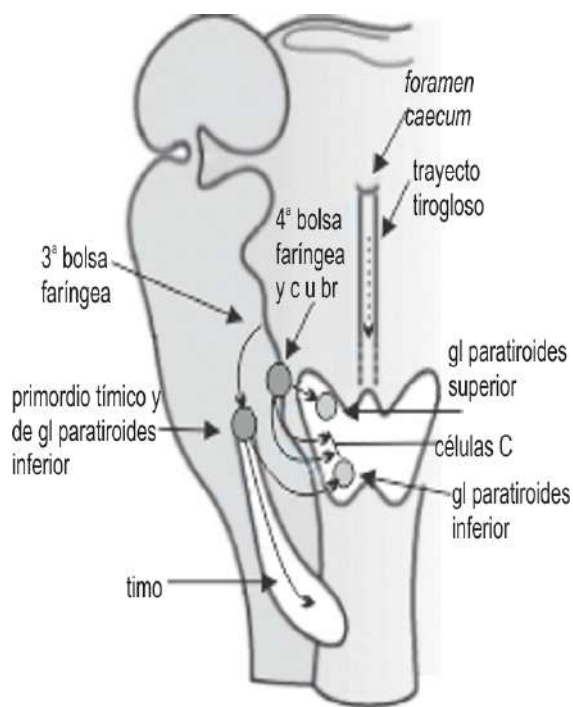
Edad gestacional		Estado de desarrollo
días	semanas	
20 - 22		Yema en endodermo ventral T Dig Anterior embrionario – Umbilicación
24		“Migración” en dirección caudal – Trayecto tirogloso en el recorrido
30 - 40		Detección de Tiroglobulina en el primordio – Migración de células del cuerpo últimobranquial
45 – 50		El primordio alcanza su ubicación definitiva – Desaparece el trayecto tirogloso
50 – 60		Se incorporan células del cuerpo últimobranquial - Desarrollo de células tiroideas típicas
	10	Desarrollo de folículos – Determinación de la estructura histológica definitiva
	10 - 12	Inicia concentración de Iodo – Inicia producción de coloide
	16 - 18	Constitución de la estructura definitiva del órgano
	18 - 20	Se establece la producción de T4

Como toda organogénesis, la tiroidea está determinada genéticamente;

se han identificado como importantes actores en el proceso a genes como *FOXE1*, *PAX8*, *TITF1/NKX1-2*, *TSHR*, *Hoxa3*, *Eya1*, *Endothelin-1*, entre otros que participan de la migración, diferenciación, proliferación, localización definitiva del primordio tiroideo, como también en la determinación de la función secretora. Desde luego, el conocimiento es aún incompleto, y prosigue la investigación.

ANOMALÍAS DEL DESARROLLO

1. Atireosis/Agenesia
2. Tiroides ectópica
 - por defecto de la migración
 - por exceso
 - otras localizaciones
3. Remanentes del conducto tirogloso



En base a las investigaciones realizadas, cada día cobran más peso los trastornos genéticos y de factores de transcripción en la etiología de estas anomalías. No se conoce con certeza la incidencia de las mismas.

1. ATIREOSIS

La ausencia de esbozo tiroideo sería la causa más frecuente causa de

hipotiroidismo congénito. Se presenta en uno cada 3000 a 4000 nacimientos (en Mendoza \pm 1: 2000). El diagnóstico útil para el paciente es el diagnóstico precoz, que sólo se hace por determinación de TSH neonatal (ver Hipotiroidismo Congénito).

Cabe establecer diferencias conceptuales en cuanto a “atireosis” y “agenesia tiroidea”: en la primera, no se detecta masa de tejido o captación tiroidea (por ecografía ni centelleografía) aunque podría comprobarse tiroglobulina circulante; el término “agenesia” se refiere a la ausencia absoluta de células foliculares tiroideas. En ambas situaciones se presenta hipotiroidismo congénito.

2. TIROIDES ECTÓPICA

Se estima que menos del 10% de las localizaciones ectópicas son extracervicales. Son trastornos extremadamente poco frecuentes (\pm 1:300000), con el 75 a 80% en mujeres, siendo extremadamente raros los focos ectópicos múltiples.

El trastorno del descenso del esbozo tiroideo puede ser: (a) *defecto*: (las más frecuentes; se detiene la migración en cualquier nivel de su “descenso”) tiroides lingual, o supra o infrahioidea, (b) *por exceso*: tiroides mediastinal, periaórtica, pericárdica, intracardiaca (se atribuyen a que el primordio tiroideo -o células desprendidas de él- es arrastrado por el cardíaco); (c) *otras localizaciones*: submandibulares e intraparotídeas, como también en el espesor de la pared faríngea, traqueal o esofágica, en el espesor de músculos o la vecindad de los vasos cervicales. Son muy poco frecuentes y no existe clara explicación de su mecanismo de producción; se atribuyen a células de la “yema” tiroidea del intestino anterior embrionario que se habrían separado y “extraviado” en las primeras semanas del desarrollo. Se han informado también ectopías infradiafragmáticas (tejido tiroideo en útero, vesícula biliar, páncreas, intestino delgado, glándulas suprarrenales, entre otras); son extremadamente poco frecuentes; se hipotetiza que se trata de diferenciaciones anómalas y heterotópicas de células precursoras, presentes el endodermo intestinal

embrionario. Esta explicación no es aplicable al desarrollo de tejido tiroideo en glándulas suprarrenales; estos casos se han considerado componentes de teratomas. El estruma ovárico (bocio en el ovario), también partícipe de teratomas, se verá en apartado, al final de este capítulo.

En el estudio de las ectopias deben descartarse extensiones de tejido tiroideo ortotópico y metástasis de atipias tiroideas muy diferenciadas y no reconocidas.

Con respecto a la localización mediastinal, se describe más ampliamente en el capítulo 13 ("*Tiroides Retroesternal*"), dadas sus implicaciones respecto a la cirugía habitual de la glándula tiroides.

Con frecuencia el tejido tiroideo ectópico es el único que posee el individuo, y puede sufrir los mismos procesos patológicos que el tejido normotópico. Es frecuente el hipotiroidismo.

Clínica:

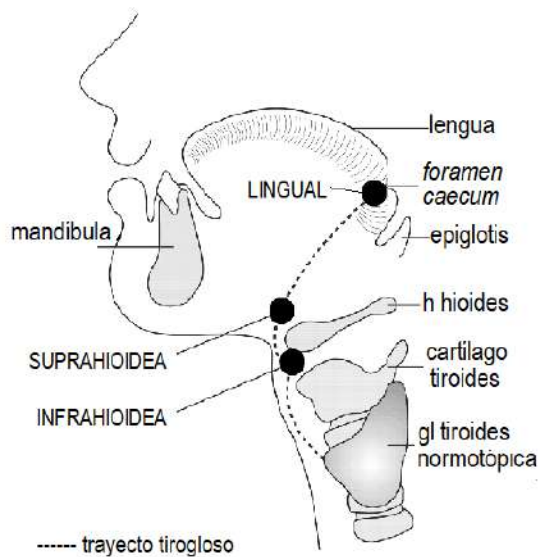
- a) *por defecto*: aparece como una tumoración redondeada, ubicada en la línea media (o poco lateralizada), que suele detectarse en la infancia o pubertad, o durante los embarazos. La ***tiroides lingual*** se ubica en adyacencias del *foramen cæcum*. Los síntomas dependen del volumen; puede haber dislalia, disfagia, disnea; puede sangrar por traumatismos.
- b) *por exceso*: siendo intratorácica o infradiafragmática, la ectopía suele pasar inadvertida durante toda la vida; puede detectarse como una masa de aspecto nodular en estudios por imágenes. En ocasiones provocan desplazamiento y/o compresión de estructuras vecinas (desviación traqueal, compresión venosa, etc).
- c) *otras*: se presentan como masas o tumoraciones detectadas por estudios por imágenes por otros motivos, por compresiones –a veces con dolor-, y otras manifestaciones inespecíficas, relacionadas con su localización, o hallazgos intraoperatorios.

Diagnóstico:

Sospecharlo ante una tumoración redondeada en la base de la lengua o en la línea media anterior o con franca ubicación lateral del cuello; las localizaciones intratorácicas se sospechan ante hallazgos radiográficos (Rx de tórax) u otras imágenes. La centelleografía (Yodo o Tecnecio radiactivos) es *mandatoria*, para establecer si la tumoración es tiroidea y si es el único tejido tiroideo con que cuenta

el individuo, pues su extirpación conllevará hipotiroidismo, que significará mayor gravedad si se trata de niños. Resonancia Magnética y Tomografía Computarizada –con o sin contraste- son valiosas en la programación de la intervención, al ofrecer detalles de las relaciones con estructuras adyacentes. La citología por punción biopsia con aguja fina (no recomendada en bocios extracervicales, salvo excepciones) y la investigación de Tiroglobulina en el lavado de la aguja confirman la naturaleza tiroidea y posible patología asociada. Muchas veces el diagnóstico es aportado por la biopsia intraoperatoria o diferida; tener en cuenta la importancia agregada de la investigación de atipias, pues pueden asentar en tejidos ectópicos, o tratarse –en realidad- de metástasis de tumores primarios en glándulas normotópicas.

Ectopías por defecto, mediales



Tratamiento:

Tiene vigencia el concepto de que el tratamiento de las ectopías tiroideas es su extirpación, particularmente en localizaciones intratorácicas y abdominales, por posible crecimiento y fenómenos compresivos, eventual hemorragia, o desarrollo de malignizaciones. No obstante ello, en determinadas circunstancias y/o por decisión del paciente (y habiendo brindado información

pertinente a eventuales riesgos por su elección), se puede diferir la intervención, supeditándola a la evolución. En esta alternativa se incluirían masas de pequeño volumen, de relativo fácil acceso, sin 'signos de sospecha'; o ante pacientes de edad avanzada / reducida expectativa de vida, y/o con importantes riesgos quirúrgicos o comorbilidades que los acentúen. Será requisito el compromiso con el cumplimiento de los controles programados.

En ciertas circunstancias (como las arriba mencionadas) puede lograrse reducción de la masa funcionante con la ablación con Radioiodo. Otro recurso aplicable es la termoablación (laser o radiofrecuencia).

Tratándose de localización lingual, si la masa es poco voluminosa y sin manifestaciones por su volumen, ni con sangramientos, es posible ensayar la reducción de la masa con tratamiento supresivo con L-tiroxina. El mismo razonamiento puede aplicarse a otras localizaciones, insistiendo en la necesidad de seguimiento permanente.

Si es el único tejido tiroideo funcionante, y debe ser extirpado, se lo puede transplantar (implantar láminas delgadas, en la pared abdominal, para evitar el hipotiroidismo; aunque no se lograra la suficiencia funcional, se evitaría la atireosis secular).

1. **REMANENTES DEL CONDUCTO TIROGLOSO**

El revestimiento interno del conducto está constituido por epitelio columnar simple, escamoso o ciliado transicional y tiroideo. Por su involución defectuosa pueden persistir: (a) el conducto, total o parcialmente, o (b) islotes de tejido tiroideo en el trayecto, que se acompañan de una glándula normotópica.

Persistencia del conducto tirogloso

Puede detectarse a cualquier edad, pero más frecuentemente en la infancia y juventud. Por lo común en coincidencia con un proceso infeccioso orofaríngeo, aparece una tumoración inflamatoria, en la línea media, entre

el *foramen cæcum* y la región del istmo tiroideo, más frecuentemente en la vecindad del hioides. Se desplaza verticalmente con la deglución, y –característicamente- al hacer protruir la lengua. Cuando se supera el proceso inflamatorio, persiste una tumoración renitente (se ha constituido un *quistes tirogloso*, de contenido líquido, rara vez infectado). El cuadro suele repetirse. Puede drenar, espontánea o quirúrgicamente, hacia el exterior, estableciéndose una fístula (fístula adquirida, secundaria); una vez superado el proceso infeccioso, el material que drena es mucoso. La fístula tiroglosa primaria es excepcional, ya que el esbozo tiroideo y el conducto tirogloso no contactan con el ectodermo.

Remanentes tiroideos en el trayecto tirogloso

La Pirámide de Lalouette es el defecto más común (en nuestra experiencia, lo hallamos en el 45% de los pacientes operados; según otros, varía entre el 40 y 70%). Se observa como una extensión tiroidea que desde el borde superior del istmo o el anterior de un lóbulo –más frecuentemente del izquierdo-, se extiende en dirección cefálica, como un único cordón o de forma arrosariada. Puede sufrir los mismos procesos patológicos que el resto de la glándula (incluyendo neoplasias). Cuando se opera la glándula tiroidea, se lo debe investigar y extirpar; si no se lo reseca, puede permitir persistencia de la enfermedad glandular, y, si se hipertrofia, causar tumoración extremadamente anestésica.

Los restos de tejido tiroideo que pueden persistir en el trayecto tirogloso se presentan como tumoraciones redondeadas, mediales, coexistiendo con la glándula normotópica.

Diagnóstico

El estudio de la persistencia o remanentes del conducto incluye la centelleografía (diferenciar de tiroidea ectópica, confirmar la existencia de tejido normotópico) y la punción y citología. La Ecografía aporta la información anatómica correspondiente.

Tratamiento

Para los remanentes no quísticos del conducto, funcionantes y con citología benigna, puede ensayarse la supresión de TSH con L-tiroxina; si no hay reducción del volumen satisfactoria, se extirpan, con la certeza de que no habrá hipotiroidismo secuelar. Si existe trayecto tirogloso evidente, debe resecarse (Operación de Sistrunk). Si se ha desarrollado un quiste tirogloso, el tratamiento es la extirpación, incluyendo los restos del trayecto tirogloso hasta la base de la lengua (el cuerpo -tercio medio- del hueso hioides forma parte de la pieza quirúrgica); la operación es también la descrita por Sistrunk.

Estruma Ovárico

Es una forma de teratoma monodérmico del ovario con predominio de tejido tiroideo. Representa aproximadamente menos que el 1 % de los tumores del ovario, y $\pm 2,7$ % de los teratomas maduros. Por lo común son benignos, pero existen variantes malignas. Debe tenerse en cuenta que muchos teratomas ováricos (5 a 15 %) contienen tejido tiroideo, pero éste debe constituir el 50 % o más del tumor para considerarlo estruma (puede considerarse estrumas a aquellos en los que el porcentaje sea menor pero muy diferenciado y funcionante, o que contengan áreas de tejido tiroideo maligno). Los teratomas de ovario pueden ser bilaterales en 6 – 15 %.

Hay investigaciones que explican su etiología como errores en la meiosis de células germinales ováricas con cariotipo 46xx, y se presentaría desde la primera división meiótica. Se descarta la migración excesiva desde el intestino anterior embrionario.

Así como pueden tornarse hiperfuncionantes, es posible que desarrollen otras patologías característicamente tiroideas (tiroiditis inespecíficas o autoinmunes, enfermedad de G – Basedow, linfomas tiroideos primarios, hiperplasia multinodular, nódulos únicos, cáncer de tiroides – predominantemente papilares, también foliculares y otros, aunque no medulares). Las atipias malignas rara vez metastatizan a distancia.

Dado su origen, algunos asocian componentes carcinoides, inclusive con secreción de somatostatina, cromogranina, glucagón, y –en estos casos– calcitonina, entre otras sustancias.

Se diagnostica con mayor frecuencia en la quinta a séptima décadas de vida, aunque puede hallárselo en jóvenes, y, rara vez, en niñas.

Pocas veces producen manifestaciones (y cuando lo hacen, son inespecíficas); suelen provocar dolor o distensión abdominopelvianos, sangrado genital anormal, micciones frecuentes, disquesia; algunas veces asocian ascitis y derrames pleurales. Ocasionalmente son hiperfuncionantes (5-8 % de estrumas) y la paciente se halla hipertiroidea. Comúnmente se presentan como tumores ováricos o pelvianos.

En estudios por imágenes se reconoce un tumor de tamaño variable (en ocasiones, mayores a 10 cm de diámetro). Los métodos diagnósticos por imágenes de mayor utilidad son ecografía con estudio Doppler, TAC y RMN; cada uno, en algunos casos, aporta signos muy sugestivos. La centelleografía con radioyodo o Tc^{99m} puede ser de utilidad, pero la ausencia de captación a nivel pelviano no descarta la existencia de estruma (muchos de estos tumores son afuncionantes, o lo hacen de modo indetectable). El estudio con PET-CT asociado con centelleograma es de valioso aporte.

La biopsia o citología por punción guiada por imágenes es de gran utilidad diagnóstica, aunque implica riesgos; es un recurso no habitual.

Deben considerarse los diagnósticos diferenciales de quistes, tumores ováricos primarios, tumores dermoides, endometriomas.

En la etapa diagnóstica, si se sospecha estruma, conviene investigar la existencia de tiroides normotópica (habitualmente presente). Debe investigarse estruma si persiste hipertiroidismo luego del tratamiento de bocio hiperfuncionante cervical, o la captación tiroidea cervical no condice con el hipertiroidismo existente.

El tratamiento es quirúrgico, y conviene el estudio biopsico intraoperatorio

(particularmente en los tumores con diámetros mayores que 15 cm, pues son sospechosos de carcinoma). Dado su escasa frecuencia, no se cuenta con experiencia suficiente que permita estandarizar normas terapéuticas. Ante estrumas benignos, las resecciones pueden ser conservadoras (tumorectomía, ooforectomía con o sin salpinguectomía unilateral o bilateral, y asociar o no histerectomía); si son malignos, la intervención debe ser más amplia. En el primer caso, en la decisión de la amplitud de las resecciones debe tenerse en cuenta la edad, paridad y deseo de futuros embarazos.

Las intervenciones laparoscópicas han sido exitosas, inclusive por estrumas malignos.

No se aconseja el tratamiento primario con I^{131} ; no obstante, sí tiene aplicación en la ablación post quirúrgica, habiendo confirmado atipias malignas; también tiene aplicación la radioterapia externa, en casos determinados.

Se aconseja realizar barrido centelleográfico corporal total – preferiblemente con I^{131} - luego de la resección del tumor ovárico.

LECTURAS SUGERIDAS

Anomalías del desarrollo

- Arrangoiz R, Cordera F, Caba D, Muñoz M, et al. 20218. Comprehensive Review of Thyroid Embryology, Anatomy, Histology, and Physiology for Surgeons. International Journal of
- Otolaryngology and Head & Neck Surgery 7:160-168. <http://www.scirp.org/journal/ijohns>
- Arteaga SM, Garcia MI. Desarrollo de Cara y Cuello (cap 17). En: Arteaga SM y Garcia MI: Embriología Humana y Biología del Desarrollo. 2013. Ed Med Panamericana. México.
- Califano L, Adam R. Embriología y Anatomía Quirúrgica de las Glándulas Tiroides y Paratiroides (cap 1) en Novelli JL, Piazza MV, Sánchez A: Patología Quirúrgica de la Glándula Tiroides. UNR Editora, Rosario, Argentina, 1997.
- De Felice M, Di Lauro R. 2004. Thyroid Development and Its Disorders: Genetics

- and Molecular Mechanisms. *Endor Rev* 25(5):722–746. doi: 10.1210/er.2003-0028
- Gray, SW, Skandalakis JE, Akin JT 1976. Embriological Considerations of Thyroid Surgery. *Am Surg* 42: 771- 790.
 - Kay DJ, Goldsmith AJ. 2005. Embriology of the Thyroid and the Parathyroids. (<http://www.eMedicine.com>)
 - Kousta E, Konstantinidis K, Michalakis C, Theodoropoulos GE, et al. 2005. Ectopic thyroid tissue in the lower neck with a coexisting normally located multinodular goiter and brief literature review.
 - *HORMONES* 4(4): 227-231. DOI: [10.14310/horm.2002.11163](https://doi.org/10.14310/horm.2002.11163)
 - Kratzsch J, Pulzer F, 2008. Thyroid gland development and defects. *Best Practice & Res Clin Endocrinol & Metabol*; 22 (1): 57–75.
 - Kuffner HA, McCook BM, Swaminatha R, Myers EN, Hunt JL; 2005. Controversial Ectopic Thyroid: A Case Report of Thyroid Tissue in the Axilla and Benign Total Thyroidectomy. *Thyroid* 15 (9): 1095 -1097.
 - Lan-Hui Quin, Feng-Yi He, Jin-Yuan Liao. 2020. Bocio ectópico múltiple en retroperitoneo, pared abdominal, hígado y diafragma: reporte de un caso y revisión de la literatura. *World J Clin Cases* 8(23): 6172-6180. Published online 2020 Dec 6. doi: 10.12998/wjcc.v8.i23.6172
 - Ma A, Liu H. Ectopic thyroid of the pancreas: A case report and literature review. *Medicine (Baltimore)*. 2017;96(47):e8707. doi:10.1097/MD.00000000000008707
 - Mansbergeer AR, Wei JP 1993. Embriología y Anatomía Quirúrgicas de Tiroides y Paratiroides. *Clin Quir Norteam* 4: 771-790.
 - Netter FH. La Glándula Tiroides, en: Colección CIBA de Ilustraciones Médicas, Tomo IV
 - Sistema Endócrino y Enfermedades Metabólicas. Barcelona. Salvat, 1ª ed, 1986.
 - Noussios G, Anagnostis P, Goulis DG, Lappas D, et al. 2011. Ectopic thyroid tissue: anatomical, clinical, and surgical implications of a rare entity. *Eur J Endocrinol* 165: 375–382. doi: 10.1530/EJE-11-0461 Online version via www.eje-online.org
 - Sadler TW: Cabeza y Cuello, en: Langman Embriología Médica, 12ª ed. Wolters Kluwer – Lippincott - Williams y Wilkins. B Aires. Ed Médica Panamericana, 1985.
 - Stewart W.B., Rizzolo L.J. (2007) Embryology and Surgical Anatomy of the Thyroid and Parathyroid Glands. In: Oertli D., Udelsman R. (eds) *Surgery of the Thyroid and Parathyroid Glands*. Springer, Berlin, Heidelberg. https://doi.org/10.1007/978-3-540-68043-7_2
 - Romero Torres R. Patología Quirúrgica de Cabeza y Cuello, en: Tratado de Cirugía. México. Nueva Editorial Interamericana, 1988.
 - Sedgwick CE. Embriology and Development Abnormalities, en: *Surgery of the Thyroid Gland*. Philadelphia. Saunders Ed, 1974.
 - Sprinzel GL, Koebke J, Wimmers-Klick J, Eckel HE, Thumfart WF, 2000. Morphology

of the human thyroglossal tract: a histologic and macroscopic study in infants and children. *Ann Otol Rhinol Laringol* 109: 1135 – 1139.

- Werner SC, Ingbar SH. Normal and Anomalous Development of the Thyroid, en: *The Thyroid*. N York. Harper and Row, 3ª ed, 1987.

Estruma ovárico

- Choc C LS, Choc C MA. *Struma ovarii*: infrequent ovarian tumor. *Rev Cient Cienc Méd [online]*. 2018, vol.21, n.2 [citado 2020-09-17], pp. 51-55 . Disponible en: http://www.scielo.org.bo/scielo.php?script=sci_arttext&pid=S1817-74332018000200009&lng=es&nrm=iso. ISSN 2077-3323.
- Garcia R CA, Sandoval M DK, García A E. 2014. *Struma ovarii*, hallazgos de patología tiroidea en el Ovario. *Rev Cubana Ginecol y Obst* 40(2):206-217. Disponible en: http://scielo.sld.cu/scielo.php?script=sci_arttext&pid=S0138-600X2014000200008&lng=es&nrm=iso. ISSN 0138-600X.
- Kaplan EL, Angelos P, Applewhite M, Mercier F, et al. Surgery of the thyroid (cap 21). En : *Thyroid Diseases Manager*. De Groot LJ (ed). Revised 01 October 2015.
- Seung-Chul Yoo, Ki-Hong Chang, Mi-Ok Lyu, Suk-Joon Chang, et al. 2008. Clinical characteristics of *struma ovarii*. *J Gynecol Oncol* 19 (2):135-138. DOI:10.3802/jgo.2008.19.2.135
- Soysal S, Aygüler E, Seven IE, Even FS, et al. 2019. *Struma Ovarii*: 3 Years' Experience of a Tertiary Center. 2019. *Zeinep Kammil Tip Bulteni* 50(3):146-148. doi: <http://dx.doi.org/10.16948/zktipb.463936>

Capítulo 3: FISIOLÓGÍA

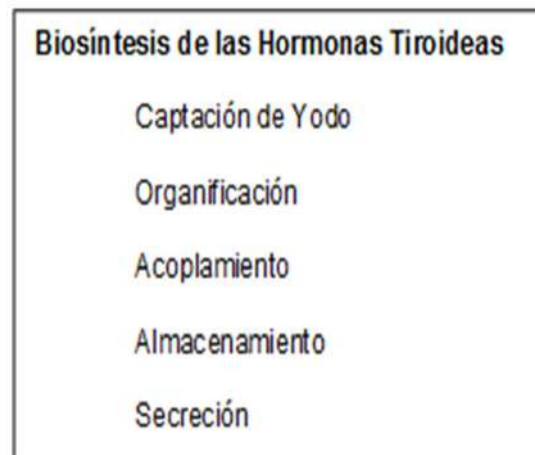HA Perinetti (†)

CG Borremans

La actividad de las células foliculares tiroideas es la producción y liberación de hormonas tetraiodotironina y triiodotironina. Para ello es indispensable que dispongan de yodo (aportado por la madre durante la gestación, y luego con los alimentos). Las células tiroideas producen sustancias proteicas (tiroglobulina –Tg), enzimas (tiroperoxidasa –TPO), *simporter* sodio-yodo (NIS), y peróxido de oxígeno (H_2O_2), que son necesarias para el proceso de biosíntesis y liberación.

Biosíntesis hormonal

Las hormonas tiroideas se sintetizan en la célula folicular tiroidea y se almacenan en el material coloideo contenido en la luz folicular. Las principales hormonas son la 3-5-3'-5', tetraiodotironina o tiroxina (T_4), y la 3-5-3' triiodotironina (T_3). Hasta ahora, éstas son las únicas moléculas conteniendo yodo a las que se reconoce actividad metabólica en vertebrados.



La formación de una cantidad adecuada de hormona tiroidea depende en última instancia de un aporte adecuado de yodo exógeno. El yodo, inorgánico y orgánico, ingresa al

organismo fundamentalmente con la dieta; la mayor parte es transformado a yoduro en el intestino delgado, antes de su absorción (se absorbe prácticamente todo el Yodo ingerido), pasa al plasma, y de allí al líquido extracelular. Es extraído por la tiroides, riñones, las glándulas salivales, la mucosa gástrica, los plexos coroideos, la glándula mamaria y la placenta. El contenido de yodo de la glándula tiroides es de 8000 μg , el del líquido extracelular de 250 μg , y el excretado por el glomérulo renal (representa el 90% de la pérdida corporal de yodo), de 200 a 300 $\mu\text{g}/\text{día}$.

Captación de Yodo

La célula folicular capta, a nivel de su membrana basal, el yoduro del líquido extracelular por un transporte activo, que requiere energía, la que es proporcionada por una Na^+ , K^+ , ATPasa, -denominada bomba de yoduro- que es sodio-yoduro cotransportador (Na^+/I^- *Symporter*, NIS), que se localiza en la membrana celular laterobasal del tirocito.

La expresión y actividad del NIS es estimulada por la tirotrófina (TSH). La glándula capta aproximadamente el 20% del Yodo presente en el plasma en cada “paso” de la circulación. La concentración de yoduro en la tiroides es normalmente de 20 a 100 veces la del plasma, aunque en condiciones de carencia de yodo (bocio endémico) puede llegar a 200 veces. Otros iones como el perclorato y el tecnecio siguen el mismo camino y han sido utilizados como pruebas funcionales para desplazar el yodo inorgánico y para estudios por imágenes.

Organificación

El yoduro captado es rápidamente oxidado y unido a los residuos tirosilo de la tiroglobulina (Tg), constituyendo la monoyodotirosina (MIT) y diyodotirosina (DIT). Este proceso se cumple a nivel de la membrana apical/luz folicular de la célula, con la participación de tiroperoxidasa y H_2O_2 .

Acoplamiento

Dos de estas unidades se unen para constituir T_3 y T_4 ($MIT+DIT=T_3$; $DIT+DIT=T_4$). También esta reacción está catalizada por peroxidasas y H_2O_2 . Igualmente, se produce en la superficie apical de la célula ("cara folicular"), en la molécula de tiroglobulina (TG), proteína de PM 660 kDa.

Almacenamiento

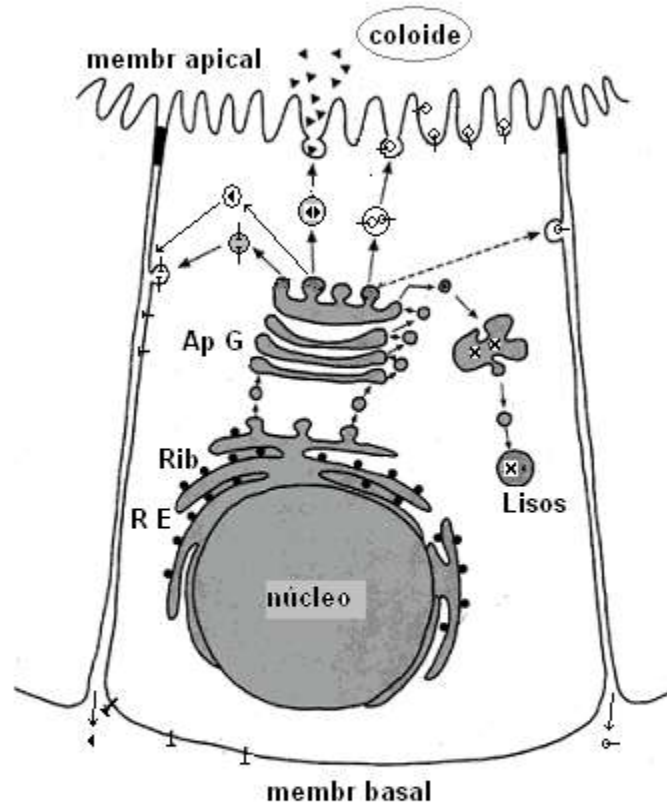
La tiroglobulina normalmente yodada (conteniendo T_4 , T_3 , MIT y DIT) se almacena en la sustancia coloide, en el interior del folículo.

Secreción

El tirocito reabsorbe de la luz folicular el coloide por endocitosis; las vesículas endocitóticas se fusionan con lisosomas y las enzimas de éstos degradan la tiroglobulina liberando T_3 y T_4 , MIT, DIT y tiroglobulina. Las hormonas T_4 y T_3 pasan a la circulación en una relación de 8 a 10: 1.

El yodo de MIT y DIT es recuperado para la resíntesis de hormona, por la acción de una enzima de yodasa; ésta

Célula folicular - esquema funcional



Lisos	lisosomas	⊥	NIS
Ap G	Ap de Golgi	♀	Tiroperoxidasa TPO
R E	Retículo Endoplásmico	◄	Tiroglobulina Tg
Rib	ribosomas en RE	×	Enzimas lisosomales

recuperación de yodo a partir de la tiroglobulina (suele ser del 50 a 70% del elemento presente en la Tg), es importante para la economía de la glándula, siendo 3 a 5 veces mayor que el ingreso diario desde el plasma.

Normalmente la glándula secreta unos 80 a 110 μg de T_4 , y 6 a 22 μg de T_3 diarios. El pasaje hacia el plasma se realizaría por un proceso de transporte activo transmembrana, más que por difusión simple.

También, una parte de la tiroglobulina sintetizada es liberada a la circulación (en vez de ser incorporada al coloide), y constituye un sensible (aunque inespecífico) indicador de actividad tiroidea.

Actualmente la Tiroglobulina es utilizada para el seguimiento postoperatorio de carcinomas diferenciados de tiroides, cuyas células conservan, por lo general, la capacidad de producirla.

Transporte y metabolismo de las hormonas tiroideas

Se considera que la T_3 es la hormona activa, y que el 80% de la misma proviene de la deiodación periférica de la T_4 por la 5' deiodasa (enzima microsomal), esta conversión sucede especialmente en el hígado y riñón; aproximadamente un 10% de la T_4 producida en el tirocito es desiodado a T_3 dentro del mismo. La T_4 puede ser desyodada por la 5 deiodasa convirtiéndose en T_3 inversa o reversa (T_{3r}), la que es metabólicamente inactiva.

En gran medida, las hormonas T_3 y T_4 secretadas a la circulación se unen firmemente a proteínas séricas, y sólo una pequeña proporción circula como hormonas libres.

Las fracciones libres son las que ejercen las acciones fisiológicas; las ligadas actúan como reservorio (entre sus funciones, se considera que actúan compensando bruscas variaciones de la secreción hormonal, y aportarían una macromolécula que impediría la eliminación renal del yodo incorporado al organismo).

Las proteínas transportadoras son tres: una, que migra por electroforesis entre las 1 y 2 globulinas llamada TBG (*thyroid binding globulin*), otra es TTR (transtiretina, antes conocida como prealbúmina, TBPA o *thyroid binding prealbumin*), y por seroalbúminas (HSA, *human serum albumina*); también las lipoproteínas fijan y transportan hormonas tiroideas, aunque con escaso significado metabólico.

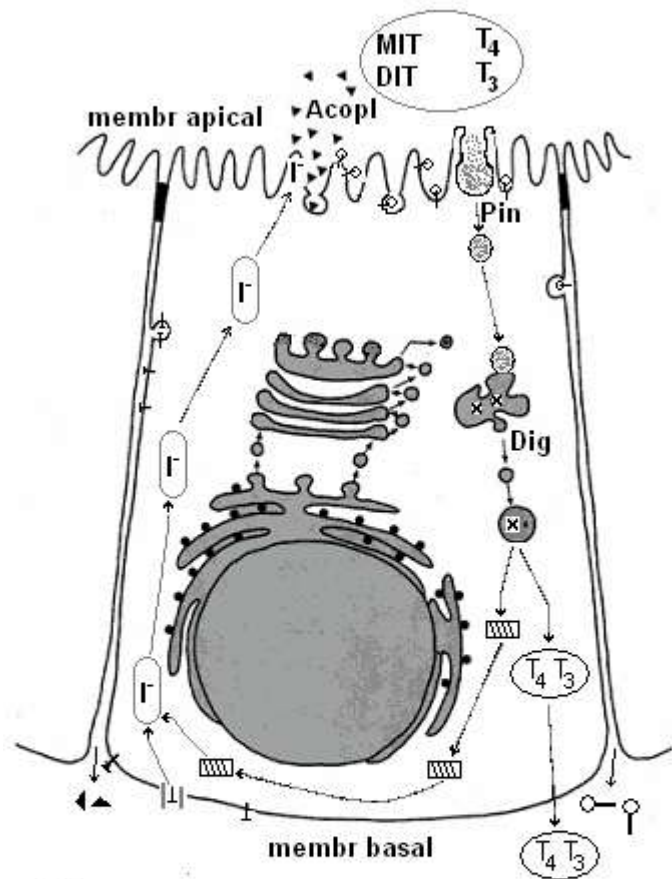
Las tres proteínas transportadoras se producen en el hígado.

Por razones de afinidad, casi el 90 % de T_4 , y también T_3 y T_3 reversa, es transportado por TBG. La unión a esta globulina es más laxa que a los otros transportadores, haciendo que la hormona sea más fácilmente disponible para su acción en los tejidos. La TBG aumenta por administración de estrógenos y en el embarazo, y disminuye por acción de la metilttestosterona y en la nefrosis, lo que modifica la cifra de hormonas circulantes, pero no la fracción libre.

Transtiretina (TTR) y albúminas (HSA) tienen moderado efecto fisiológico en el individuo normal, en cuanto a la disponibilidad metabólica de las hormonas tiroideas.

En el hombre, por cada 100 ml de suero circulan entre 4,5 y 12.5 μg de T_4 y de 90 a 190 μg de T_3 unidas a proteínas. El

Célula folicular - biosíntesis y secreción



- | | | | |
|--------------|---------------------|------------|--|
| | Simporter Na I | Dig | digestión |
| | Ioduro intracelular | | Iodo recuperado |
| Acopl | acoplamiento | | T ₄ y T ₃ segregadas |
| Pin | pinocitosis | | TPO a circulación |
| | | | Tg a circulación |

porcentaje de hormonas libres es de 0,05% de T_4 y 0,05% de T_3 , respecto al total de cada una.

La mayor parte de la T_4 es deiodinada a T_3 y T_3 reversa en los tejidos periféricos. Alrededor del 20% es desaminado a derivados acéticos y propiónicos, o conjugado en el hígado. Las hormonas tiroideas son deiodinadas en los tejidos “blanco” y el yodo entra nuevamente en el pool general del mismo. La vida media de la T_4 es de 6,5 días y la de T_3 es sólo de 1,3 días, concepto que tiene aplicación directa en su uso terapéutico.

La deiodinación es realizada por las enzimas Deiodinasas, de las que se conocen tres (D1, D2 y D3), que pertenecen a un grupo de selenoproteínas.

-*Deiodinasa 1 (D1)*: en hígado, riñones, tiroides, músculo; no se la encuentra en la placenta. Es responsable de la conversión de aproximadamente el 80% de la T_4 a T_3 , y de la eliminación de T_3 r plasmática. Su actividad está exacerbada en el hipertiroidismo y disminuída en el hipotiroidismo; es inhibida por el Propiltiouracilo (utilizado en el tratamiento del hipertiroidismo).

-*Deiodinasa 2 (D2)*: en hipófisis, cerebro, grasa parda, tiroides. Es responsable de la conversión de T_4 a T_3 , y la T_3 producida actuaría casi exclusivamente en el mismo tejido (D2 no influiría en la concentración de T_3 plasmática, sino que se encarga de mantener los valores normales de T_3 tisural). Su actividad está aumentada en el hipotiroidismo y disminuída en el hipertiroidismo.

-*Deiodinasa 3 (D3)*: en cerebro, hígado, piel, placenta, útero gestante, tejidos fetales. Convierte T_4 a T_3 r, y T_3 a T_2 , encargándose entonces de la degradación de las hormonas tiroideas, y “protegiendo” a los tejidos de los excesos de hormonas tiroideas, al participar de la regulación de T_3 plasmática y tisural. Su actividad es mayor en tejidos fetales que adultos; también es mayor en cerebro y piel (pero no en placenta) de pacientes hipertiroides, y disminuída en hipotiroides.

La actividad de las Deiodinasas es influida por drogas como Propiltiouracilo, medios de contraste iodados (como ácido iopanoico e hipodato), amiodarona, que son de utilidad en el tratamiento del hipertiroidismo.

Acciones metabólicas de las Hormonas Tiroideas

Su acción es producto de la unión reversible de la T_3 , con una proteína citoplasmática, que aumenta la producción de ARN mensajero y por consiguiente la síntesis proteica; esta acción nuclear actúa sobre el crecimiento y desarrollo. Además, la hormona se acopla a receptores mitocondriales que sintetizan proteínas; esta acción mitocondrial actúa sobre el metabolismo energético.

Sus acciones serían:

-Desarrollo del sistema nervioso central y crecimiento: es esencial para ambos procesos. El déficit de hormonas tiroideas en el período postnatal inmediato afecta el desarrollo axonal y dendrítico, y la mielinización del sistema nervioso; si se instituye la terapia en las primeras semanas de la vida extrauterina, el desarrollo será normal, de lo contrario se producirá un retardo mental definitivo. Si el hipotiroidismo se produce una vez desarrollado el sistema nervioso, también ocasionará trastornos mentales, pero serán reversibles con la opoterapia. También es necesario un valor adecuado de hormonas para el desarrollo normal de la talla (crecimiento de los huesos largos), maduración de las placas epifisarias y erupción dental.

-Acciones metabólicas: uno de los efectos más característicos de las hormonas tiroideas es aumentar el consumo de oxígeno de la mayor parte de los tejidos (excepto cerebro, testículo, útero, ganglios linfáticos, bazo y adenohipófisis), con elevación del metabolismo de base y la producción de calor. Al aumentar el metabolismo aumentan las oxidaciones de los hidratos de carbono; luego, de los lípidos y proteínas. También aumenta el metabolismo del agua, minerales y vitaminas.

-Acciones en órganos especiales: regula de modo importante la actividad del sistema simpático, promoviendo la síntesis de receptores beta-adrenérgicos, sin modificar la cantidad de catecolaminas; debido a esta acción sobre los receptores aumenta la acción de las mismas. Gran parte de la sintomatología del hipertiroidismo refleja esta actividad beta-adrenérgica aumentada: taquicardia, aumento del volumen minuto cardíaco y de la presión diferencial,

vasodilatación periférica, hiperquinesia y ansiedad, piel caliente y sudoración. Además, la T_3 mantiene la contractilidad miocárdica dentro de lo normal estimulando la miosina ATPasa, así como también en el músculo esquelético, lo que explica la debilidad del hipotiroideo.

Regulación funcional de la glándula

Los factores más importantes son la tirotrófina (TSH) y la disponibilidad de Yodo.

-Eje hipotálamo-hipofiso-tiroideo / TSH

El control de la función tiroidea está ejercido fundamentalmente por el núcleo supraóptico hipotalámico (producción de TRH, hormona liberadora de TSH) y los tirotrofos de la adenohipófisis (a través de la hormona TSH, que estimula los receptores para TSH de los tirocitos).

La TSH es una glicoproteína, que influye en todas las funciones tiroideas (captación de yodo, organificación, cantidad de hormona y tiroglobulina sintetizadas, pinocitosis del coloide y liberación de hormonas a la sangre), regulando la expresión de NIS, TPO, Tg, la generación de H_2O_2 y la conversión de T_4 a T_3 , e influyendo en la iodación de los residuos tirosilo de Tg y el acoplamiento y síntesis hormonal en Tg, como también promoviendo la pinocitosis de Tg.

El aumento de T_3 y T_4 en sangre ejerce un control de retroalimentación o *feed-back* negativo sobre la hipófisis. Esta glándula contiene una 5' deiodasa muy activa que convierte rápidamente la T_4 en T_3 ; ambas hormonas inhiben la producción de TSH. Por esta razón, se administra preferentemente T_4 , para inhibir la producción de TSH.

Las hormonas tiroideas reducen los receptores para TRH. Como el control de retroalimentación se sitúa a nivel de hipófisis, la administración de TRH no produce elevación de las hormonas tiroideas en el hipertiroidismo (en el que la hipófisis se encuentra inhibida), pero sí causa un aumento exagerado en el hipotiroidismo; esto es de gran utilidad diagnóstica especialmente en los

cuadros subclínicos (prueba de TRH-TSH).

-Yodo y autorregulación

Cuando la ingesta de yodo es escasa, como sucede en las regiones de bocioendémico por carencia de yodo, se activa un mecanismo de autorregulación que aumenta la sensibilidad de la glándula a la TSH, produciéndose hipertrofia e hiperplasia. Cuando existe excesivo aporte de yodo, (por ejemplo 2 mg por día o más en lugar de los 150 µg/ día, que es el requerimiento normal), se produce como respuesta aguda una brusca disminución de la organificación, con la consecuente disminución de la síntesis hormonal (llamado **Efecto Wolff-Chaikoff**); aparentemente es mediado por una disminución de la peroxidasa y de la producción de H_2O_2 . Si el aporte excesivo persiste, la glándula se adapta, disminuyendo la captación (transporte) del yoduro, con lo que suprime el bloqueo (fenómeno de escape al Efecto Wolff-Chaikoff); además, disminuye la pinocitosis y proteólisis. Este fenómeno se utiliza (por pocos días -no más de 15-) antes de la cirugía del hipertiroidismo, con el objeto de disminuir el tamaño y la vascularización de la glándula, para así facilitar la operación.

Mecanismo de acción hormonal

Si bien se considera que la verdadera hormona tiroidea es la T_3 (y que T_4 sería una prehormona), existen receptores intracelulares para la T_4 . La hormona libre difunde o es transportada dentro de la célula y en el citosol se une a receptores específicos CBP (*cytosol-binding-protein*). El complejo CBP- T_3 en equilibrio con una pequeña cantidad de hormona libre puede interactuar con las proteínas receptoras del núcleo y de las mitocondrias. Las acciones nucleares, a través del ARN mensajero, producirían proteínas específicas que mediarían las acciones hormonales (síntesis y catabolismo proteico, transporte activo de Na a través de la membrana celular, con aumento de la hidrólisis de ATP y de la fosforilación oxidativa). En las mitocondrias, activan las enzimas oxidativas produciendo aumento del metabolismo energético y del consumo de oxígeno, y aceleran el ciclo tricarboxílico.

LECTURAS SUGERIDAS

- Berne-Levy. Fisiología. Bs. As. Ed. Méd. Panamericana, 1986.
- Best-Taylor. Bases fisiológicas de la práctica médica. Bs.As. Ed. Panamericana 11a. ed. 1986.
- Braverman, L.E., Uttinger, R.D. The thyroid. A fundamental and clinical text. 7ª ed. Filadelfia. Lippincot-Raven, 1996.
- Cavalieri, R. Iodine metabolism and thyroid physiology: current concept. Thyroid, 1997; 7(2):177-181.
- De Groot, I.J. Endocrinology, vol1. Filadelfia. WB Saunders, 1995.
- De Visscher, M. The thyroid gland. New York. Raven Press, 1980.
- Ganong, W.F. Fisiología Médica. México. El manual moderno. 11a. de.1988.
- Houssay, B.A. Fisiología humana. Tomo III. Bs. As. El Ateneo, 6ª ed. 1989.
- Rousset BA, Duna JT 2004. Thyroid Hormone Synthesis and Secretion (cap 2) en: The Thyroid and its Diseases. (<http://www.Thyroidmanager.org>).
- Refetoff S, 2007. Thyroid Hormone Serum Transport Proteins (cap 3a) en: The Thyroid and its Diseases. (<http://www.Thyroidmanager.org>).
- Visser TJ 2008. Thyroid Hormone Metabolism (cap 3c), en: The Thyroid and its Diseases. (<http://www.Thyroidmanager.org>).

Capítulo 4: EXAMEN FÍSICO

CG Borremans

H A Perinetti (†)

En este apartado se hará referencia solamente al examen de la región tiroidea y adyacencias. Comprendiendo que las manifestaciones de las disfunciones tiroideas superan ampliamente al examen del cuello, la signosintomatología asociada se estudiará juntamente con las distintas patologías.

Inspección

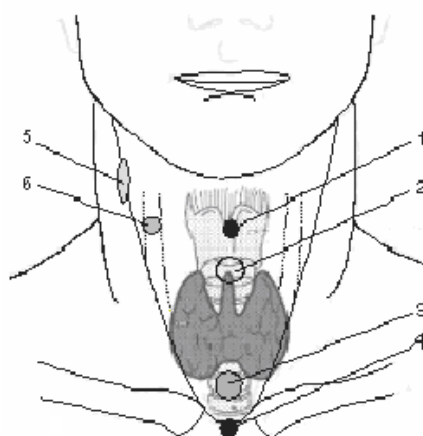
Se inicia ya durante el interrogatorio, detectando anomalías evidentes de la región, para luego investigarlas con más detalle.

Se observan la contextura del cuello, su posición y simetría, el aspecto de la piel, su color, la presencia de cicatrices, ulceraciones, secreciones, trayectos vasculares anormales, eventuales actitudes antiálgicas. Debe inspeccionarse en reposo, al deglutir, y en distintas posiciones de la cabeza y el cuello.

Palpación

Recordar que el examen de la región es habitualmente molesto; a veces provoca sensación de ahogo, tos, náuseas.

Puntos de referencia anatómica



Mediales

1. Ángulo del cartilago tiroideo
2. Cartilago Cricoides
3. Anillos Traqueales
4. Horquilla Esternal

Laterales

5. Borde interno M EC Mastoideo
6. Arteria Carótida

Para un examen eficiente, nuestro hábito es realizarlo estando de pie tanto el enfermo como el examinador (salvo situaciones extraordinarias); el cuello del paciente en actitud normal, con la región infrahioidea a la altura de los ojos del médico y con fácil acceso de sus manos. El examinador debe tener en su memoria la clara imagen (anatomía normal) de las estructuras que recorren sus dedos.

En primer lugar se reconocen los puntos de referencia anatómica (ver cuadro), y luego se examina la glándula y ganglios regionales.

-Examen de la glándula tiroides

El cuerpo del hueso hioides se palpa, en la línea media, en el ángulo diedro entre piso de la boca y cuello. Por debajo del hioides se localiza el ángulo del cartílago tiroideo (“V tiroidea”); luego los dedos descienden palpando los cartílagos tiroides y cricoides, y los anillos traqueales; se reconoce sobre ellos el istmo tiroideo en la línea media (como un cordón transversal, almohadillado, que los cubre); investigar la presencia de lóbulo piramidal (masa carnosa, a veces sólo como un cordón vertical). Hacia los lados del istmo, sobre la laringe y tráquea, se hallan los lóbulos tiroideos. Más adelante se describen algunas maniobras palpatorias clásicas.

Recordar que la tiroides normal es accesible a la palpación; sin superar los 4 a 4,5 x 2 a 2,5 x 1 cm (el eje céfalocaudal es el mayor), de consistencia blanda (carnosa), homogénea, de superficie lisa, poco móvil sobre la laringe y la tráquea, no adherida a los planos superficiales. Al deglutir, el esqueleto cartilaginoso laringotraqueal asciende, “arrastrando” la glándula en sentido vertical, lo que se investiga dejando inmóviles el/los dedos examinadores y pidiendo al enfermo que degluta.

En caso de detectarse anomalías, deben investigarse sus características: número, localización, forma, tamaño, consistencia, homogeneidad o heterogeneidad, superficie, simetría, movilidad transmitida y pasiva, sensibilidad, etc, y se los consignará en la historia clínica (es de utilidad incluir

un dibujo esquemático de la glándula y sus características).

-Palpación ganglionar

Las regiones centrales, yugulocarotídeas y laterales del cuello se investigan con maniobras similares, aunque no se han normatizado las maniobras. Deben examinarse todos los grupos linfáticos cervicales, y aplicando el criterio topográfico de la ubicación por niveles. Es válido también aquí lo dicho en el párrafo anterior respecto al archivo de la información.

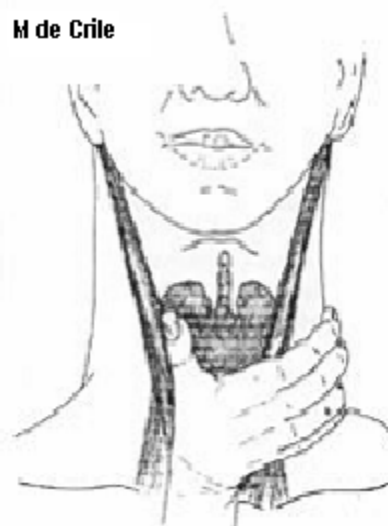
Maniobras palpatorias (ver P Point)

Se han descrito distintas técnicas para el examen tiroideo. Algunos procedimientos se realizan de frente al enfermo, otros desde atrás. Desde luego que cada examinador tendrá preferencias por unas u otras; se recomienda ejercitarlas todas, y luego, según los mejores resultados, hacer la elección, sin olvidar que no son excluyentes, sino complementarias.

La posición del enfermo es la descrita, de modo que los antebrazos y manos del médico tengan cómodo acceso a su cuello. En el caso de bocios “sumergidos” en el tórax, la palpación se facilita con una mayor extensión cervical.

a) Maniobras desde adelante:

-Método de Crile: la mano exploradora apoya su borde cubital sobre la base del cuello; el pulgar, “cruzando” la línea media, explora los puntos de referencia, el istmo y el lóbulo (la mano derecha explora el lado derecho). La otra mano, “auxiliar” sostiene la cabeza del enfermo



(con el pulgar en la frente y los demás dedos en la región parietooccipital), manteniendo el cuello en simetría y sin extensión ni flexión. El otro lóbulo se examina invirtiendo las manos.

-Método de Lahey: ambas manos con los cantos externos en la base del cuello; el pulgar de la mano auxiliar empuja lateralmente la tráquea (dándole apoyo); el pulgar de la mano exploradora examina la cara y borde anterior e interno del lóbulo, y los otros dedos hacen lo propio con el borde posterior/externo (la mano derecha investiga el lado izquierdo).

Invirtiendo las manos, se investiga el otro lado.

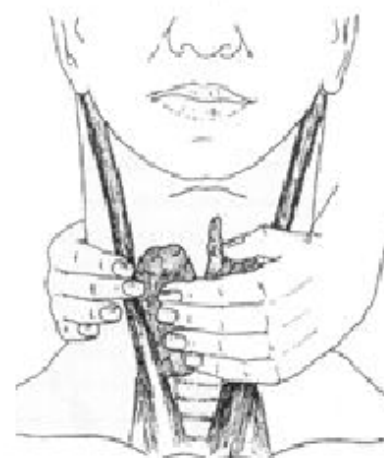b) **Maniobras desde atrás:**

-Método de De Quervain: “abrazando” el cuello, ambos pulgares se apoyan en la nuca del enfermo, los bordes cubitales de las manos sobre la base del cuello, y los otros dedos (en particular los tres mediales) palpan la región, reconociendo los puntos de referencia y la glándula (cada mano examina el lóbulo homolateral).

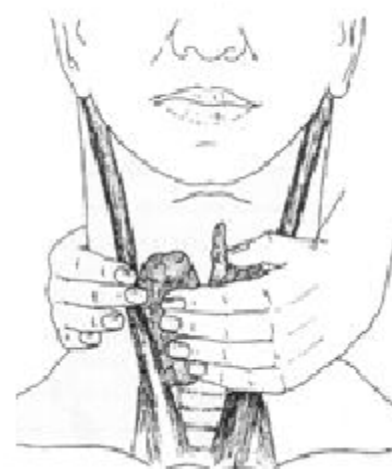
-Otro método: la mano auxiliar retrae el músculo ECM de su lado, y la mano activa palpa el lóbulo así expuesto; con esto se tiene acceso al borde posterior del mismo. El lado opuesto se examina con igual procedimiento, invirtiendo el accionar de cada mano.

Todas las maniobras se completan con la palpación “pasiva” de la glándula, dejando los dedos exploradores inmóviles sobre el área a

Otro método



Otro método



investigar, y pidiendo al paciente que degluta.

Los procedimientos “desde adelante” tienen la ventaja de complementar la palpación con la observación (ver el área que se palpa, advertir gestos de dolor, etc). Por otro lado, la palpación “cruzando” la línea media ofrece el esqueleto laringotraqueal como útil plano de apoyo.

Las maniobras descritas son las clásicas, pero existen innumerables variantes. No son excluyentes, sino complementarias entre sí. Es conveniente adquirir habilidad con dos de ellas, y luego, incorporar otras.

Las maniobras más utilizadas en el Instituto de Patología de la Tiroides son las siguientes:

-Desde adelante: *maniobra de Crile*

Ya descripta

-Desde atrás: *maniobra de De Quervain modificada*: enfermo y examinador de pie, o con el paciente sentado; la mano exploradora rodea el cuello, con el pulgar sobre la nuca y los cuatro dedos restantes hacia el lóbulo a examinar (el contralateral, “cruzando” la línea media); los pulpejos de índice y medio, por debajo del cartílago cricoides, localizan y palpan el istmo. Luego, los dedos exploradores examinan el lóbulo en cuestión; la otra mano sólo da apoyo al cuello. Alternar la función auxiliar y exploradora, para cada lóbulo.

Percusión

Las glándulas “sumergidas” y endotorácicas se pueden explorar por la percusión del mango esternal y áreas vecinas.

Auscultación

En algunos bocios tóxicos (hipertiroideos) se ausculta un soplo sistólico (“*thrill*”) en la región tiroidea.

Estudios por imágenes

Se mencionan en este capítulo pues son útiles complementos del estudio anatómico de la glándula (para más detalles, ver los apartados correspondientes):

-**Ecografía**: el más utilizado actualmente. Con el uso de equipamiento adecuado y entrenamiento, se pueden reconocer alteraciones sonográficas de hasta 1 a 2 mm. Permite mediciones de gran precisión, pesquisar nódulos pequeños no palpables, detectar multinodularidad, y reconocer otras características sonográficas de la glándula. Además, optimizan el seguimiento durante o luego del tratamiento. *Ver capítulo "Ecografía"*.

-**Radiografía simple**: muestra masas mediastinales compatibles con bocios endotorácicos o extendidos hacia el mediastino.

-**Tomografía Axial Computarizada, Resonancia Magnética Nuclear**: sus indicaciones son muy limitadas. Útiles en bocios penetrantes en tórax y endotorácicos, y para estudiar la extensión regional de tumores malignos.

-**Centelleografía**: integra información anatómica y funcional de la glándula. Se sugiere ver el capítulo "Radioisótopos".

LECTURAS SUGERIDAS

- Bayley H. Semiología Quirúrgica, 1ª ed, Toray, Barcelona, 1963.
- Miatello VR. Cabeza y Cuello (semiología), en Cossio P: Medicina: Semiología, Clínica y Tratamiento. Ed Medicina, B Aires, 1970.
- Werner SC, Ingbar SW. El Tiroides, 3ª ed. Salvat, Barcelona, 1977.

Capítulo 5: LABORATORIO BIOQUÍMICO y APLICACIÓN EN LA INVESTIGACIÓN DE LA FUNCIÓN TIROIDEA

Eduardo Pusiol

Doctor en Bioquímica

La endocrinología es la especialidad de la medicina donde el laboratorio tiene un rol primordial, dado por su contribución fundamental al diagnóstico de una disfunción o enfermedad, en el seguimiento post tratamiento que ella ocasione y, habitualmente, también al diagnóstico etiológico.

Gran variedad de enfermedades se definen y caracterizan por criterios bioquímicos que permiten su diagnóstico. A veces, el tratamiento que se aplica necesita del laboratorio para el seguimiento de los efectos ocasionados, que pudieran aparecer en consecuencia luego del mismo o para el monitoreo farmacológico aplicado.

Es fundamental que el laboratorio brinde precisión, sensibilidad y especificidad en cada evaluación, lo que redundará en una exactitud diagnóstica, seguridad y confianza. Además el laboratorio debe sostener una constante actualización de conocimientos, con una renovación técnica y tecnológica permanente, agregado a una necesaria complementación e interacción con el médico solicitante.

Las técnicas de laboratorio actuales facilitan el diagnóstico y el seguimiento de los trastornos endocrinos en la gran mayoría de los pacientes,

pero en una pequeña minoría, los problemas debidos a artefactos del ensayo o muestra, como también presentaciones clínicas atípicas pueden dar lugar a un diagnóstico erróneo, que lleva a un probable tratamiento inadecuado o una investigación adicional innecesaria. Estos casos enfatizan la importancia de una revisión continua de la metodología de diagnóstico mediante una cuidadosa correlación clínica.

INVESTIGACIÓN DE LA FUNCIÓN TIROIDEA

La glándula tiroides es regulada por la tirotrófina (TSH) secretada desde la hipófisis. La TSH responde principalmente a un mecanismo dual: por una acción estimulante del tripéptido TRH (thyrotropin-releasing hormone) de origen hipotalámico y por la acción inhibidora de las mismas hormonas tiroideas libres circulantes.

Las hormonas tiroideas en circulación están bajo dos formas: *libres* y *unidas (ligadas)*. Las cantidades libres son extremadamente pequeñas (aproximadamente 0,03% del total circulante de T_4 y 0,3% del total de T_3). Las formas unidas representan la mayor proporción y principalmente se unen a la proteína transportadora de hormonas tiroideas *TBG -Thyroxine-Binding Globulin-* (en un 75%). Las otras proteínas transportadoras de T_4 son la transtirretina o prealbúmina *TBPA -Thyroxin Binding PreAlbumin-* (en un 15%) y la albúmina circulante también sirve de transporte de la T_4 en un 10%. Tanto la TBPA como la Albúmina no actúan como proteínas ligantes transportadoras de la T_3 .

La T_4 se produce en un 100% exclusivamente en la tiroides, y circula en el plasma unida a las mencionadas proteínas transportadoras, para distribuirse en los tejidos periféricos, donde es metabolizada por deiodinación a T_3 por las iotironinas monodeiododinasas tipo I y tipo II.

En cambio, sólo aproximadamente el 20% de la T_3 circulante es secretada por la glándula tiroidea y el restante 80% de la T_3 se produce por conversión periférica de T_4 a T_3 por deiodinación (la mayor parte, por conversión

intrahepática por la monodeiododinasas tipo I). La monodeiododinasas tipo II produce T_3 por acción local en cerebro, hipófisis y tejido graso marrón (grasa parda). Diariamente, la tiroides produce 80 a 90 μg T_4 y 20 a 30 μg de T_3 .

También la T_4 puede desiodinarse por la monodeiododinasas tipo III, dando origen a otra forma estequiométrica “inactiva”, la T_3 reversa (rT_3), que no tiene efecto biológico o de regulación hipofisaria conocido. La producción diaria de rT_3 es de aproximadamente 30 μg . Existen factores orgánicos que inhiben la conversión de T_4 a T_3 y generalmente favorecen el aumento de rT_3 , tales como enfermedades agudas sistémicas, ayuno prolongado, anorexia nerviosa, malnutrición, cirugía, edad, etc.

La T_4 puede también metabolizarse a sulfo-conjugados, glucurónido-conjugados, o derivados deaminados de ácidos tiroacético o tiropropiónico. De todos estos metabolitos, sólo la T_3 y el ácido triodo-tiroacético manifiestan bioactividad.

La determinación clave de las pruebas de función tiroidea, en la actualidad, es la concentración sérica circulante de la hormona estimulante de la tiroides (TSH) con un ensayo de sensibilidad adecuada. En las poblaciones no tratadas, con riesgo de disfunción tiroidea primaria, una concentración normal de TSH descarta una anomalía con un alto grado de certeza. Sin embargo, en varias situaciones importantes, sobre todo en las anomalías hipofisarias y en el tratamiento farmacológico temprano de la disfunción tiroidea, la TSH sérica puede dar una indicación engañosa del estado de la tiroides. Por lo tanto, una concentración anormal de TSH por sí sola, nunca es la base adecuada para el inicio del tratamiento. Este tratamiento debe basarse en la relación típica entre las hormonas tróficas y las de la glándula diana; es decir, basadas en la TSH sérica y una estimación de la tiroxina libre sérica (T4F).

La mayoría de los componentes mencionados e involucrados en el eje tiroideo, pueden ser medidos por inmunoanálisis en sangre periférica. Con ello podremos evaluar la interacción de todos los componentes del eje tiroideo, desde el hipotálamo y hasta los tejidos target de acción de las hormonas tiroideas, como un paso a identificar las probables causas de la disfunción.

Las pruebas usadas para su investigación pueden agruparse como:

- Determinaciones en sangre que permiten establecer el diagnóstico de la disfunción tiroidea o seguimiento de su tratamiento (TSH, T_4 , T_3 , FT_4 , FT_3)
- Determinaciones en sangre que permiten esclarecer las causas o etiología de la disfunción tiroidea (Autoanticuerpos antitiroideos: anti-TG, anti-TPO, TRAbs)
- Determinaciones en sangre que permiten evaluar neoplasias tiroideas, en el diagnóstico y el seguimiento post-tratamiento (Tiroglobulina y Calcitonina)

DETERMINACIONES DEL LABORATORIO CON APLICACIÓN CLÍNICA EN TIROIDES

Tiroxina (T_4) o *tetraiodotironina*: es el producto de secreción más importante de la glándula tiroidea con una concentración sérica promedio de 4,5 a 12,5 $\mu\text{g}/100\text{ ml}$ (adultos). No presenta diferencias por el sexo. Sin embargo, cambios en la concentración de las proteínas transportadoras, usualmente secundarios a la terapia estrogénica, anticonceptivos o embarazo, alteran la concentración de T_4 sin cambiar el estatus metabólico. Otras causas que pueden afectar la concentración de T_4 total sin cambios metabólicos incluyen la llamada enfermedad no tiroidea, resistencia periférica a hormona tiroidea, anticuerpos endógenos a T_4 y, especialmente, ciertas drogas. Los valores circulantes de referencia varían desde el estadio fetal y su maduración progresiva, alcanzando máximos niveles de producción tiroidea y utilización en la infancia temprana. Luego cursa en leve y continuo decrecimiento a través de la niñez, llegando en la adolescencia valores propios del adulto. Desde los 20 a los 50 años permanece en valores estables y en adultos mayores de 50 años hay una variedad de progresivos cambios en el eje hipotálamo-hipofisotiroideo, pero con un efecto neto mínimo en la concentración de T_4 .

Tiroxina Libre, T_4L (free T_4 , T_4F): es probablemente el segundo parámetro más importante en la evaluación del estado tiroideo. Es considerado el mejor

indicador de la hormona disponible en los tejidos periféricos. No está afectado por las alteraciones en la concentración de las proteínas transportadoras en suero. En estados hipotiroideos su concentración disminuye, y aumenta en el hipertiroidismo, pero en severas patologías no tiroideas (afecciones renales o hepáticas, por ejemplo) y donde la T_4 total se encuentra alterada, su valor se encuentra normal. Lo mismo sucede en situaciones no patológicas pero que afectan la síntesis de proteínas, como el embarazo o tratamiento con anticonceptivos: es primordial la T_4F como dato de Tiroxina activa.

La T_4L circula en el eutiroidismo en valores que van de 0,7 a 1,8 ng/ml. A pesar de ser considerado uno de los mejores indicadores del estado tiroideo, la T_4L es de difícil determinación, debido a su baja concentración, a diferencia de T_4 y T_3 totales, que son parámetros de sólida medición. El método de determinación de T_4L por diálisis de equilibrio es el “*gold standard*”, pero es un proceso dificultoso, largo en el tiempo y relativamente caro, que dificulta su aplicación clínica sistemática. Los métodos comerciales utilizados son inmunoensayos competitivos automatizados o manuales, donde no se logra evitar totalmente la influencia de la variación de las proteínas transportadoras.

Triiodotironina (T_3) y Triiodotironina Libre (FT_3): la concentración de T_3 varía de 90 a 180 ng% en adultos, con variaciones en concordancia a la T_4 durante la infancia. Debido a que los receptores nucleares celulares -sitio de inicio de la acción hormonal- presentan una afinidad diez veces mayor en su unión con T_3 que con T_4 ; se considera a la T_3 como la hormona biológicamente más activa y a la T_4 como una pro-hormona. La concentración sérica de T_3 es aproximadamente 80 veces menor que la T_4 . Aumenta en el hipertiroidismo y puede servir como confirmación de éste. Tiene limitada aplicación en los hipotiroidismos, ya que sólo se reduce en estados severos. Disminuye en enfermedades crónicas como diabetes, malnutrición, anorexia nerviosa, enfermedad celíaca y estados catabólicos con T_4 disminuída o normal. Esto se llama “Síndrome de T_3 baja” o “Síndrome del eutiroido enfermo”, lo cual no es un estado de hipotiroidismo, sino que es el resultado de un incremento de la conversión de T_4 a T_3 *reversa*, inactiva biológicamente. Alternativamente puede usarse T_3 libre (FT_3) medida por inmunoensayos automatizados

comercialmente o por diálisis en investigación. Sus resultados aún son de aplicación clínica no consolidada.

Globulina Ligadora de Tiroxina (TBG): puede estar alterada por factores genéticos. Su aumento o disminución arrastra el valor de las hormonas tiroideas. Aumenta con el Estradiol (E_2) debido a un aumento de la sialilación hepática de la molécula de TBG que ocasiona una reducción de su depuración metabólica; por lo tanto los anticonceptivos y el embarazo provocan su aumento y, por ende, de las hormonas tiroideas. También aumenta con la hepatitis aguda y hepatitis crónica activa. Por efectos variados como la acción de los andrógenos, malnutrición proteica-calórica, enfermedades crónicas, etc, se observa que disminuye. Es mayor en niños prepúberes que en adultos.

Autoanticuerpos anti-Tiroperoxidasa (AcTPO) y anti-Tiroglobulina (AcTG): están presentes en el suero de pacientes con un amplio rango de desórdenes tiroideos mediados por alteraciones inmunológicas (ej. Tiroiditis de Hashimoto, Enfermedad de Graves). No se aconseja repetir los autoanticuerpos (AcTPO y AcTG) en el seguimiento de pacientes con enfermedad de Hashimoto tratados por hipotiroidismo que ya tienen un anticuerpo positivo previo diagnóstico. Una vez que los autoanticuerpos (AcTPO y AcTG) son positivos, la etiología de hipotiroidismo está definida, y no es necesario repetirlos en el seguimiento. En el embarazo o en su búsqueda, las pacientes deben ser evaluadas de su estatus hormonal tiroideo junto a los Ac tiroideos.

También se encuentran en individuos aparentemente sanos, dado que la aparición de AcTPO, o AcTG, precede usualmente el desarrollo de un desorden tiroideo (si el daño es leve, la glándula mantiene la suficiencia funcional).

Es un factor de riesgo durante tratamientos con Litio o Amiodarona (y otros) y deben ser evaluados antes de comenzar el mismo.

Actualmente se utilizan métodos ultrasensibles automatizados cuantitativos de inmunoensayo, cayendo en un absoluto desuso las técnicas de aglutinación de partículas, semicuantitativas.

La medición cuantitativa del AcTG es fundamental en los pacientes

en seguimiento mediante la tiroglobulina (TG) por Cáncer Diferenciado de Tiroides debido a la interferencia de los autoanticuerpos del paciente en los inmunoensayos utilizados para la TG.

Autoanticuerpos anti-Receptor de TSH (TRAbs): los TRAbs son los causantes de la enfermedad de Graves, única enfermedad autoinmune en los que los autoanticuerpos estimulan el órgano diana. Los ensayos comerciales no distinguen los autoanticuerpos bloqueantes inhibitorios de los estimulantes del receptor de TSH. TRAb es un marcador diagnóstico de la enfermedad de Graves, un marcador pronóstico de recaída después de la remisión y un marcador de riesgo de desarrollar orbitopatía de Graves (altos niveles de TRAbs al principio de la orbitopatía predicen un mal pronóstico).

La medición del TRAb es particularmente útil en el embarazo en mujeres con antecedentes de antigua o actual Enfermedad de Graves y para diferenciar de una tirotoxicosis transitoria gestacional. También en la investigación del hipertiroidismo de etiología incierta. Es de ayuda en la investigación de neonatos con hipotiroidismo transitorio debido a anticuerpos bloqueantes de la acción de la TSH y en hipertiroidismos neonatales en hijos de gestantes hipertiroideas.

Tiroglobulina (TG): es una iodoglicoproteína de alto peso molecular (aproximadamente 660 kDa), producida exclusivamente por las células epiteliales del folículo tiroideo. Sólo fracciones muy pequeñas de TG escapan normalmente a la circulación, y existen factores que aumentan esta cantidad. La disrupción de la arquitectura del folículo tiroideo, ya sea por daño o inflamación de la tiroides es una de las causas de aumento de la TG circulante. Por esto, el cáncer diferenciado de tiroides (CDT) causa la liberación de grandes cantidades de TG; también se libera en exceso por hipertiroidismo, hipotiroidismo autoinmune, etc. La tiroglobulina, una proteína específica de tejido tiroideo, es uno de los principales parámetros en el seguimiento de pacientes con cáncer de tiroides que han sido intervenidos. Los niveles séricos de tiroglobulina pueden aumentar en varios tipos de enfermedades de tiroides (benignas y malignas). Por lo tanto, la medición de tiroglobulina sérica no aporta información sobre la naturaleza de los nódulos tiroideos y no

tiene ningún papel en la detección del cáncer de tiroides. El estímulo por TSH endógena o exógena aumenta el nivel circulante de TG.

La cuantificación de la TG tiene una aplicación muy importante en el seguimiento del Cáncer Diferenciado de tiroides. También se aplica su determinación en el diagnóstico de la causa del hipotiroidismo congénito, ya que en la agenesia tiroidea, con valores muy elevados de TSH, la TG no es detectable.

TSH, Hormona Tirotrófina (*Thyroid Stimulant Hormone*): la medición de la TSH en una muestra de sangre basal, por un sensible ensayo inmunométrico, provee la más sensible, específica y confiable evaluación del estatus tiroideo en desórdenes tiroideos primarios francos (clínicos) o suaves (subclínicos). Ese estado subclínico se define por determinaciones bioquímicas, y hacen que el laboratorio brinde su máximo aporte.

La TSH es una hormona glicoproteica secretada por las células basófilas de la glándula pituitaria anterior. Está compuesta por dos subunidades distintas, unidas en forma no-covalente, designadas α y β . La subunidad α es común a otras hormonas glicoproteicas: FSH, LH y hCG. La subunidad β determina la especificidad biológica e inmunológica de la TSH y permite que el anticuerpo utilizado en su determinación la diferencie de las otras hormonas glicoproteicas que comparten la subunidad α .

La función principal de la TSH es la regulación de la síntesis y secreción de las hormonas tiroideas. A su vez, la síntesis y secreción de la TSH está estimulada por el tripéptido hipotalámico liberador de Tirotrófina (*Thyrotrophin Releasing Hormone, TRH*). Tanto los péptidos TSH y la TRH son controlados por los niveles circulantes de T_4 y T_3 a través de un mecanismo de “*feed back*” negativo. En las células tirotróficas hipofisarias, la T_4 es desiodinada a T_3 , el cual inhibe directamente la secreción de TSH.

En los años setenta se utilizaban RIA de doble anticuerpo, que requerían una incubación de 5 días; la sensibilidad de esta primera generación de análisis era muy escasa y podía discernir hasta valores de 1,0 mUI/L, evidentemente insuficiente para diferenciar a los pacientes con hipertiroidismo ($TSH < 0,10$

mUI/L) de individuos con TSH normal pero en el límite bajo del rango de normalidad (0,4 – 4,5 mUI/L). El hipertiroidismo tenía que ser confirmado por análisis de T_4 y T_3 y mediante el estímulo con TRH.

La aparición en los años ochenta de análisis de segunda generación, IRMA no competitivos, con menos tiempo de incubación (2 hs), aumentó la sensibilidad a 0,10 mUI/L. Ya en los años noventa se desarrollaron los análisis de tercera generación inmunométricos (IMA) semiautomatizados, con sensibilidad de 0,01 mUI/L y tiempos de incubación menor a 1 hora.

Después del año 2000, se empezaron a usar métodos inmunométricos automatizados de cuarta generación que con una incubación de 20 minutos ofrecen resultados de TSH con una sensibilidad de 0,001 mUI/L.

De esta mejora de la sensibilidad de los análisis emergió un nuevo concepto y un cambio en la práctica clínica: el concepto de *sensibilidad analítica* (capacidad de un método de detectar pequeñas cantidades de un componente distintas de cero) fue sustituido por el de *sensibilidad funcional*, definida como la concentración mínima de un componente (TSH) que se puede medir con una imprecisión entre pruebas (CV) < 20%. Ha sido aceptado que la Sensibilidad Funcional es el parámetro más apropiado para establecer el límite de detección inferior de TSH y de otros analitos. Específicamente, la sensibilidad funcional debería ser establecida usando una mezcla de suero humano con un valor de TSH asignado de alrededor del 10% por sobre el límite de detección esperado. Este incremento de la sensibilidad permitió un cambio de la estrategia en la práctica clínica: utilizar la TSH como prueba de primera línea para evaluar la función tiroidea en pacientes ambulatorios y en gran parte de los pacientes hospitalizados que no padecen enfermedad tiroidea grave. La principal limitación en el uso de la TSH como prueba de primera línea en el escrutinio de la disfunción tiroidea es la falta de sensibilidad para detectar el hipotiroidismo secundario. Sin embargo, la prevalencia del hipotiroidismo primario es muy superior a la del secundario, y, además, el déficit aislado de TSH es extremadamente raro. Por lo tanto, concentraciones de TSH dentro del intervalo de normalidad limita la necesidad de otras pruebas en pacientes con integridad del eje hipotálamo-hipófiso-tiroideo.

Cuando el eje Hipotálamo-Hipófiso-Tiroideo funciona normalmente y el sujeto es clínicamente eutiroideo, los niveles circulantes de TSH están entre 0,30 y 4,5 μ UI/ml. La insuficiencia de hormonas tiroideas está asociada con la respuesta de las células hipofisarias tirotróficas al TRH y el aumento de la secreción de TSH, conformando el cuadro de hipotiroidismo primario con valores de TSH que superan a 4,5 μ UI/ml. Por el contrario, cuando las hormonas tiroideas exceden los requerimientos metabólicos, la TSH está disminuida o suprimida. Actualmente se considera que la determinación de TSH subnormal por métodos ultrasensibles automatizados establece el diagnóstico de hipertiroidismo.

Se puede definir a la TSH como el parámetro más satisfactorio para definir el estatus metabólico tiroideo, sin embargo hay un número de condiciones en las cuales la TSH sérica no refleja exactamente la correlación habitual con las hormonas tiroideas. Estas situaciones son:

- Síndrome del “eutiroideo enfermo”.
- Cambios en el estatus tiroideo por ocasionales períodos de tratamientos con fármacos iodados, drogas antitiroideas, intermitente ingesta de la medicación tiroidea recomendada, etc.
- Hipotiroidismo central por enfermedad hipotalámica o hipofisaria. Bajos valores de hormonas tiroideas con TSH baja.
- Tumor hipofisario secretante de TSH. Altos valores de hormonas tiroideas con TSH alta.
- Resistencia central a las hormonas tiroideas. Desorden genético raro, con valores elevados de hormonas tiroideas y nivel normal o ligeramente elevado de TSH.

Se destaca el valor de la TSH en la pesquisa del hipotiroidismo congénito neonatal. En el neonato la concentración sérica normal es muy superior a los adultos, con un pico máximo a los 60 minutos del nacimiento y un decrecimiento continuo y paulatino en las horas siguientes. Por lo general, se alcanzan valores menores de 20 μ UI/ml a partir del tercer día de nacido, llegando a los niveles del adulto después del mes. Por esta causa se sugiere la toma de la muestra a las 72 hs del nacimiento (no antes, para

evitar resultados conflictivos). Resultados mayores a 40 $\mu\text{UI/ml}$ se consideran patente de hipotiroidismo primario; deben repetirse e iniciar tratamiento de inmediato. Valores entre 20 y 40 $\mu\text{UI/ml}$ deben repetirse junto con T_4 y T_3 , a los pocos días, para confirmar el diagnóstico.

Debemos resaltar otras aplicaciones muy importantes de la medición de la TSH sérica, tales como:

- Seguimiento del reemplazo sustitutivo de la hormona tiroidea en pacientes con hipotiroidismo
- Seguimiento de la terapia supresiva de TSH con hormona tiroidea en pacientes con
- cáncer diferenciado de tiroides.

VALORES FISIOLÓGICOS DEL EJE TIROIDEO

El diagnóstico o seguimiento del estado tiroideo por la interpretación de la analítica está directamente relacionado a los valores de referencia normales que se acepten de acuerdo al método en uso. Pero la interpretación de las pruebas de función tiroidea en los rangos de edad pediátrica, infantes, niños y adolescentes es más dificultosa que en adultos. Pueden hallarse significativas discrepancias con los valores hallados y su interpretación entre los distintos laboratorios, de acuerdo a las técnicas que se usen.

Por eso creemos que cada laboratorio debe establecer, de acuerdo a su propia experiencia y a la metodología que aplica, sus propios valores de referencia, sobre todo en edades tempranas del ser humano, donde los continuos cambios evolutivos del niño modifican constantemente los niveles circulantes.

Con el envejecimiento se puede observar una apreciable secuencia de variaciones en la función tiroidea, que podemos apreciar en el siguiente cuadro:

Decrece la secreción de TRH

Decrece la respuesta de TSH a la acción de la TRH

Decrece la sensibilidad hipofisaria al *feed-back* negativo de las HT. Resulta en un aumento de TSH

Decrece la secreción de T_4

Decrece la T_4 disponible

Decrece la T_3 disponible

Decrece suavemente la conversión de T_4 a T_3

Aumenta suavemente la conversión de T_4 a rT_3

También se debe considerar que la restricción calórica tiende a reducir la función tiroidea con efectos en el hipotálamo-hipófisis y en la conversión periférica de T_4 a T_3 .

Hay una clara variación circadiana en la concentración de la TSH circulante en humanos y animales, con valores que decrecen durante el transcurso del día, aumentando en la noche y con picos durante el sueño, dependiendo de la edad. Es factible que exista una variación circadiana de la concentración de TSH que llegue al 50% entre los valores alcanzados en las 24 hs.

La TSH sérica es el índice más sensible de evaluación de la función tiroidea en ausencia de enfermedad hipotalámico-hipofisaria. En los últimos años se enfocó la atención en la determinación de los límites de referencia de la TSH, particularmente el límite superior. En el estudio, entre 1988 a 1994, de una amplia muestra de la población de los EE UU (NHANES III. 2002), un análisis detallado de los valores de TSH, T_4 y anticuerpos antitiroideos demostró un aumento con la edad, sostenido y progresivo, en el valor de TSH por encima de 4.5 mIU/L. Se vió que ocurría en hasta el 15% de individuos con más de 70 años, sin factores de enfermedad o de riesgo de alteraciones tiroideas. Recordar que la respuesta de TSH sérica a cambios de la T_4 sérica es logarítmica, es decir un cambio doble de T_4 induce cambios inversos de

10 a 100 veces en la TSH. Los valores usuales para el límite de referencia inferior para TSH son 0,3 a 0,5 mU/L, con límites superiores de 4 a 5 mU/L, pero los valores medio y mediano están en el rango de 1 a 1,5 mU/L debido a la distribución logarítmica. Actualmente, con las metodologías en uso, se debe interpretar un valor suprimido de TSH cuando son menores a 0,03 mU/L y se deben distinguir de los detectables por debajo del normal, cuando están en el rango de 0,05 a 0,4 mU/L.

En 2003, la Asociación Americana de Endocrinólogos Clínicos (EEUU) recomendó apresuradamente una disminución del límite superior de TSH a 3.0 mIU/L; mientras que otros expertos recomendaron aún otra disminución mayor, y establecieron en 2.5 mIU/L el límite superior de TSH, posiblemente de acuerdo con una sugerencia similar de la Guía Práctica de la Academia Nacional de EEUU de Bioquímica Clínica. Estas recomendaciones son muy controversiales y aún siguen sin tener el apoyo necesario para su aplicación. Por otra parte, si esos límites superiores más bajos se aceptaran extensamente, el predominio de TSH elevada habrían aumentado casi cuatro veces. No obstante, la discusión actual sobre el hipotiroidismo subclínico, particularmente su definición, su asociación con resultados adversos para la salud, las recomendaciones para su investigación, y el uso de levotiroxina en el tratamiento, ha mantenido una permanente discusión sobre la definición del límite superior de TSH.

Es muy importante tener en cuenta además, que pacientes con tirotoxicosis recién tratada o con tratamiento excesivo con L-tiroxina, pueden mostrar TSH suprimida durante un tiempo muy prolongado -incluso varios meses después de la normalización de T_4F y T_3F -. Por ello puede producirse un sobretratamiento grave si se usa exclusivamente TSH para ajustar la dosis del fármaco antitiroideo.

ALTERACIONES DEL ESTATUS TIROIDEO POR EL EFECTO DE FÁRMACOS

Los fármacos pueden interferir con la secreción de la TSH o en la

producción, secreción, transporte y metabolización de las hormonas tiroideas, libres especialmente. Algunos fármacos alteran los resultados de la función tiroidea en sujetos eutiroideos. En general la TSH es menos afectada por los medicamentos que las hormonas tiroideas, salvo con el uso de glucocorticoides y dopamina en altas concentraciones, que inhiben la secreción de TSH.

Ciertas drogas interfieren con la correcta absorción de T_4 en intestino y los pacientes deben ser advertidos de tomar la hormona al menos con 4 hs de diferencia con esta ingesta interferente (por ejemplo: sulfato ferroso, colestiramina e hidróxido de aluminio). En contraste con las subestimaciones de T_4F , la heparina tiene el efecto opuesto de aumentar la concentración aparente de T_4F , debido a un artefacto in vitro de almacenamiento de la muestra por aumento de los NEFA séricos por efecto de la Lipasa inducida por la heparina. Todo este mecanismo lleva a un aumento de las hormonas tiroideas libres acentuado si hay albúmina baja y altos triglicéridos.

Fenitoína y Carbamacepina incrementan el metabolismo hepático de T_4 , y aquellos pacientes con esta combinación farmacológica deben aumentar la dosis de tratamiento con T_4 . El Propanolol puede decrecer la T_3 y aumentar la TSH. Fenitoína, Carbamacepina, Furosemida y salicilatos compiten con las hormonas tiroideas por la unión a la TBG y pueden provocar el aumento de F_4T .

El Litio, muy usado en el tratamiento de enfermedad bipolar, tiene múltiples efectos sobre el eje hipofisario-tiroideo, especialmente en la inhibición de la secreción de hormonas. Puede exacerbar o iniciar la enfermedad tiroidea autoinmune, con desarrollo de bocio y eventual hipotiroidismo y hay informes de que puede causar hipertiroidismo en un 10% de los pacientes en tratamiento, sobre todo en pacientes con AcTPO positivos. Estos pacientes deben ser monitoreados cada 6 meses, y en menor tiempo si aparece bocio.

La Amiodarona, droga antiarrítmica, contiene una muy alta concentración de yodo, capaz de interferir con el metabolismo tiroideo y de alterar los valores normales de las hormonas del eje tiroideo. Estas alteraciones incluyen: inhibición de la conversión de T_4 a T_3 , inhibición de la captación del yodo por la tiroides, e

inhibición de la entrada de T_4 a la célula. Esta droga puede también provocar una tiroiditis destructiva. Los pacientes tratados con Amiodarona pueden tener alterado el perfil de las hormonas tiroideas sin ninguna alteración funcional de la tiroides, pero un 14-18% de los pacientes bajo terapia con Amiodarona pueden desarrollar un significativo hipotiroidismo o una tirotoxicosis. Dada la larga vida media de la Amiodarona, los problemas clínicos subsisten aún al año de abandonar esta medicación.

APLICACIÓN DEL LABORATORIO EN EL DIAGNÓSTICO Y SEGUIMIENTO DE NEOPLASIAS TIROIDEAS.

El laboratorio bioquímico es de gran utilidad para el diagnóstico y seguimiento de los Carcinomas Medulares y Diferenciados de Tiroides (Papilar y Folicular); en la práctica, hasta la actualidad, es escaso su aporte al Carcinoma Anaplásico.

CÁNCER MEDULAR DE TIROIDES

El Cáncer Medular de Tiroides (CMT) es un tumor neuroendócrino derivado de las células C de la tiroides, las que son capaces de secretar péptidos hormonales y no hormonales.

La principal secreción, utilizado como marcador específico de las células C, es la calcitonina (CT), que es una hormona polipeptídica hipocalcemiante. Sus concentraciones plasmáticas se pueden incrementar estimulando su liberación usando distintos secretagogos específicos, como el Calcio y un producto sintético derivado de la gastrina, denominado Pentagastrina. También las células C en el CMT pueden secretar antígeno carcinoembrionario (carcinoembryonic antigen; CEA, por sus siglas en inglés) que no es específico pero su concentración tiene valor como pronóstico del CMT.

El Cáncer Medular de Tiroides Representa el 5%-10% de los tumores

tiroideos malignos y se han descrito dos tipos según su forma de presentación:

- 1.- forma ESPORÁDICA o no hereditaria (70%-80%),
- 2.-forma HEREDITARIA o familiar (30%-20%)

La variante mayoritaria, esporádica, se suele detectar cuando el nódulo tiroideo ya está presente y los valores de CT son elevados. No es hereditaria y los miembros familiares del paciente índice están libres de su desarrollo.

La variante familiar o hereditaria se caracteriza por presentar mutaciones en el *ret* protooncogén en la línea germinal, que permite diagnosticarla al momento del nacimiento (mediante Biología Molecular). Este diagnóstico sólo determina el dato molecular, pero no la enfermedad en desarrollo, que presenta aumentos de CT.

Esta variante hereditaria presenta el desarrollo del CMT con una hiperplasia de células C, y en un tiempo muy variable, pasa al estadio de microcarcinoma, siempre con valores de CT en aumento. Estos valores de CT pueden ser normales en una determinación basal en sangre pero pueden mostrar hiperrespuestas ante el estímulo con los secretagogos, permitiendo detectar la presencia del CMT ya en el estadio de hiperplasia de células C.

Las formas familiares del CMT pueden estar asociadas a otras alteraciones neoplásicas conformando los denominados Síndrome de Neoplasia Endócrina Múltiple (multiple endocrine neoplasia) MEN2A y MEN2B o presentarse aislados o formas familiares no asociadas a otras alteraciones endócrinas, CMTF.

Dentro de las formas familiares, asociadas o no a otras alteraciones endócrinas, el MEN2A corresponde al 75% de las formas; el MEN2B, al 5%; y el CMTF, al 20%. La forma más agresiva es el MEN2B, luego el MEN2A y la menos agresiva es el CMTF.

El síndrome MEN2 y sus tres variantes, son trastornos autosómicos dominantes causados por mutaciones en el protooncogén RET, que afectan,

fundamentalmente, a 4 tipos de tejidos derivados de las células de la cresta neural: células tiroideas parafoliculares tipo C, células paratiroides, células cromafines de la médula adrenal y células del sistema nervioso autónomo mesentérico.

El protooncogén RET se localiza en la región pericéntrica del brazo largo del cromosoma 10 (10q11.2) y está constituido por 21 exones que codifican el receptor RET, una proteína transmembrana citoplasmática de paso único, con actividad tirosín quinasa. Su activación produce hiperplasia de las células diana in vivo con transformaciones que dan lugar a la formación de tumores. En el MEN2A, el 95% de las mutaciones ocurren en los exones 10 y 11, mientras que, en el MEN2B, en el 98% de los casos, ocurren en el exón 16.

El **MEN2A** constituye el 75% de los MEN2. El CMT aparece en casi un 100% de los pacientes afectados con la mutación del *ret*. Se asocia con feocromocitoma, que aparece en un 50%, y con el hiperparatiroidismo (en un 20%). Las mutaciones en línea germinal pueden estar ubicadas en distintos exones, especialmente en el exón 11, donde se encuentra el denominado “sitio caliente”, que es el codón 634 con casi un 80 % de frecuencia. También en el exón 10 se encuentran los codones 609, 611, 618 y 620, de frecuencia apreciable. El MEN 2A es de mediana agresividad y se recomienda que se trate por cirugía antes de los 5 años de edad.

El **MEN2B** se caracteriza por desarrollar el CMT en la primera infancia y puede asociarse con feocromocitoma en un 50%, y además a características fenotípicas no endócrinas, tales como ganglioneuromatosis mucosa o hábito pseudomarfanoide. Constituye el 5% de los MEN 2 y la mutación predominante (98%) es en el codón 918, exón 16. Es de muy elevada agresividad y se recomienda cirugía antes del año de nacimiento.

El CMTF aislado sólo presenta el CMT y es de aparición más tardía; puede llegar a confundirse con el CMT Esporádico que no es hereditario y presenta afectación molecular sólo en el tejido tiroideo. El CMFT es hereditario, con mutaciones en línea germinal ya que cualquier célula nucleada del organismo las presenta. Por esta razón, y para diferenciar

de un esporádico, se sugiere el estudio genético del RET para descartar mutaciones que involucran a toda la familia. Constituye el 20% de los MEN 2, su agresividad es la menor de los tres casos y se recomienda cirugía antes de los 10 años de edad.

Por ser los MEN2 una patología de carácter hereditario dominante, existe un 50% de probabilidades de que cada familiar directo manifieste la enfermedad. Si a los pacientes afectados con la mutación, antes de su tratamiento, se les realizara la prueba de la estimulación combinada de la calcitonina con gluconato de calcio y pentagastrina, veríamos que aquellos portadores de la mutación que comienzan la hiperplasia de células C, presentan una característica hiperrespuesta de CT. No obstante, en la actualidad no se recomienda la aplicación de la CT estimulada para la decisión quirúrgica (la cirugía será profiláctica si es sólo con el dato de biología molecular, o terapéutica si ya comenzó el desarrollo del CMT). La estimulación se utiliza fundamentalmente en el seguimiento del paciente ya tratado por CMT esporádico o familiar, en procura de la detección de metástasis. La transformación maligna de las células C parafoliculares es un hecho muy precoz en la infancia y, además, la penetrancia para el CMT es completa, por lo que el único tratamiento eficaz demostrado es la tiroidectomía profiláctica. Es por esto por lo que, ante la aparición de un caso índice con CMT, es imprescindible el estudio genético de los familiares, ya que permite el diagnóstico y tratamiento precoces.

Actualmente el estudio genético ha reemplazado a las pruebas bioquímicas de determinación de niveles basales de calcitonina ultrasensible (CT) y luego de la estimulación con calcitonina, que se hacían en años anteriores a 1994, como pesquisa de familiares de casos con CMT. Sin embargo, los niveles de calcitonina se relacionan con el tamaño tumoral; los niveles prequirúrgicos mayores de 500 pg/ml y su persistencia tras la cirugía son signos de mal pronóstico. Los pacientes con niveles de calcitonina mayores de 1000 pg/ml sin evidencia de CMT en el cuello se asocian con metástasis a distancia, preferentemente a nivel hepático.

Los niveles postquirúrgicos de calcitonina basal menores de 50 pg/ml pronostican una normalización posterior. Los niveles de calcitonina que

descienden a menos de 10 pg/ml tras la cirugía indican mejor pronóstico; no obstante, incluso en los casos en los que los niveles de calcitonina son indetectables (menores de 2 pg/ml), no se puede asegurar la curación completa.

Actualmente la Asociación de Tiroides Americana (ATA) recomienda la siguiente nomenclatura para clasificar a los pacientes afectados:

- 1.- se consideran ***pacientes de muy alto riesgo*** (highest risk, HST) aquellos con MEN2B y mutaciones en el codón M918T, y precisarán tiroidectomía total entre el mes y los seis primeros meses de vida, preferiblemente dentro del primer mes.
- 2.- Se consideran ***pacientes de riesgo alto*** (high risk, H) aquellos con mutaciones en el codón RET C634 (llamado hot spot o sitio caliente) y A883F, que precisarán tiroidectomía total antes de los 5 años.
- 3.- Finalmente, se agrupa a el resto de mutaciones en una ***categoría de riesgo moderado*** (moderate risk, MOD). Este grupo excluye a los pacientes con las mencionadas mutaciones en codones M918T, C634 y A883F. Los pacientes que no tienen estas mutaciones de alto riesgo deberán individualizarse y ser tratados preferentemente antes de los 10 años y teniendo en cuenta los niveles de calcitonina.

Tras la intervención quirúrgica es preciso iniciar de inmediato el tratamiento con L-tiroxina con dosis adecuada para mantener el estado eutiroides. Además, los niveles de calcio sérico deben ser monitorizados y, en caso de existir hipocalcemia sintomática, deberán administrarse suplementos de calcio y vitamina D.

El seguimiento a largo plazo de estos pacientes consiste en mediciones anuales de calcitonina ultrasensible basal o estimulada con secretagogos específicos (pentagastrina y/o gluconato de calcio) y con el CEA como factor pronóstico.

La realización de la intervención por parte de un equipo multidisciplinar experto en esta patología para el manejo y seguimiento supone una tasa

de éxito elevada que disminuye al mínimo las posibilidades de recidiva si la intervención se realiza dentro de los límites establecidos.

CÁNCER DIFERENCIADO (PAPILAR y FOLICULAR) DE TIROIDES

El **Cáncer Diferenciado de Tiroides** (CDT) se origina en las células foliculares de la tiroides y a diferencia del CMT **no presenta un marcador diagnóstico específico** de detección neoplásico como la CT en el CMT, pero sí se utiliza un marcador específico de tejido tiroideo para el **seguimiento** post tratamiento quirúrgico y/o radioablativo. Este marcador es la Tiroglobulina (TG), determinada por inmunoanálisis que utilizan anticuerpos específicos a epitopes de la TG (AcTG).

Pero, es crucial que el paciente en seguimiento no genere sus propios AcTG, es decir no tenga autoanticuerpos a TG, ya que de lo contrario el valor hallado de TG puede resultar con una interpretación errónea por la interferencia de los propios autoanticuerpos TG al proceso del inmunoanálisis. Después de la tiroidectomía total y la ablación remanente con I^{131} , el AcTG, propio del paciente, generalmente desaparece después de 3 años en pacientes sin enfermedad persistente. Los niveles de AcTG que disminuyen con el tiempo se consideran un buen signo de pronóstico, mientras que el aumento de los niveles o una aparición *de novo* de AcTG aumenta el riesgo de enfermedad persistente o recurrente.

El valor de TG en suero, como seguimiento postoperatorio, es un factor pronóstico importante que puede usarse para el manejo clínico, especialmente para guiar el proceso de toma de decisiones que conduce al tratamiento de ablación con yodo radiactivo, así como para evaluar el éxito de la ablación quirúrgica del remanente tiroideo.

La vida media de la TG sérica es de 1 a 3 días, y el nadir postoperatorio se alcanza en casi todos los pacientes de 3 a 4 semanas luego de la operación. Después de la terapia con I^{131} , la TG tarda algunos meses en desaparecer por completo de la circulación. La medición de TG se

puede hacer durante la terapia con la hormona tiroidea o después de la estimulación de TSH, a través de la retirada de la hormona tiroidea o el uso de TSH humana recombinante (rhTSH). La TG en suero debe medirse mediante inmunoensayos validados calibrados con el material de referencia certificado (CRM 457, ahora descrito como BCR 457, Comisión Europea, Instituto de Material y Método de Referencia).

Se recomienda que el seguimiento de pacientes con CDT se realice a través de la medición de concentración de **TG** (marcador específico de las células foliculares tiroideas), **ActTG**, propios del paciente (para descartar interferencias metodológicas en la evaluación de la TG), **TSH** (para corroborar valores que no estimulen el crecimiento o desarrollo de probables metástasis o recidivas) y la **T4** (como valoración de la dosis utilizada de L-Tiroxina para inhibir la TSH y no sobremedicar al paciente).

Como este seguimiento requiere -en el tiempo- la obtención de resultados comparativos estables, con una metodología que no cambie; lo aconsejable es que se realicen en el mismo laboratorio y usando el mismo ensayo cada vez.

LECTURAS SUGERIDAS

- Baloch Z, Carayon P, Conte-Devolx B, Demers LM, Feldt-Rasmussen U, Henry JF, LiVosli VA, Niccoli-Sire P, John R, Ruf J, Smyth PP, SpencerCA, StockigtJR. 2003. Laboratory medicine practice guidelines: laboratory support for the diagnosis and monitoring of thyroid disease. *Thyroid* 13:3–126
- Barsano CP, Skosey C, DeGroot LJ, Refetoff S. Serum thyroglobulin in the management of patients with thyroid cancer. *Arch Intern Med* 1982; 142: 763-767.
- Baskin HJ, Cobin RH, Duick DS, Gharib H, Guttler RB, Kaplan MM, Segal RL 2002 American Association of Clinical Endocrinologists medical guidelines for clinical practice for the evaluation of treatment of hyperthyroidism and hypothyroidism. *Endocr Pract* 8:457–469

- Cody V. Thyroglobulin and thyroid hormone synthesis. *Endocr Res* 1984; 10: 73-88.
- Diessl S, Holzberger B, Mader U, Grelle I, Smit JW, Buck AK, et al. Impacto de la supresión moderada frente a estricta de los TSH en la supervivencia en carcinoma de tiroides diferenciado avanzado. *Clin Endocrinol (Oxf)*. 2012; 76:586–92. 10.1111/j.1365-2265.2011.04272.
- Fatourechí V, Klee GG, Grebe SK, Bahn RS, Brennan MD, Hay ID, McIver B, Morris 3rd JC 2003 Effects of reducing the upper limit of normal TSH values. *JAMA* 290: 3195–3196
- Gharib H, Tuttle RM, Baskin HJ, Fish LH, Singer PA, McDermott MT 2005 Consensus statement #1: subclinical thyroid dysfunction: a joint statement on management from the American Association of Clinical Endocrinologists, the American Thyroid Association, and The Endocrine Society. *Thyroid* 15:24–28; response 32–33.
- Giovanella L, Clark MP, Chiovato L, Duntas L, Elisei R, Feldt-Rasmussen U, et al. Medición de la tiroglobulina utilizando ensayos altamente sensibles en pacientes con cáncer de tiroides diferenciado: un documento de posición clínica. *Eur J Endocrinol*. 2014; 171:R33–46. 10.1530/EJE-14-0148
- Görges R, Maniecki M, Jentzen W, Sheu SN, et al. 2005. Development and clinical impact of thyroglobulin antibodies in patients with differentiated thyroid carcinoma during the first 3 years after thyroidectomy. *Eur J Endocrinol*. 153(1): 49-55. doi: <https://doi.org/10.1530/eje.1.01940>
- Grebe SKG. 2009. Diagnóstico y manejo del carcinoma tiroideo: un enfoque en la tiroglobulina sérica. *Experto Rev Endocrinol Metab* 4:25–43. doi 10.1586/17446651.4.1.25
- Haugen BR, Alexander EK, Bibbia KC, Doherty GM, Mandel, SJ, Nikiforov YE, et al. 2015 Asociación Americana de Tiroides. “Pautas de manejo para pacientes adultos con nódulos tiroideos y cáncer de tiroides diferenciado”. Grupo de trabajo sobre directrices de la asociación sobre nódulos tiroideos y Cáncer de tiroides diferenciado. *Tiroides*. 2016; 26 (1): 1-133.
- Hollowell JG, Staehling NW, Flanders WD, Hannon WH, Gunter EW, Spencer CA, Braverman LE 2002 Serum TSH, T4, and thyroid antibodies in the United States population (1988 to 1994): National Health and Nutrition Examination Survey (NHANES III). *J Clin Endocrinol Metab* 87:489– 499.
- Pacini F, Castagna MG, Brillì L, Pentheroudakis G. 2012. ESMO Guidelines Working Group Thyroid Cancer: ESMO Clinical Practice Guidelines for diagnosis, treatment and follow-up. *Annals of Oncology* 23 (Supplement 7): vii110–vii119, 2012 doi:10.1093/annonc/mds230
- Perinetti H, Pusiol E, Borremans CG, Mayorga LS. 1995. Carcinoma medular

de tiroides en MEN 2A: Diagnóstico y Seguimiento por dosaje de secreción de calcitonina bajo estimulación combinada con calcio y pentagastrina. Prensa Médica Argentina 82: 897-903.

- Pombo Arias M (editor). Tratado de Endocrinología Pediátrica.
- Ringel MD, Ladenson PW, Levine MA. 1998. Molecular diagnosis of residual and recurrent thyroid cancer by amplification of thyroglobulin messenger ribonucleic acid in peripheral blood. J Clin Endocrinol Metab 83: 4435-4442
- Roqué M, Pusiol E, Perinetti HA, Mayorga LS. 1997. Diagnóstico del MEN 2A mediante detección de mutaciones puntuales en el ret proto-oncogén. Endocrinología (España) 44, 291-295
- Sanso G; Domené H, García Rudaz C, Pusiol E, et al. 2013. Very early detection of *RET* proto-oncogene mutation is crucial for preventive thyroidectomy in Multiple Endocrine Neoplasia Type 2 children. Cancer 94 (2): 701-712. <https://doi.org/10.1016/j.beem.2013.07.003>
- Spencer C, Fatemi S. Métodos de anticuerpos de tiroglobulina (TgAb) – fortalezas, escollos y utilidad clínica para monitorear pacientes Tg Ab positivos con cáncer de tiroides diferenciado. Best Practice & Research Clinical Endocrinology & Metabolism 27:701–12. [10.1016/j.beem.2013.07.003](https://doi.org/10.1016/j.beem.2013.07.003) Disponible en <https://www.sciencedirect.com/science/article/pii/S1521690X13001115>
- Stathatos N, Wartofsky L. 2002. Managing subclinical hypothyroidism in women. Womens Health Primary Care 5:239–246.
- Surks MI, Chopra IJ, Mariash CN, Nicoloff JT, et al. American Thyroid Association Guidelines for Use of Laboratory Test in Thyroid Disorders. JAMA 263(11):1529–1532 doi:10.1001/jama.1990.03440110095035
- Surks MI, Goswami G, Daniels GH. 2005. Controversy in clinical endocrinology: the thyrotropin reference range should remain unchanged. J Clin Endocrinol Metab 90:5489–5496
- Surks MI, Ortiz E, Daniels GH, Sawin CT, Col NF, Cobin RH, Franklyn JA, Hershman JM, Burman KD, Denke MA, Gorman C, Cooper RS, Weissman NJ. 2004. Subclinical thyroid disease: scientific review and guidelines for diagnosis and management. JAMA 291:228–238.
- The National Academy of Clinical Biochemistry. (1996). “Standards of Laboratory Practice”. Laboratory Support for the Diagnosis & Monitoring of Thyroid Disease.
- Trevizam PGC, Tagliarini JV, Castilho EC, deAlencar Marques M, et al. Thyroglobulin levels and thyroglobulin/thyrotropin ratio could predict the success of the ablative/therapeutic ¹³¹I in the differentiated thyroid cancers. Endocr Res 42:1, 42-48, DOI: [10.3109/07435800.2016.1173056](https://doi.org/10.3109/07435800.2016.1173056)
- Warthofsky L, Dickey RA. 2005. Controversy in clinical endocrinology: the evidence

for a narrower thyrotropin reference range is compelling. *J Clin Endocrinol Metab* 90:5483–5488.

Capítulo 6: ECOGRAFÍA

H Bernal

CG Borremans

Entre los varios recursos para el estudio de la glándula tiroides, la ecografía ofrece como ventajas el ser un estudio muy sensible, económico, no invasivo y que puede repetirse sin inconvenientes con buena aceptación por el enfermo. Si bien no reemplaza al examen físico, es un complemento de gran utilidad. Siendo un estudio por imágenes operador dependiente, requiere experiencia por parte del ecografista, y minuciosidad en la exploración. Los equipos de alta resolución han optimizado la información, y se ensayan nuevas aplicaciones de sus utilidades. El desarrollo de equipos portátiles pero de gran sensibilidad ha tornado más accesibles aún estos estudios.

A la imagen en escala de grises se agrega el efecto Doppler, que evidencia el movimiento de los elementos formes de la sangre dentro de los vasos, informando respecto a la vascularización del órgano, caudal, dirección y velocidad de circulación, contorno y trayecto de los vasos. Ofrece registros tanto del parénquima como de formaciones intraglandulares (nódulos). Se han desarrollado diversas técnicas fundadas en el efecto Doppler,

Factores que indican realizar Ecografía

- nódulo/s tiroideos palpable/s
- tumor lateral de cuello compatible con adenopatía metastásica
- historia familiar de cáncer de tiroides
- historia familiar de MEN 2A
- antecedentes de irradiación cervical, de cabeza y cuello o torácica alta
- pesquisa de nódulos no palpables
- pesquisa de signos de malignidad
- selección de nódulos para PAAF / Citología
- guía para PAAF
- seguimiento de nódulos tiroideos no ablacionados
- control postoperatorio
- guía para tratamiento con etanol intranodular / quístico
- guía para tratamientos ablativos mínimamente invasivos
- complementando estudio de cuadros 'difíciles' complemento para estudio de tiroiditis

como Doppler Color, Doppler Espectral, *Power Doppler*, y otros; también se han desarrollado medios de contraste que optimizan las imágenes de la vasculatura. La descripción detallada de las técnicas escapa a los objetivos del presente texto.

La ecografía no debe utilizarse como herramienta de primer orden en el estudio inicial tiroideo, sino cuando existen factores que la justifiquen, o ante la sospecha de trastornos tiroideos (pero no como recurso de pesquisa de los mismos). En todos los casos, el informe debe aportar información suficiente, que permita comparar con sucesivos estudios, siendo deseable que todas las veces fuesen realizados por el mismo operador y equipo.

En el estudio de la glándula tiroides se utilizan transductores de alta frecuencia (7,5 – 15 MHz) que proporcionan una penetración suficiente (hasta 5 cm) y una alta definición, con una resolución de aproximadamente 0,7 a 1 mm.

El parénquima tiroideo normal presenta una ecogenicidad homogénea, media a alta.

ANATOMÍA

Sabemos que la forma y el tamaño de los lóbulos tiroideos tienen amplio rango de variabilidad entre individuos normales. Ésta característica se confirma en el estudio ecográfico.

La ecografía permite la detección de lesiones focales, quísticas (anecogénicas), sólidas (ecogénicas) y mixtas; también calcular su volumen y el de la glándula (información útil para determinar la necesidad de cirugía, decidir punción aspirativa con aguja fina (PAAF) para estudio citológico, establecer dosis terapéuticas de Yodo¹³¹, evaluar la respuesta a los tratamientos, etc). Con equipos Doppler color de alta sensibilidad se evidencia la vascularización (normalmente más pronunciada en los polos inferiores y superiores) y la de las formaciones nodulares intratiroideas.

ANOMALIAS CONGÉNITAS TIROIDEAS

Hipoplasias y ectopías pueden investigarse con ultrasonidos (glándulas de tamaño reducido o con notables diferencias de volumen entre un lóbulo y otro, o ausencia del órgano en su ubicación habitual); la información se integra con la de estudios radioisotópicos, que evidencian la funcionalidad del tejido en investigación.

La ecografía de alta resolución también es útil en el estudio del bocio fetal y el hipertiroidismo congénito.

ENFERMEDAD NODULAR TIROIDEA

La investigación de la enfermedad nodular es la aplicación más frecuente del ultrasonido y la que ha reportado el mayor rédito en el estudio de la patología tiroidea.

Aunque los nódulos tiroideos son de frecuente hallazgo (19 a 67 % de la población general, y en más del 50 % de mayores de 40 años de edad; más en mujeres, y aumentando con la edad), el cáncer es raro (5 – 15% de nódulos); por ello, desde el punto de vista clínico, el reto es diferenciar los pocos nódulos malignos entre la gran mayoría de benignos, seleccionando los pacientes con indicación quirúrgica. El problema se complica por el hecho de que la mayoría de los nódulos tiroideos están ocultos a la exploración clínica (por las características del cuello del individuo, el tamaño de los nódulos y su ubicación dentro de la glándula, entre otros factores) pero se detectan fácilmente con la ecografía de alta resolución (se estima que sólo es palpable el 10 % de los nódulos tiroideos, aún por manos experimentadas). La actitud a tomar frente los pequeños nódulos descubiertos incidentalmente (incidentalomas ecográficos) es actualmente motivo de discusión entre expertos.

UTILIDAD BÁSICA DE LA ECOGRAFÍA EN LA EVALUACIÓN DE LA ENFERMEDAD TIROIDEA NODULAR

Detección

La utilidad práctica y básica de la ecografía es establecer con precisión la localización anatómica de una masa cervical palpable (la palpación no siempre puede asegurar si esa masa se localiza en el interior de la tiroides o adyacente a ella). La ecografía puede diferenciar fácilmente nódulos tiroideos de otras masas cervicales.

Diferenciación

La ecografía no establece el diagnóstico de benignidad ni malignidad, sin embargo, algunas características ecográficas se presentan con mayor frecuencia en unas u otras situaciones (no se conoce un hallazgo ecográfico que –aisladamente- permita diagnosticar malignidad, ni indicar, por sí sola, la práctica de PAAF / citología).

Las características que se deben evaluar ecográficamente en todo nódulo tiroideo (a la pesquisa de malignidad) son:

- Forma.
- Dimensiones.
- Contenido (sólido, mixto -sólido y quístico-, o puramente quístico).
- Ecogenicidad, con relación al parénquima tiroideo y músculos adyacentes.
- Contorno (margen).
- Presencia y patrón de calcificaciones (focos ecogénicos puntiformes).
- Halo periférico sonoluciente.
- Presencia y distribución de flujo sanguíneo (patrones de vascularización intranodular y parenquimatoso).

A lo anterior se ha agregado recientemente la evaluación de la pérdida de la elasticidad - rigidez del tejido nodular respecto al parénquima glandular (Elastografía).

1) Forma

Es sugestivo de malignidad el aspecto “más alto que ancho” en cortes transversales (el diámetro anteroposterior es mayor que los otros). Este criterio se aplica también a nódulos menores de 10 mm.

2) Contenido

Aproximadamente el 70 % de los nódulos tiroideos son sólidos; el 30 % restante muestra cambios quísticos en distinta cuantía. Un nódulo que se presenta con un componente quístico significativo es generalmente un nódulo benigno adenomatoso coloide que ha sufrido una degeneración quística o hemorragia. Con frecuencia se demuestran elementos puntiformes ecogénicos con artefactos en “cola de cometa” en el interior de las lesiones quísticas, que se atribuyen a existencia de sustancia coloide condensada y en suspensión.

3) Ecogenicidad

Los cánceres tiroideos son generalmente hipoecogénicos en relación con el parénquima normal adyacente y más aún respecto a los músculos pretiroideos (a mayor hipoecogenicidad, mayor sospecha), aunque muchos nódulos benignos son también hipoecogénicos. De hecho, la mayoría de los nódulos hipoecogénicos son benignos, dado que son mucho más frecuentes que los malignos. Un nódulo predominantemente hiperecogénico es muy probablemente benigno. Los nódulos isoecogénicos tienen un riesgo intermedio de malignidad.

4) Halo (aro)

Es posible demostrar un halo periférico sonoluciente, completo o incompleto, en el 60 % a 80 % de nódulos benignos, pero también en el 15 % de cánceres de tiroides. Se lo atribuye a parénquima adyacente comprimido, y/o a infiltrado inflamatorio crónico y/o a edema perinodular. Su reconocimiento en

todo el contorno del nódulo sugiere benignidad.

5) Margen (contorno)

Los nódulos tiroideos benignos suelen tener bordes nítidos y bien definidos, mientras que por lo general, las lesiones malignas presentan borde mal definido e irregular, a veces espiculado, que se extiende hacia el parénquima glandular. Existen excepciones, por lo que la apariencia del margen del nódulo tampoco es un criterio diagnóstico diferencial terminante.

Signos ecográficos de Sospecha de Malignidad

- NT exclusiva o predominantemente sólidos
- Hipoecogenicidad
- Calcificaciones (en especial, microcalcific)
- “Más altos que anchos”
- Heterogeneidad intranodular / áreas quísticas
- Márgenes mal definidos, parciales, infiltrantes, espiculados, microlobulados
- Halo incompleto o ausente
- Hipervascularización intranodular (Doppler)
- Ganglios vecinos sospechosos

6) Calcificaciones

Son acúmulos cálcicos, que se muestran como “puntos” hiperecogénicos (blancos, en las imágenes) que pueden o no proyectar (en sentido distal al transductor) una “sombra” hipoecogénica. Suele vérselos aislados en el parénquima glandular o en el interior de un nódulo; en este último caso toman importancia como signos de sospecha de atipia. Se demuestran calcificaciones en el 10 al 15 % de los nódulos tiroideos. Tanto la localización como el patrón de calcificación tienen un valor predictivo en la diferenciación entre nódulos malignos y benignos. Las calcificaciones finas, puntiformes (microcalcificaciones), menores de 0,5 mm de diámetro, presenten o no sombra acústica distal implican alta probabilidad de malignidad; si son grandes y groseras tienen tanta probabilidad de ser benignos como malignos.

La calcificación periférica o en “cáscara de huevo” es probablemente el dato que con mayor fiabilidad sugiere una lesión benigna (particularmente si se la observa íntegra, sin fragmentaciones).

7) Patrón vascular

Es un dato bien conocido que la mayoría de los nódulos hiperplásicos

son lesiones con menor vascularización que el parénquima tiroideo normal. Por el contrario, la mayoría de los carcinomas de tiroides bien diferenciados son generalmente hipervasculares, con vasos tortuosos e irregulares (no obstante esto, los carcinomas anaplásicos y los mal diferenciados son a menudo hipovasculares, debido a la existencia de extensa necrosis en relación con su rápido crecimiento).

Un signo fuertemente válido para diferenciar nódulos benignos o malignos con Doppler color es la distribución de los vasos. No obstante no existe ningún nódulo tiroideo sólido que aparezca totalmente avascular.

Las dos categorías principales de distribución vascular comprenden los nódulos con vascularización periférica y aquellos con vascularización interna con o sin componente periférico. El 80 % a 95 % de los nódulos adenomatosos hiperplásicos muestran vascularización periférica / perinodular mientras que el 70 a 90 % de las lesiones malignas de tiroides evidencian vascularización interna predominante, con o sin componente periférico.

8) Multinodularidad / nódulo único

La ecografía (más aún la de alta resolución) permite la detección de nódulos no reconocidos por la clínica (*incidentalomas* ecográficos). Se ha comprobado que la multinodularidad no excluye la posibilidad de que uno o más de las lesiones detectadas sean malignas.

Pérdida de la elasticidad - Elastografía: la rigidez de un tejido depende de su estructura (células, membranas, matriz extravascular, microvasos, etc). Es una propiedad del mismo que refleja su naturaleza; las neoplasias y las inflamaciones alteran su composición y estructura, aumentando la rigidez del tejido nodular, respecto al parénquima circundante. La Elastografía es una aplicación de la ecografía que evalúa las diferencias entre la estructura del tejido constitutivo del parénquima glandular y del nódulo en estudio (y la mayor o menor rigidez orientará la presunción hacia benignidad o malignidad del nódulo). El recurso analiza la elasticidad y rigidez de los distintos tejidos, al comprimirlos con el transductor (otro método utiliza la presión ejercida por las ondas sónicas pulsadas desde el transductor). Si bien se le reconoce una

alta sensibilidad y especificidad en la identificación de pacientes con riesgo de malignidad tiroidea -más aún al integrarla a otros estudios- se encuentra actualmente en evaluación en cuanto a métodos, técnicas, aplicaciones, limitaciones, interpretación de la información, tabulación y normatización de los informes.

SISTEMATIZACIÓN DE INFORMES DEL ESTUDIO ECOGRÁFICO DE NÓDULOS TIROIDEOS y CONSIDERACIÓN DE RIESGOS DE MALIGNIDAD

Teniendo en cuenta creciente detección de nódulos tiroideos en la población y la necesidad de una apropiada selección de casos que merecen la pesquisa más detallada de una eventual atipia, a la par que la reducción de prácticas diagnósticas innecesarias, se aconseja la sistematización de los informes y la aplicación de criterios de evaluación de riesgos de neoplasia maligna.

Informes: deben contener un detalle de:

- ubicación y dimensiones (longitudinal, anteroposterior y transversal) de la glándula (ambos lóbulos e istmo, y lóbulo piramidal, si se lo identificara); su contorno y estructura interna.
- descripción de todos y cada uno de los nódulos que se han reconocido (salvo que por su gran número y escasa relevancia se considerase no significativos a algunos; en tal caso, se debe informar su existencia). De cada uno de los que se consideran relevantes, debe informarse: número, ubicación, delimitación (completa o incompleta, lineal armónica o irregular o espiculada), dimensiones (las tres referidas), contorno (existencia de halo y su integridad), contenido (iso, hipo o hiperecogenicidad respecto al parénquima glandular), estructura (homogénea o heterogénea; sólidos, quísticos, mixtos –en tal caso, anotar las medidas y demás características del componente sólido-, espongiiformes);

presencia de macro o microcalcificaciones, o perinodulares –y en este caso, su integridad o fragmentación).

- mención de la evaluación de la vascularización intraglandular e intranodular (Doppler), debiendo describir la hipervascularización intranodular, si la hubiere, y sugiriendo en tal caso un estudio más completo).
- mención de hallazgos en la inspección de los ganglios linfáticos laterales (particularmente las cadenas yugulares –niveles 2, 3 y 4), prelaríngeos y pretraqueales).
- mención de cualquier otro eventual hallazgo producido durante el estudio, que pudiese incidir en la salud del paciente.
- sugerencia de otros estudios pertinentes.
- deben adjuntarse las imágenes pertinentes a los hallazgos, en un soporte que permita su preservación y posterior reevaluación, complementación y comparación con otros estudios.
- en estudios de seguimiento (patologías ya conocidas) es conveniente la revisión de los estudios previos; el actual deberá considerar aquellos y agregar los nuevos. Conviene que el ecografista aplique criterios similares a los utilizados previamente y exponga una opinión comparativa.

Se comprende entonces que el médico tratante debe aportar en su solicitud al ecografista la suficiente información clínica y otros hallazgos relacionados con el motivo del estudio. Igualmente, que se debe recurrir a Especialista en Imágenes entrenado y con experiencia en estudios de tiroides y cuello.

Con respecto a la **consideración de riesgos de malignidad**, se han implementado tabulaciones, casi todas basadas en el concepto de Breast Imaging Reporting and Data System (BI-RADS). Utilizan una serie de signos ecográficos cuya presencia y sumatoria indica la clasificación

correspondiente y permite inferir la posibilidad de atipías, así como considerar la actitud a aconsejar desde el punto de vista imagenológico (PAAF/citología, o seguimiento clínico y ecográfico, o ninguna medida). Son numerosos los sistemas propuestos; todos ofrecen ventajas y tienen limitaciones, y por lo tanto, se encuentran en permanente revisión (y modificaciones). Como con todos estos recursos, no se debe esperar de ellos más que un aporte para la toma de decisiones; su “negatividad” no excluye la posibilidad de enfermedad en curso. Es conveniente el acuerdo entre todos los miembros del equipo tratante (particularmente entre médico de cabecera y ecografista) respecto a cuál será el sistema de evaluación a aplicar. El **Thyroid Imaging Reporting and Data System (TIRADS, o ACR TIRADS)** fué el primero en ponerse en consideración (Horvath E y cols, 2009 y The American College of Radiologist) y está actualmente en uso (aunque existen otros):

- TI-RADS 1: glándula tiroides normal
- TI-RADS 2: hallazgos benignos (0% riesgo)
- TI-RADS 3: nódulos probablemente benignos (<5% riesgo de malignidad)
- TI-RADS 4: nódulos sospechosos (5 – 80% riesgo)
 - 4a: (5-10% riesgo)
 - 4b: (10 – 80% riesgo)
- TI-RADS 5: nódulo probablemente maligno (>80% riesgo de malignidad)
- TI-RADS 6: malignidad ya comprobada por biopsia (100%)

Las calificaciones TI-RADS 4b y 5 implican riesgo elevado, sugieren la conveniencia de más estudios (PAAF/citología) y la consideración de la cirugía. TI-RADS 6 informa la evaluación ecográfica de un nódulo que ya se conoce es maligno.

Ecografía como Guía para PAAF

El uso de la ecografía como guía para punción percutánea con aguja fina (para estudio citológico) o aguja gruesa (para obtención de fragmentos de tejido, para estudio biopsico) de las masas cervicales se ha constituido en un recurso de primera línea. Tiene la ventaja de la visualización en tiempo real de la aguja, hecho crucial en la toma de muestras de lesiones pequeñas, las no palpables, o de áreas seleccionadas intranodulares, o para obtener material del componente sólido de nódulos mixtos. También, permite eludir elementos vasculares de importancia, que podrían complicar el procedimiento.

En nódulos palpables, la punción aspirativa para citología puede realizarse sin guía ecográfica (aunque disminuye su certeza diagnóstica); en la actualidad, casi todas se realizan bajo guía. Entre las situaciones en las cuales la ecografía es muy necesaria, cuentan: (1) ante un examen físico dudoso, no concluyente -se sospecha de un nódulo pero no puede palparse con seguridad-; (2) pacientes con alto riesgo para el desarrollo de cáncer tiroideo, con glándula normal a la palpación pero con un nódulo demostrado ecográficamente; (3) aquellos a los que ya se les ha realizado una citología guiada por palpación y sus resultados no son diagnósticos o no fueron concluyentes; (4) informe no concluyente de estudio similar previo.

La ecografía es también de utilidad para detectar y guiar la punción aspirativa de ganglios sospechosos de metástasis.

Ecografía como Guía para otros procedimientos

Se ha mencionado ya la aplicación en la toma de muestras con aguja gruesa/de biopsias (*core biopsy*).

En los últimos años se han desarrollado procedimientos terapéuticos para los que la ecografía es un complemento indispensable (se aplican, por lo general, a trastornos que por distintas razones implican altos riesgos quirúrgicos, o cuando el paciente no acepta la cirugía). Entre ellos:

-Biopsia con aguja gruesa (*Core Biopsy*)

-PAIR (Punción – Aspiración – Instilación – Reaspiración): en lesiones quísticas en las que no se han demostrado atipías.

-Alcoholización de nódulos, benignos o malignos, intra o extratiroideos, y ganglionares.

-Ablación con Laser, Radiofrecuencia o Ultrasonido Focalizado de Alta Frecuencia

(aplicados a lesiones benignas o malignas).

-Toma de muestras para estudios bioquímicos de material intranodular.

Ecografía de los ganglios cervicales: ver apartado, en este capítulo.

CRACTERÍSTICAS ECOGRÁFICAS DE TRASTORNOS FRECUENTES DE LA TIROIDES

-HIPERPLASIA Y BOCIO

Aproximadamente el 80% de la enfermedad tiroidea nodular corresponde a hiperplasia glandular, con una incidencia del 5% en la población general.

La mayoría de los nódulos hiperplásicos o adenomatosos son ecográficamente isoecogénicos al compararlos con el tejido tiroideo normal; sin embargo al crecer pueden hacerse hiperecogénicos de-bido a numerosas interfases entre las células y la sustancia coloide. Con menor frecuencia se observa un patrón esponjoso hipoecogénico.

En nódulos isoecogénicos o hiperecogénicos es frecuente encontrar un halo circundante hipoeco-génico (debido probablemente a pequeños vasos sanguíneos perinodulares y mínimo edema, o a compresión del parénquima normal adyacente).

Con ecografía doppler es muy sencillo detectar la existencia de vasos perinodulares. Los nódulos hiperfuncionantes generalmente muestran

abundante vascularización perinodular e intranodular.

Los cambios degenerativos de los nódulos del bocio se correlacionan con su apariencia ecográfica. Las áreas puramente anecogénicas corresponden a fluido seroso o coloide; el líquido ecogénico o los niveles líquido-líquido móviles corresponden a hemorragia; los focos ecogénicos brillantes con artefacto en cola de cometa generalmente se corresponden con la presencia de material coloide denso; los septos delgados, intraquísticos probablemente estén en relación con restos de tejido tiroideo (en el estudio doppler color, estos septos son avasculares). Es frecuente la existencia de proyecciones papilares sólidas intraquísticas (imagen ecográfica similar a la que presenta el infrecuente carcinoma tiroideo papilar quístico).

-ADENOMA

Son, por lo general, masas sólidas que pueden ser hiper, iso o hipoecogénicas. A menudo presentan el halo hipoecoico periférico ya descrito. Con frecuencia los vasos se dirigen desde la perifería hacia el centro del nódulo creando una apariencia en “rueda de carro”.

-CARCINOMA

Como se ha dicho, la ecografía no establece diagnóstico de malignidad, sin embargo, aporta información que refuerza la presunción, o la aleja. Se insiste en que se requieren dos o más hallazgos compatibles con malignidad, para inducir la sospecha.

Se estima un 30% de ganglios metastásicos en pacientes con cáncer tiroideo, y sólo 14% detectados por ecografía preoperatoria; también, que la ecografía modifica la amplitud de la cirugía en un 40% de intervenciones. Además, también es útil como guía para la toma de muestras para estudio citológico e investigación de tiroglobulina y calcitonina en los ganglios sospechosos. Por ello, la American Thyroid Association, y la American Association of Clinical

Endocrinologists –entre otras- recomiendan la evaluación ecográfica cervical preoperatoria.

Igualmente, la ecografía es un recurso de primera línea en el seguimiento postoperatorio del cáncer tiroideo, a la pesquisa de metástasis ganglionares y recidivas estructurales.

Características ecográficas

-Carcinoma Papilar

- Bordes dentados o lobulados.
- Hipoecogenicidad, debido al gran contenido celular con escasa cantidad de sustancia coloidal.
- Microcalcificaciones, que aparecen como focos hiperecogénicos puntiformes (de muy pequeño tamaño), con o sin sombra acústica.
- Hipervascularización con vascularización desorganizada principalmente en las formas bien encapsuladas.
- Metástasis cervicales ganglionares que pueden contener focos ecogénicos puntiformes de microcalcificaciones.

-Carcinoma Folicular

No tiene características ecográficas que permitan diferenciarlo del adenoma, lo que no debe sor-prender dada la similitud histológica y citológica entre ambos tumores. En el carcinoma folicular pueden observarse márgenes tumorales irregulares, un halo irregular y grueso, y estructuras vasculares tortuosas y caóticas en el estudio Doppler.

- Carcinoma Medular

Los hallazgos ecográficos son similares a los del carcinoma papilar, aunque la invasión local y las metástasis cervicales son más frecuentes en el carcinoma medular. En el 80 a 90% de los casos se detectan focos

ecogénicos puntiformes, muy brillantes, producidos por acúmulos de amiloide o calcificación.

-Carcinoma Anaplásico

Es generalmente hipoecogénico, y a menudo rodea y / o invade las estructuras vasculares y los músculos cervicales.

-LINFOMA (COMO ADENOMA O CARCINOMA)

Representa aproximadamente el 4 % de todas las lesiones malignas tiroideas; generalmente del tipo No Hodgkin, afectando más a mujeres de edad avanzada.

Ecográficamente suele identificarse como una masa lobulada hipoecogénica, avascular.

Pueden existir áreas de necrosis quística y tabicamientos, así como encapsulación tumoral de las estructuras vasculares adyacentes. El parénquima tiroideo no afectado puede ser heterogéneo debido a la tiroiditis crónica frecuentemente asociada.

-HIPERTROFIA DIFUSA (BOCIO DIFUSO)

Las entidades que generalmente producen aumento difuso del tamaño de la glándula tiroidea son: tiroiditis linfocítica autoinmune crónica (de Hashimoto), el bocio adenomatoso coloide, y la enfermedad de Graves. Otras tiroiditis incluyen la tiroiditis supurativa aguda, tiroiditis granulomatosa subaguda (enfermedad de De Quervain), tiroiditis fibrosa invasora.

La Tiroiditis de Hashimoto muestra inicialmente imágenes de agrandamiento glandular, con heterogeneidad (alternando zonas hipo e hiperecogénicas) y con hipervascularidad difusa; en etapas avanzadas puede mostrarse con trayectos lineales que sugieren fibrosis, y tamaño reducido.

En tiroiditis subaguda (de De Quervain), en la fase aguda predominan

modificaciones inflamatorias (hipoecogenicidad, con escaso flujo en el estudio Doppler); luego, con la recuperación, reaparece la isoecogenicidad, y el Doppler puede mostrar leve incremento de la vascularización.

La Tiroiditis Fibrosa Invasora (Tiroiditis o Estruma de Riedel) es extremadamente infrecuente; desde el punto de vista ecográfico, los pocos casos evaluados muestran glándula difusamente agrandada, con parénquima heterogéneo. La razón principal para realizar una ecografía es la evaluación de la extensión extratiroidea del proceso inflamatorio, que puede englobar estructuras vasculares. La información es muy necesaria si se va a realizar una cirugía.

La Enfermedad de Graves- Basedow es un trastorno difuso de la glándula, caracterizado por hiper-función, con agrandamiento de la glándula y ecoestructura heterogénea por la presencia de numerosos vasos intraparenquimatosos de gran calibre. Además, en pacientes jóvenes, el parénquima puede ser hipoecoico debido a la infiltración linfocítica extensa o al predominio del contenido celular del parénquima. Los estudios mediante Doppler color muestran a menudo un patrón hipervascular conocido como “infierno tiroideo”.

ECOGRAFÍA DE LOS GANGLIOS CERVICALES

Considerando que la invasión ganglionar por cáncer de tiroides se asocia a recurrencias locorregionales y a reducción de la supervivencia libre de enfermedad, y que se la comprueba con gran frecuencia, se entiende que la evaluación preoperatoria de los ganglios de drenaje tiroideo es una importante ayuda para la planificación de la intervención más adecuada.

Se considera que la ecografía de alta resolución es más sensible que TAC y RMN en la pesquisa pre y postquirúrgica de metástasis ganglionares cervicales de cánceres tiroideos. También supera a la palpación –aún por manos expertas- en la detección precoz de muchas metástasis, aunque sin menoscabo de su utilidad en el reconocimiento de ciertos signos típicos

(consistencia, movilidad, etc).

Como en otras circunstancias, no existe un signo ecográfico que, aisladamente, permita la certeza respecto a la invasión metastásica; la adecuada pesquisa y reconocimiento, y la equilibrada integración de las observaciones (y con los antecedentes clínicos) permitirá los mejores diagnósticos. Se han propuesto sistemas de valoración de características ecográficas y elastográficas de sospecha de invasión neoplásica; uno de los primeros es el Cervical Lymph Node Imaging Reporting and Data System (CLN RADS). Desde luego, actualmente se halla en evaluación de ventajas, limitaciones, utilidad, aplicabilidad, etc.

Si bien los signos “de sospecha” se presentan con gran frecuencia en metástasis ganglionares, debe recordarse que hay ocasiones – afortunadamente, escasas- en que están ausentes existiendo invasión maligna, y, por contrapartida, también pueden verse en adenopatías inflamatorias, tuberculosas, linfomatosas, u otras.

Es necesario también considerar los hallazgos del examen ecográfico de los ganglios cervicales para decidir (y guiar) punciones para estudio citológico (PAAF), y para investigación de Tiroglobulina en los aspirados en carcinomas diferenciados y de Calcitonina en medulares de tiroides.

GANGLIOS CERVICALES	normales	metastásicos
Tamaño	Pequeños (5-6 mm long; en nivel 2, se aceptan ≤ 18 mm)	Grandes
Forma	Ovales (relac diámetros long/transv $\leq 0,5$)	Redondeados (relación diámetros l/t $> 0,5$; “más altos que anchos”)
Hilio	Presente, ecogénico	Ausente
Ecogenicidad	Iso - Hipoecogénicos (respecto a músc vecinos)	Hiperecogénicos
Márgenes	Netos, uniformes	Irregulares, incompletos, invasivos, espiculados
Estructura interna	Corteza gruesa, hipoecogénica Hilio presente	Calcificaciones, Quistificaciones, Nódulos focales corticales Conglomerados
Doppler / vascularización	Vasos en hilio (escasos, trayectos armónicos) Impedancia baja	Abundantes, difusos (en hilio –si se lo reconoce- y corteza), inarmónicos, caóticos. Impedancia elevada

En este apartado sólo se pretende exponer conceptos básicos de las imágenes ganglionares que nos interesan:

LECTURAS SUGERIDAS

- Cooper DS, Doherty GM, Haugen BR, y cols, 2006. The American Thyroid Association Guidelines Taskforce. Management guidelines for patients with thyroid nodules and differentiated thyroid cancer. *Thyroid* 16 (2):109-42.
- Cosgrove D, Barr R, Bojunga J, Cantisani V et al. 2017. WFUMB Guidelines and Recommendations on the Clinical use of Ultrasound Elastography: part 4: Thyroid. *Ultrasound in Med & Biol.* 43 (1): 4-26. Disponible en: <http://dx.doi.org/10.1016/j.ultrasmedbio/2016.06.022>
- Dudea SM, Lenghel M, Botar-Jid C, Vasilescu D, Duma M. 2012. Ultrasonography of superficial lymph nodes: benign vs. Malignant. *Med Ultrason.* 14 (4): 294-306. Disponible en <http://www.medultrason.ro/assets/Magazines/Medultrason-2012-vol14no4/06Dudea.pdf>
- Hoang JK, Wai Kit Lee, Lee M, Johnson D, Farrell S. 2007. US Features of Thyroid Malignancy: Pearls and Pitfalls. *RadioGraphics*; 27: 847–865.
- Il Seong Nam-Goong, Ha Young Kim, Gyungyub Gong, y cols. 2004; Ultrasonography-Guided Fine-Needle Aspiration of Thyroid Incidentaloma: Correlation With Pathological Findings. *Clin Endocrinol* 60(1):21-28, 2004. (<http://www.medscape.com/viewarticle/466575>)
- Fernandez-Sanchez J. 2014. Clasificación TI-RADS de los nódulos tiroideos en base a una escala de puntuación modificada con respecto a los criterios ecográficos de malignidad. *Rev Argent Radiol* 78(3):138-148. Disponible en <https://doi.org/10.1016/j.rard.2014.07.015>
- Fish SA, LangerJE, Mandel SJ. 2008. Sonographic Imaging of Thyroid Nodules and Cervical Lymph Nodes. *Endocrinol Metab Clin N Am* 37: 401 – 417.
- Filetti S, Durante C, Torlontano M. 2006. Nonsurgical Approaches to the management of Thyroid Nodules. *Nac Clin Pract Endocrinol Metab* 2 (7): 384-394. (<http://www.medscape.com/viewarticle/540915>).
- Gul K, Ersoy R, Dirikoc A, Korukluoglu B, Pamir PE, Aydin R, Ugras SN, Belenli OH, Cakir B. 2009. Ultrasonographic evaluation of thyroid nodules: comparison of

- ultrasonographic, cytological, and histopathological findings. *Endocr*; 36:464–472.
- Horvath E, Majlis S, Rossi R, Franco C et al. 2009. An Ultrasonogram Reporting System for Thyroid Nodules Stratifying Cancer Risk for Clinical Management. *J Clin Endocrinol Metab* 90(5):1748–1751. doi: 10.1210/jc.2008-1724
 - Ji-Young Park, Hui Joong Lee, Han Won Jang, Ho Kyun Kim, Jae Hyuck Yi, Wonho Lee, Seong Hun Kim. 2009. A Proposal for a Thyroid Imaging Reporting and Data System for Ultrasound Features of Thyroid Carcinoma. *Thyroid* 19 (11): 1257 – 1264.
 - Jin Chung, Yoo Jin Lee, Young Jun Choi, Eun Ju Ha, et al. 2020. Clinical applications of Doppler ultrasonography for thyroid disease: consensus statement by the Korean Society of Thyroid Radiology. *Ultrasonography* 39 (4): 315-330. Publication Date (Web): 2020 August 25 (Review Article) doi:<https://doi.org/10.14366/usg.20072>
 - Kocharyan D, Schwenter F, Bélair M, Nassif E. 2016. The relevance of preoperative ultrasound cervical mapping in patients with thyroid cancer. *Can J Surg* 59 (2): 113-117. DOI: 10.1503/cjs.011015
 - Kyeong Hwa Ryu, Kwang Hwi Lee, JiHwa Ryu¹, Hye Jin Baek et al. 2016. Cervical Lymph Node Imaging Reporting and Data System for Ultrasound of Cervical Lymphadenopathy: A Pilot Study. *AJR* 206:1286–1291. DOI:10.2214/AJR.15.15381
 - Lansford ChD, Teknos TN. 2006. Evaluation of the Thyroid Nodule. *Cancer Control*; 13 (2): 89-98 (<http://www.medscape.com/viewarticle/536308>)
 - Manfred Blum. Ultrasound, en: *The Thyroid and its Diseases*, cap 6c (actualizado octubre 2007) (<http://www.thyroidmanager.org/Chapter6a/usound-frame.htm>)
 - Mazzaferri EL. 2009. Nodule hypoechoogenicity, microcalcifications, and a height-to-width ratio ≥ 1 are independent factors predicting malignancy in thyroid nodules regardless of nodule size. *Clin Thyr* 21 (7): 9-12.
 - Middleton WD, Teefey SA, Reading CC, Langer JE et al. 2018. Comparison of Performance Characteristics of American College of Radiology TI-RADS, Korean Society of Thyroid Radiology TIRADS, and American Thyroid Association Guidelines. *AJR* 210:1148–1154. doi.org/10.2214/AJR.17.18822
 - Moloeznik LM, Nebel E, Batallés S, Quiroga S, Olguin MS, Chiganer G, De Candia L, Novelli JL. 2009. Valor de la Ecografía Doppler Color y Angio-Power de los ganglios no palpables del cuello en el manejo quirúrgico inicial del cáncer papilar de tiroides. *RAEM* 46 (supl): 91.
 - Pazin-Filho A, de Jesus AMX, Magalhães PKR, Melato LH, Campos D, Maciel BC, Maciel LMZ. 2009. How frequently should a patient taking amiodarone be screened for thyroid dysfunction?. *Braz J Med Biol Res*; 42 (8): 744-749.

- Popowicz B, Klencki M, Lewinski A, Slowinska-Klencka D. 2009. The usefulness of sonographic features in selection of thyroid nodules for biopsy in relation to the nodule's size. *Eur J Endocrinol*; 161: 103-11.
- Remonti LR, Kaercher Kramer C, Bauermann Leitao C, Pinto LCF, Gross JL. 2015. Thyroid Ultrasound Features and Risk of Carcinoma: A Systematic Review and Meta-Analysis of Observational Studies. *Thyroid* 25 (5): 538-556. DOI: 10.1089/thy.2014.0353
- Song JSA, Dmytriw AA, Yu E, Forghani R, Rotstein L, Goldstein D, Poon CS. 2018. Investigation of thyroid nodules: A practical algorithm and review of guidelines. *Head & Neck*. 2018; 00: 1–13. Disponible en: <https://doi.org/10.1002/hed.25160>
- Tessler FN, Middleton WD, Grant EG. 2018. Thyroid imaging Reporting and data system (ti-Rads): A User's Guide. *Radiology* 287 (1): 29-38. Disponible en: <https://pubs.rsna.org/doi/pdf/10.1148/radiol.2017171240>
- Wong KT, Ahuja AT. 2005. Ultrasound of thyroid cancer. *Cancer Imaging* 5 (1): 157–166.
- Yair Liel, Nitay Fraenkel. 2005. Brief Report: Use and Misuse of Thyroid Ultrasound in the Initial Workup of Patients with Suspected Thyroid Problems Referred by Primary Care. Physicians to an Endocrine Clinic. *J Gen Intern Med* 20(8): 766–768. (<http://www.pubmedcentral.nih.gov/tocrender.fcgi?iid=132130>)
- Yang DR, Kim EK, Moon HJ, Yoon JH et al. 2017. Qualitative and Semiquantitative Elastography for the Diagnosis of Intermediate Suspicious Thyroid Nodules Based on the 2015 American Thyroid Association Guidelines. *J Ultrasound Med* 2018; 37:1007–1014. doi:10.1002/jum.14449

Capítulo 7: RADIOISÓTOPOS

JL Brisoli

CG Borremans

La capacidad de las células foliculares tiroideas de captar el Yodo y utilizarlo en la síntesis de las hormonas tiroideas ha permitido la utilización de isótopos radiactivos de este elemento (en particular I^{131}) como recurso diagnóstico y terapéutico, e incluso seguimiento luego de haber tratado distintos trastornos de esta glándula.

Son múltiples las pruebas que se pueden efectuar (de hecho, el estudio de todas las etapas de la síntesis de las hormonas tiroideas se realizó, inicialmente, con isótopos radiactivos de Yodo). No obstante esto, en los últimos años se ha observado una disminución del interés –por parte de los isotopistas- respecto a las aplicaciones diagnósticas tiroideas, lo que se atribuye al desarrollo reciente de estudios no radioactivos con los mismos objetivos, y, por otro lado, a la aparición de nuevos radiofármacos y procedimientos de aplicación en el estudio de otros órganos y funciones.

Como contrapartida, ha aumentado su uso como recurso terapéutico, ampliando su espectro de aplicación, tanto en patologías benignas como malignas (y constituyendo, para algunas, el recurso de primera elección). Esto se explica por la gran experiencia adquirida con la aplicación del I^{131} (más de dos millones de enfermos tratados en el mundo), que ofrece una abrumadora estadística que demuestra que su uso reglado, en indicaciones precisas, carece de secuelas graves (como leucemogénesis, carcinogénesis, teratogénesis, infertilidad).¹

Existen, sin embargo, efectos indeseables y trastornos secuelares,

¹ Nota de los Editores: algunas publicaciones informan relación estadística con neoplasias malignas tiroideas y extratiroideas, sin poder establecerse una cierta relación de causalidad; también fenómenos de fibrosis de tejidos. Siempre en situaciones de administración altas dosis de radiación.

transitorios o permanentes, de menor severidad, muchas veces previsible y pasibles de ser contrarrestados o atenuados con tratamiento *ad-hoc*. Por lo general, estos efectos y trastornos se presentan luego de administrar altas dosis de actividad; los más comunes son tiroiditis y/o sialadenitis actínicas, trastornos del gusto y el olfato, precoces y pasajeros. Como consecuencia de la repetición de dosis ablativas, suelen presentarse xerostomía, sequedad ocular, y fibrosis pulmonares (en pulmones metastáticos).

Está completamente contraindicado durante la gestación y la lactancia, y se debe descartar embarazo antes de su administración diagnóstica o terapéutica a mujeres en edad fértil (por exhaustivo interrogatorio y determinación de hGC urinaria 72 hs previas a la administración. Debe evitarse el embarazo luego de dosis elevadas (por más de 6 meses las mujeres, más de 4 meses los varones).

Los radiofármacos más utilizados en aplicaciones tiroideas son isótopos del Yodo y Tecnecio (otros son de Talio, Litio, Galio, en circunstancias y procedimientos no habituales).

Yodo: en aplicaciones *in vivo* se usan I^{131} y I^{123} ; el I^{125} se utiliza solamente *in vitro*.

El I^{123} es producido en ciclotrón, y tiene muy corta vida media (el centro donde se lo utiliza debe estar emplazado cerca del lugar de producción); es, además, costoso. Por estas razones, no se lo utiliza en nuestro medio. En cambio, el I^{131} es menos costoso y de vida media más prolongada, por lo que es el más usado.

Tecnecio: el Tc^{99m} se utiliza en forma de pertecnectato. Es captado por la bomba de yoduro pero no organificado. Ofrece imágenes de muy buena calidad, y tiene una vida media prolongada, por lo que es muy utilizado en diagnóstico. Sin embargo, nódulos con elevada captación de Tc pueden, realmente, ser hipofuncionantes en la prueba con yodo; por su muy diferente significado diagnóstico y pronóstico, los nódulos Tc^{99m} positivos deben ser luego estudiados con I^{131} .

Tanto I^{123} y Tc^{99m} decaen por emisión gama (emisores 'gama puros'); por ello no pueden ser utilizados en terapéutica, y son preferidos para el diagnóstico (por la casi nula radiación hacia los tejidos).

El I^{131} decae por emisión gama (utilidad diagnóstica) y beta negativa (aplicación terapéutica). Esta última se irradia en forma de 'ramillete energético', con un alcance entre 0,4 y 2,4 mm, con lo que se logra una discreta irradiación por vecindad, muy útil cuando la distribución del radiofármaco no es homogénea. Esta forma de radioterapia se clasifica como 'interna a fuente abierta' (metabólica).

En nuestro medio, el isótopo más utilizado es I^{131} ; para diagnóstico, en dosis muy bajas (microcuries –microCi- o becquerels –Bq-); las dosis terapéuticas son mil veces mayores (milicuries –mCi-, o megabecquerels –MBq-), variando las cantidades según el propósito (destrucción total o parcial de tejidos), la patología en cuestión (benigna –nodular o difusa- o maligna), entre otros factores.

En el cálculo de la dosis terapéutica (DT I^{131}) a administrar pueden seguirse esquemas de dosis fijas (que la experiencia ha mostrado son satisfactorios) o de dosis determinadas por dosimetría de cada paciente en particular (ambas modalidades han demostrado similares resultados).

Otros tejidos también captan yodo, aunque no sintetizan hormonas tiroideas, como las glándulas salivales, mucosa gástrica, plexos coroideos, acinos mamarios. No es raro observar emisión radiactiva desde riñones y vejiga, ya que es eliminado por vía renal, y, habiendo permanecido material no absorbido en la luz intestinal, es posible detectarlo en el tracto digestivo. Estas captaciones –mínimas- deben ser tenidas en cuenta al estimar la retención del total administrado, y al estudiar el centelleograma.

Radioisótopos en DIAGNÓSTICO de trastornos tiroideos

Las pruebas más usadas son P de Captación, Centelleografía (o

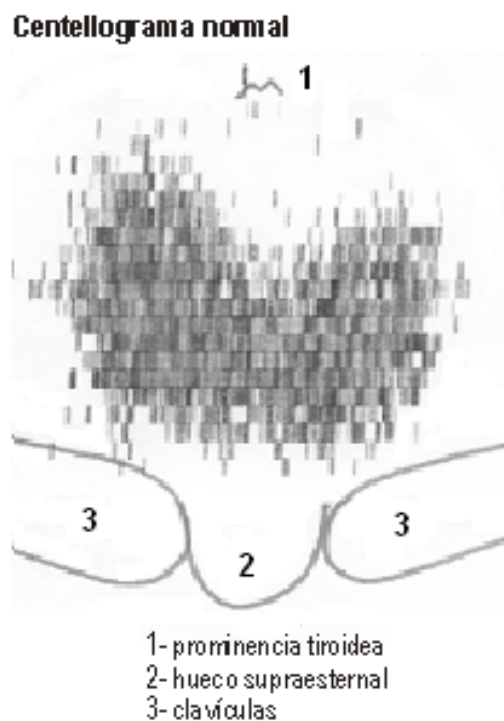
escintilografía, gamagrafía o scan) y Balance de Iodo.

-Prueba de Captación: es la medición numérica de la fijación del isótopo administrado en el tejido en estudio (en este caso, del radioiodo en el tejido tiroideo). Se administran entre 3 y 20 micro Ci de I^{131} , y se realizan mediciones in vivo, que se expresan como porcentaje de la dosis administrada. En condiciones normales, la captación aumenta progresivamente hasta alcanzar una meseta en las 12 a 24 horas.

Habitualmente se hacen mediciones a los 60 minutos, y a las 24 y 48 horas. Los valores normales de captación varían según los ingresos de yodo de la población en cada región geográfica, por lo que cada laboratorio debe determinar su rango normal. En nuestra zona es de 5% a 15% a las 6 horas de la administración, y de 18% a 40% entre las 12 y 96 horas. Habitualmente se informan captaciones de 24 y 48 horas, y, por pedido específico, la de 6 hs u otros períodos.

Para el diagnóstico del estado funcional tiroideo (hipo, hiper, o eutiroidismo) esta prueba ha sido desplazada, en la actualidad, por otros recursos (determinaciones de TSH, T_4 , T_3 , etc). No obstante ello, es de utilidad en determinadas situaciones.

-Centelleografía: indica en un gráfico la localización del / los depósitos del radioisótopo en el organismo, así como diferencias en la concentración del mismo en las áreas en que se ha acumulado. Esto permite el uso del radioiodo para la localización de ectopías y metástasis de algunas neoplasias, así como conocer la distribución del isótopo en la glándula, y la funcionalidad de los nódulos. En el centelleograma, la glándula normal muestra una distribución



homogénea del I^{131} , con mayor actividad en las zonas más gruesas de los lóbulos, que disminuye hacia la perifería.

En nuestro caso, utilizamos con mayor frecuencia centelleogramas de la región cervical, pero pueden realizarse de cualquier región anatómica, o de cuerpo entero (*centelleograma –o barrido- corporal total*), de aplicación sistemática luego de administrar dosis ablativas por cáncer diferenciado. La experiencia en la observación de las imágenes permite estimar hipo e hipertrofias glandulares (aunque sin la precisión del ultrasonido).

En el estudio de los nódulos, el centelleograma con I^{131} permite clasificarlos como hipo, hiper, o normo captantes (“fríos”, “calientes” o “tibios” respectivamente) según concentren el isótopo en menor, mayor o igual intensidad que el parénquima vecino.

Los nódulos hiperfuncionantes pueden producir hormonas tiroideas en cantidad igual o superior a los requerimientos del organismo, y entonces, al disminuir la secreción de TSH, se suprime la captación del elemento por el resto glandular; éstos se designan como nódulos hiperfuncionantes que inhiben –o suprimen- el resto glandular, total o parcialmente. Los nódulos funcionantes que producen un exceso de hormonas tiroideas (e inducen hipertiroidismo) se describen como “tóxicos”.

Los nódulos que aparecen normocaptantes deben considerarse hipocaptantes (particularmente si son de pequeño tamaño), atribuyéndose la actividad que se detecta en ellos, a la captación por el parénquima situado detrás y adelante del nódulo.

-Balance de Yodo: consiste en estimar la proporción retenida de una dosis conocida del elemento, en un plazo predeterminado. Se utiliza luego de administrar dosis ablativas de radioyodo, en tratamientos de cánceres diferenciados. Retenciones mayores que 2% sugieren persistencia de tejido tiroideo (sin distinguir si es normal o neoplásico).

Radioisótopos en TRATAMIENTO de trastornos tiroideos

En Patologías Benignas


En general, las dosis de I^{131} utilizadas en enfermedades benignas oscilan entre 5 y 30 millicuries (185 a 1110 MBq).

-Hipertiroidismo: el tratamiento ablativo de primera elección, tanto en bocios difusos como nodulares (uni o multinodulares), por sus excelentes resultados, bajo costo, administración ambulatoria, y escasos o ausentes efectos indeseables y complicaciones.

En la actualidad, el hipotiroidismo secuela a la radioablación tiroidea (muy frecuente en tratamiento de la E de Graves-Basedow) se considera más bien una consecuencia previsible –y hasta deseable, frente al riesgo de la persistencia o recidivas del hipertiroidismo–, de fácil resolución y seguimiento con administración de tiroxina. Por otro lado, la patogenia autoinmune de esta enfermedad lleva a un elevado porcentaje de enfermos, por sí misma, al hipotiroidismo, y, además, torna impredecible la magnitud de la ablación si se administran dosis menores (como sucede también con la cirugía subtotal).

La Oftalmopatía de Graves en actividad no es contraindicación absoluta; está demostrado que se puede contrarrestar su agravamiento por el radioyodo asociando corticoides al mismo (prednisona, oral, 0,2 – 0,3 (hasta 0,5) mg/Kg/d, desde

Nódulos hipercaptantes con inhibición del resto glandular



**Bocio multinodular
Nódulos hipocaptantes**



un día antes a la dosis de radioiodo y hasta 6 a 8 semanas después, según evolución).

El uso terapéutico del radioiodo en hipertiroidismo se ha extendido actualmente a todas las edades, inclusive a niños. Tampoco el gran volumen glandular limita la indicación; la dosis se establece calculando la actividad a administrar, en proporción a la masa de tejido a ablacionar.

-Bocios Eutiroides (Difuso, o Uni o Multinodulares) voluminosos, compresivos, de difícil o riesgoso acceso quirúrgico (incluidos los extendidos hacia el mediastino), con contraindicación para la cirugía, o por negativa del paciente a la misma: en la actualidad se acepta la terapéutica con radioiodo cuando es necesario reducir el volumen glandular, causal de compresión aerodigestiva o vascular. Debe descartarse previamente la etiología maligna. Es conveniente aumentar la "avidez" por yodo; para ello se indica dieta hipoiodica por más de 10 días previos y se suspende el tratamiento con hormonas tiroideas. El desarrollo de la TSH recombinante humana (rhTSH) brinda una herramienta que, aún a bajas dosis, aumenta la captación a las pocas horas de la inyección, lográndose mayores dosis de absorción y mejores resultados.

-Hipertiroidismo por Amiodarona (una moderna forma de Iod-Basedow): es una eventualidad peligrosa y de difícil tratamiento. Presenta muy bajas captaciones (en general, menores que 2% ó 3%), pero se han informado buenos resultados del tratamiento con I^{131} estimulando previamente la captación con rhTSH. (Ver capítulo correspondiente).

En Patologías Malignas

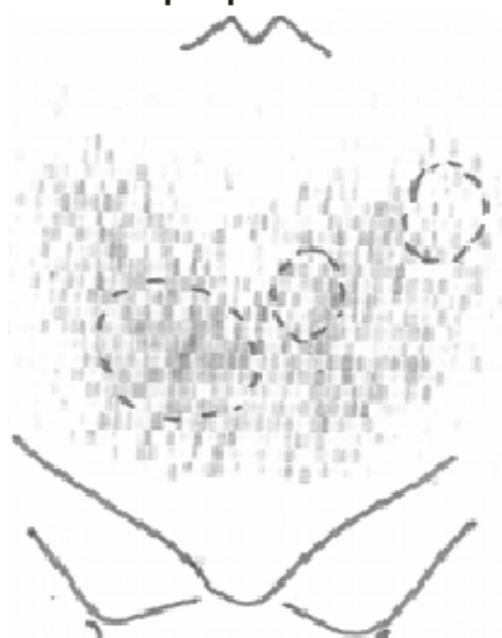-Carcinomas Diferenciados de Tiroides (Ca Papilar y Ca Folicular): una característica definitoria de estos tumores es que conservan, con intensidad variable, la capacidad de captar Yodo. Esto permite utilizar I^{131} como tratamiento complementario de la cirugía, con el objetivo de completar la ablación de tejido remanente, normal y neoplásico, y también para el tratamiento de recidivas

locales y metástasis locales (cuello) y distantes (pulmonares, óseas, etc).

Para lograr la acción citolítica de las emisiones beta, son necesarias dosis altas del radioisótopo. Se calculan 30.000 a 50.000 rads o cGy (considerar que con radioterapia externa se alcanzan dosis de absorción de 6.000 rads o cGy); habitualmente se administran dosis con actividad de 100 a 200 mCi (3.700 a 7.400 MBq).

Otra aplicación del I^{131} (ya mencionada antes) es en el seguimiento postoperatorio de Cánceres Diferenciados; administrando dosis diagnósticas o terapéuticas, se determina la presencia de tejidos con capacidad de captar mediante Prueba de Captación, mientras que el Centelleograma (o Barrido) Corporal Total localiza los focos de acumulación del radiofármaco. No obstante lo dicho, hay metástasis que no conservan (o pierden) la capacidad de captar; en estos casos se debe recurrir a otros métodos de detección. Para realizar las pruebas de seguimiento que aquí se mencionan es necesario interrumpir la administración de hormona tiroidea hasta alcanzar valores de TSH que aseguren la captación por las células con tal capacidad; actualmente se logra igual resultado utilizando –previamente al radioiodo- TSH recombinante humana (rhTSH), con las ventajas de evitar el hipotiroidismo por supresión del reemplazo y su influencia ‘permissiva’ en la evolución de eventuales metástasis.

Bocio multinodular
Nódulos hipocaptantes



La determinación del Balance de Yodo es un estudio accesorio de utilidad.

LECTURAS SUGERIDAS

- Adamczewski Z, Makarewicz J, Knapska-Kucharska M, Oszukowska L, Karwowska A, Lewinski A. 2006. The use of recombinant human thyrotropin (rhTSH) in amiodarone- induced hyperthyroidism. *Endocrine Abstracts*; **11**: 858.
- Bogazzi F, Tomisti L, Ceccarelli C, Martino E. 2009. Recombinant human TSH as an adjuvant to radioiodine for the treatment of type 1 amiodarone-induced thyrotoxicosis: a cautionary note. *Clin Endocrinol (Oxf)*.
- Brisoli JL, Perinetti HA, Borremans CG, Liñán JM, Mesa R. 2002. Valor del Yodo Radiactivo como terapia complementaria en el tratamiento de los Carcinomas Diferenciados de Tiroides. *Alasbimn Journal*15:
- Degrossi O y col. Medicina Nuclear y Tiroides, en *Medicina Nuclear: aspectos clínicos*. Ed Col Oficial de Farmacia y Bioquímica, B. Aires, 1996.
- Gerez A, Orlandi A, Rezzónico J, Schnitman M, Silva Croome MC. 2006. Tratamiento del Bocio Nodular y Polinodular no tóxico benigno eutiroideo. Primer Consenso Argentino sobre Patologías Endocrinológicas. *RAEM* 43 (3): 124–130. (<http://www.raem.org.ar>).
- Iigima S. 2021. Effects of fetal involvement of inadvertent radioactive iodine therapy for the treatment of thyroid diseases during an unsuspected pregnancy. *Eur J Obst and Gynecol and Reprod Biol* 259: 53 – 59 DOI: <https://doi.org/19.1016/j.ejogrb.2021.02.003>

Capítulo 8: HIPOTIROIDISMO

C G Borremans

H A Perinetti (†)

Es un síndrome que evidencia un desorden generalizado, consecuencia de la deficiente disponibilidad de hormonas tiroideas por los tejidos, debida a insuficiente secreción, o a “resistencia” a su acción.

Es una patología prevalente. Su frecuencia varía considerablemente dependiendo de la población estudiada. Se ha estimado una prevalencia de hipotiroidismo espontáneo en 1 a 2 % de la población general (más en mujeres, y mayores de 60 años de edad). La enfermedad subclínica se ha comprobado en aproximadamente 8% de mujeres y 3 % de varones.

Fisiopatogenia

Los mecanismos de producción pueden resumirse en:

- a) Reducción generalizada de los procesos oxidativos y de la termogénesis.
- b) Enlentecimiento de los procesos metabólicos, afectando más al catabolismo que al anabolismo.
- c) Modificación de las propiedades de los receptores beta adrenérgicos.

Clasificación

El síndrome puede clasificarse según múltiples criterios; los autores consideran conveniente hacerlo según sus manifestaciones (relacionadas con el grado de deficiencia hormonal): **Hipotiroidismo Clínico** (con manifestaciones típicas; en la forma *leve* hay insuficiencia de T_4 con T_3 aún normal, en la *franca* T_4 y T_3 son subnormales; en ambas TSH está aumentada) o **Hipotiroidismo**

Subclínico (manifestaciones escasas o ausentes, TSH elevada, con T_4 y T_3 normales). También según exista o no bocio, la edad en que se presenta, la localización de la disfunción causal, y sus causas.

El diagnóstico debe contemplar todos los parámetros (ej: hipotiroidismo clínico, del adulto, primario, con bocio), y, si es posible, establecer la etiología (ej: autoinmune, post ablativo, etc).

HIPOTIROIDISMO CLINICO

Habitualmente, el trastorno se instala de modo insidioso, pasando inadvertido para el paciente y quienes lo rodean. Los síntomas iniciales resultan inespecíficos, y su lenta evolución y sumatoria no los constituyen en principales motivos de consulta –e inclusive, de mención durante la visita médica- hasta estados avanzados de la enfermedad. Desde luego, cuando la insuficiencia es secuelar a cirugía tiroidea o tratamiento con radioiodo (u otras irradiaciones en la vecindad de la glándula), tanto el médico tratante como el paciente deben estar advertidos y a la expectativa del cuadro. En el caso de que se desconociesen los antecedentes del paciente, o que hubiese un gran intervalo entre el evento causal y la consulta actual, toma relevancia el criterio clínico del médico en la interpretación de los síntomas y signos, y en la orientación de la pesquisa hacia el diagnóstico preciso.

Se describirá a continuación el cuadro manifiesto del adulto, exponiendo brevemente su patogenia; en apartados específicos se expondrán luego los síndromes hipotiroideos del joven, congénitos e infantiles, y otras circunstancias, en las que las manifestaciones clásicas se ven modificadas, al igual que sus repercusiones en la homeostasis general.

Clasificación

Según las manifestaciones:

-clínico (manifiesto)

. *leve*

. *franco*

-subclínico

Según la edad de comienzo:

-del adulto

-congénito / infantil

-juvenil

-del adulto mayor

Según la falla causal:

-primario (tiroideo)

-central

 secundario (hipofisario)

 terciario (hipotalámico)

-‘periférico’ (resistencia a las

 H Tiroideas)

Según presente bocio

-bocioso

-sin bocio

Hipotiroidismo del adulto

- Piel y anexos: piel fría y pálida (vasoconstricción, anemia), seca y áspera (hiposecreción sebácea y sudorípara, hiperqueratosis); tinte amarillento, céreo (no ictericia) por hipercarotinemia, asociada a variable anemia y vasoconstricción. Cabellos secos, opacos, quebradizos, con llamativa caída y lento crecimiento; alopecia progresiva (por el hipotiroidismo *per se*, o por trastornos autoinmunes asociados). Se ralean la cola de las cejas y el vello corporal. Las uñas carecen de brillo, son quebradizas, con estriaciones y lento crecimiento. La cicatrización se retarda.
- Tejido conectivo y celular subcutáneo: se acumula ácido hialurónico, que retiene agua y aparece edema mucinoso (mixedema) generalizado, más notable donde el TCS es más laxo. Por ello los pliegues y relieves cutáneos se ven engrosados, dando aspecto abotagado. Este edema es 'duro', no deja fovea; investigarlo en dorso de las manos, cara, fosa supraclavicular, región pretibial. Debe tenerse en cuenta que el infiltrado mixedematoso se produce en todos los tejidos, y muchas veces es factor importante en la disfunción de cada uno.
- Cabeza y cuello / voz / audición: facies abotagada, con pliegues engrosados; macroglosia, dislalia con voz ronca y apagada; hipoacusia (en parte, por bradipsiquia y mixedema). Ronquidos durante el sueño.
- Aparato cardiovascular: bradicardia (menores acciones inotrópicas y cronotrópicas de las hormonas tiroideas, y disminución de los receptores beta adrenérgicos). Disminuye el volumen / minuto cardíaco (reducción del volumen sistólico y prolongación del período de relajación diastólica). Menor amplitud del pulso (aumento de la resistencia periférica y disminución del volumen sistólico). Disminución de la tensión arterial diferencial (aunque suele haber aumento de la diastólica) y del flujo a los tejidos (con palidez y frialdad). Los ruidos cardíacos

Hipotiroidismo primario

Manifestaciones más frecuentes y precoces

- intolerancia al frío
- voz ronca
- adinamia, desgano, cansancio precoz
- trastornos de memoria
- piel seca, palidez
- tránsito intestinal enlentecido

se auscultan apagados (derrame pericárdico mucinoso y/o disminución de la fuerza contráctil). Cardiomegalia (no sólo por derrame pericárdico). El electrocardiograma muestra bradicardia sinusal, prolongación del segmento PR, menor amplitud de la onda P y QRS, alteración del segmento ST, disminución del voltaje. Pueden incrementarse las enzimas CPK, GOT y LDH.

- Aparato respiratorio: derrame pleural (habitualmente sólo reconocido por Rx), disminución de la capacidad respiratoria máxima y la capacidad de difusión. Habitualmente, estas alteraciones no tienen manifestaciones clínicas; ocasionalmente, disneas ante actividad física. Apneas obstructivas durante el sueño.
- Aparato digestivo / peso corporal: las dispepsias son frecuentes. Es característica la constipación (por lentitud del peristaltismo y reducción de las ingestas por hiporexia). Distensión abdominal (por meteorismo por hipotonía intestinal -raramente por ascitis- y disbacteriosis). Los trastornos motores esofágicos producen disfagias y acidez. Se enlentece la evacuación gástrica. La absorción intestinal está disminuida, pero se compensa por el enlentecimiento del tránsito. Si bien hay disminución del apetito, puede presentarse aumento del peso (por mixedema generalizado, siempre presente, en mayor o menor medida; la acumulación grasa es mínima); la obesidad franca no es un rasgo del hipotiroidismo. Hay hipoclorhidria, que puede reducir la absorción de vitamina B₁₂ (y se corrige con factor intrínseco) y por ello, la absorción de hierro, más frecuente en hipotiroidismos de causa autoinmune (en los que no son raros los Ac anti células parietales gástricas); en hipotiroidismos severos es muy frecuente la aclorhidria.
- Sistema nervioso: retardo de las funciones intelectuales, trastornos de la atención y la memoria, letargo, somnolencia. Torpeza, aún para las acciones habituales. Bradilalia y mala articulación de la palabra. Parestesias. Puede presentarse ataxia cerebelosa.
- Manifestaciones psiquiátricas: es característica la pérdida de la iniciativa y el aparente desinterés. No son raros los cuadros depresivos (y las manifestaciones de uno y otro son similares); se aconseja la evaluación de la función tiroidea en pacientes con depresión, en particular ante cuadros

- refractarios al tratamiento psiquiátrico. Los razonamientos son adecuados, aunque los procesos están enlentecidos (evidente en procesos de cálculo). Se han informado cuadros de demencia en hipotiroideos severos, que revierten al mejorar el estado hormonal; igualmente, estados psicóticos.
- Sistema musculoesquelético: frecuentemente, calambres, parestesias, rigideces y dolores musculares, con sensación de agarrotamiento, y torpeza en los movimientos. Reflejos osteotendinosos lentos (menor velocidad de contracción y relajación, más notable ésta última), que se acentúa por exposición al frío. Mioedemas, con masa muscular aumentada (mixedema) pero fuerza normal. Síndrome de Túnel Carpiano (5 a 10% de Síndr de T C se deben a hipotiroidismo), por mixedema del mismo y compresión neural. Hay mayor riesgo de fracturas óseas. En niños y jóvenes se trastorna el desarrollo óseo (una consecuencia será menor estatura).
 - Sistema hematopoyético: se produce anemia, entre cuyas causas cuentan la depresión eritropoiética por la reducción de hormonas tiroideas, ferropenias por menometrorragias y/o por menor absorción de hierro e hipovitaminosis B₁₂. La anemia normocítica y normocrómica se atribuye a menor consumo de oxígeno y reducción de la producción de eritropoyetina; la malabsorción de vitamina B₁₂ lleva a anemia macrocítica; la de ácido fólico, a anemias megaloblásticas, y las ferropenias causan microcitos hipocrómicos. No hay alteraciones significativas en cuanto a granulocitos, linfocitos ni plaquetas.
 - Coagulación y hemostasia: existe un estado de hipocoagulabilidad, y los estudios confirman alteración en los procesos hemostáticos. Por lo común son trastornos moderados, pero en ocasiones requieren tratamiento específico; es eficaz la desmopresina. Esto debe ser tenido en cuenta (y resuelto) al programar cualquier intervención quirúrgica electiva.
 - Función hipofisaria y córticosuprarrenal: la mayor sensibilidad de los lactotrofos hipofisarios a TRH provocan, en algunos enfermos, hiperprolactinemia (y por ella, galactorrea). En el hipotiroidismo severo puede presentarse una depresión secundaria de la función hipofisaria y suprarrenal, con disminución de gluco y mineralocorticoides, y menor actividad adrenérgica, que pueden desencadenar insuficiencia suprarrenal aguda ante situaciones de stress o terapia agresiva con hormonas tiroideas

(altas dosis en corto tiempo).

- Aparato genital / función reproductiva: las hormonas tiroideas influyen en el desarrollo y función sexual y reproductiva, en ambos sexos. El hipotiroidismo infantil puede causar inmadurez sexual –sin embargo, puede presentarse pubertad precoz, con menstruaciones y desarrollo mamario (en niñas; es muy poco frecuente en varones)-; a mayor edad, retraso puberal y ciclos anovulatorios. En la mujer adulta premenopáusica puede haber atrofia o hipertrofia endometrial; disminuye la libido, hay hiposecreción de progesterona, se prolongan los ciclos (y se tornan irregulares); no son raras las oligomenorreas, o las hipermenorreas –no obstante, son comunes las hipo y las amenorreas-; se ha descrito el síndrome de amenorrea-galactorrea, en pacientes que asocian hiperprolactinemia (cuando ésta última es consecuencia del hipotiroidismo, el síndrome se resuelve con el tratamiento con tiroxina). Aunque suele haber anovulación (y entonces, disminuye la fertilidad), habitualmente sí se producen embarazos en hipotiroideas, aún sin tratamiento adecuado. Son comunes los abortos, fetos muertos y partos prematuros.

Dado que no es raro el embarazo en hipotiroideas, implicando francos riesgos para la madre y el hijo si no son correcta y oportunamente tratados, se sugiere la lectura del capítulo 17 “Embarazo y Tiroides” para una más completa información al respecto.

En el varón también disminuye la libido y es frecuente la disfunción eréctil; puede haber impotencia. Hay controversia respecto a la espermatogénesis y fertilidad; para algunos no hay –o son mínimas- las alteraciones; otros han demostrado teratospermia, aunque no otras alteraciones significativas.

- Aparato urinario: los pacientes tienden a reducir las ingestas de agua, y por ello disminuye la diuresis; disminuye el flujo sanguíneo renal (por menor rendimiento cardíaco y reducción de la volemia), sin embargo, no se demuestra daño a la función renal.
- Metabolismo: la reducción del metabolismo energético y la termogénesis se refleja en disminución del metabolismo basal, escaso apetito, intolerancia

al frío y leve disminución de la temperatura corporal.

El metabolismo hidrocarbonado revela menor disponibilidad y utilización de los carbohidratos, por menor absorción intestinal. Las determinaciones de glucemia e insulinemia en ayunas, y hemoglobina glicosilada se mantienen, habitualmente, en valores normales.

El metabolismo proteico muestra disminución de la síntesis y degradación de las proteínas, con balance nitrogenado ligeramente positivo; la permeabilidad de los capilares para las proteínas está ligeramente aumentada, favoreciendo la producción del mixedema, la albuminuria, los derrames y edemas. Dado que pueden trastornarse los procesos de cicatrización, el hipotiroidismo debe corregirse previamente a la realización de cirugías programadas.

El metabolismo graso presenta disminución de la síntesis, pero más aún de la degradación, de los lípidos, conllevando a su acumulación (lo que se atribuye a menor actividad lipolítica y menor entrega de lípidos a los sitios de degradación); sin embargo, el aumento de los depósitos es mínimo (no explica el sobrepeso). Es frecuente el aumento de colesterol, triglicéridos (en menor medida), lipoproteínas de baja densidad (LDL), y los carotenos.

No se ha establecido fehacientemente hasta la actualidad la relación entre hormonas tiroideas y leptina; se cree que, si la hubiese, sería escasa. Se ha comprobado incremento de ghrelina en pacientes hipotiroideos.

En el hipotiroidismo el sodio corporal total aumenta. Sin embargo, por la disminución del flujo vascular renal, del filtrado glomerular, de la reabsorción de sodio y la capacidad renal de diluir la orina, se produce un aumento de la creatinina plasmática y se presenta hiponatremia.

Hipotiroidismo y embarazo: Ver el Capítulo correspondiente.

Hipotiroidismo juvenil: Ver Capítulo *Patología Tiroidea en la Infancia*.

Hipotiroidismo del recién nacido (congénito) e infantil: Ver Capítulo *Patología Tiroidea en la Infancia*.

Hipotiroidismo en el paciente añoso: Ver Capítulo *Patología Tiroidea en el adulto mayor*.

HIPOTIROIDISMO SUBCLÍNICO

Es un diagnóstico de laboratorio (TSH elevada, T_4 y T_3 normales), sin manifestaciones que sugieran con firmeza la insuficiencia hormonal; los pacientes refieren algunas de las ya conocidas, aunque sutiles.

La controversia respecto al valor máximo normal de TSH alcanza mayor trascendencia en esta situación. Autores muy respetados coinciden en que valores entre 4,5 y 10,0 mUI/L -o μ UI/ml- (con T_4 y T_3 en límites normales) no significan *per se* necesidad de tratamiento, si no se acompañan de manifestaciones clínicas, ni se trata de embarazadas.

La prevalencia es elevada, del 2,5 al 10% en la población general adulta, superando el 20% en mujeres mayores de 60 años; es hasta 14 veces más frecuente que el hipotiroidismo manifiesto (clínico). La causa más frecuente es la Tiroiditis Crónica Autoinmune; le siguen los tratamientos con T_4 en dosis insuficientes, la exposición a radiaciones, las enfermedades infiltrativas, efectos de drogas, entre otras.

Se estima que 30 a 35% de los pacientes evolucionan a hipotiroidismo clínico en 10 a 20 años (entre 2 y 5% anual); muchos permanecen en iguales condiciones (clínicas y de laboratorio), y otros retornan espontáneamente a situación de eutiroidismo. Hay acuerdo en que es mayor el riesgo de progreso cuando la TSH se acerca a 10 mUI/L y/o existe autoinmunidad antitiroidea.

Se discute la conveniencia de la pesquisa sistemática a toda la población; algunas asociaciones científicas proponen la evaluación rutinaria de TSH a mayores de 50 ó 60 años de edad, y repitiéndolas cada 2 a 5 años (en particular mujeres) si son negativas. Desde luego, en la práctica clínica,

se justifica la investigación cuando se reconocen signos y/o síntomas que sustentan la sospecha diagnóstica.

Cuando se detecta TSH en valores compatibles con hipotiroidismo subclínico deben descartarse otras causas del incremento, no relacionadas con disfunción tiroidea establecida (relacionadas con enfermedades sistémicas severas, edad, obesidad, etc).

Si una determinación inicial de TSH es elevada, sin clínica de hipotiroidismo, se aconseja repetirla –juntamente con T_4 - en un lapso de 2 semanas a 3 meses; si se mantiene elevada, y T_4 está por debajo del rango normal, debe tratarse, pero si T_4 persiste normal, no hay acuerdo respecto a la indicación de tratamiento: la decisión dependerá de que existan manifestaciones hipotiroideas, autoinmunidad antitiroidea, tratamientos previos por otras enfermedades tiroideas, bocio, o antecedentes familiares de tiroideopatías. La determinación de T_3 no es de utilidad en el diagnóstico de hipotiroidismo subclínico.

Entonces, la decisión estará determinada por la valoración de todos los factores involucrados, en cada caso.

No debe pasarse por alto que la situación es diferente cuando se trata de embarazos y evaluaciones pregestacionales. En estas situaciones los límites máximos de TSH son menores que para la población general, y el tratamiento debe instituirse precozmente (ver capítulo correspondiente). Igualmente, en pacientes añosos se aceptan valores basales de TSH superiores a 4,5 mUI/L, pero con T_4 normal (aún cercana al mínimo normal) y sin manifestaciones de hipotiroidismo, no indicándose tratamiento pero sí controles cuatrimestrales o semestrales.

SEGÚN LA CAUSA

Hipotiroidismo Primario

Es la forma clínica más frecuente (más del 95% de los hipotiroidismos).

La glándula es incapaz de producir la cantidad necesaria de hormonas, a pesar del aumento de TSH.

Hipotiroidismo Primario Sin Bocio

La pérdida o atrofia del parénquima tiroideo provoca hipotiroidismo, y es incapaz de responder –o lo hace con deficiencias- al estímulo trófico de TSH.

-Hipotiroidismo postablatoivo: destrucción total o casi total de la glándula por cirugía, I^{131} , o radiaciones externas. Es más común en adultos, y por tratamiento del cáncer o enfermedad nodular tiroidea; también luego de tratamiento de la Enfermedad de Graves – Basedow (en este caso, la dosis de radioiodo o la cirugía pueden no ser totalmente ablativas). En 10 a 30 % de los pacientes se instala hipotiroidismo dentro del año del tratamiento actínico, pero puede demorar, incrementándose aproximadamente un 5% anual.

Las radiaciones externas resultan –actualmente- de tratamientos por cáncer de cabeza y cuello, linfomas o luego de trasplantes de médula ósea (raras veces por cáncer de mama), especialmente cuando no se ha usado protección para la glándula. Se estima que aproximadamente 15% de irradiados por cáncer de laringe presentarán hipotiroidismo clínico dentro de los tres años de la irradiación, y entre 25 y 50 % por linfomas. La severidad de la disfunción y la demora en presentarse varía según múltiples factores; es indispensable entonces tener en cuenta la posible ocurrencia para la pesquisa periódica durante la supervivencia de los pacientes.

-Hipotiroidismo Idiopático o espontáneo: sigue al anterior en frecuencia en adultos (entre 40 y 60 años de edad) y en mujeres (se desconocen las causas). Por la existencia de anticuerpos antitiroideos circulantes (hasta en el 80% de los enfermos) y la asociación con otras enfermedades autoinmunes, se considera que es la etapa final de una tiroiditis autoinmune que no produjo bocio o pasó inadvertida. En ocasiones es un componente de un proceso autoinmune poliglandular (atrofia suprarrenal, hipoparatiroidismo e

hipogonadismo idiopáticos, y diabetes tipo I.

-Cretinismo Esporádico: Ver Capítulo *Patología Tiroidea en la Infancia*. Se debe a defectos del desarrollo tiroideo (responsables del hipotiroidismo del recién nacido, 1: 2 a 5 mil neonatos; en Mendoza, 1: 2900). La falta de tratamiento oportuno y adecuado conduce al cretinismo florido; el tratamiento tardío (semanas de vida) normaliza el aspecto somático, pero habrá compromiso intelectual y motor secuelas (esto **resalta el valor de la pesquisa rutinaria mediante determinaciones de TSH neonatal y el tratamiento precoz**).

Hipotiroidismo Primario Con Bocio

Existe tejido tiroideo que, aunque incapaz de producir cantidades suficientes de hormonas tiroideas (hipotiroidismo), responde al estímulo trófico de TSH (que por ello está elevada) con aumento del volumen tiroideo (bocio).

-Tiroiditis Autoinmunes: ver capítulo *Tiroiditis*.

-Tiroiditis Subaguda: ver capítulo *Tiroiditis*.

-Bocio Endémico: ver capítulo *Bocio Endémico*.

-Ablación parcial no compensada por tratamiento con hormonas tiroideas: hipertrofia del / los remanentes post tiroidectomías parciales, o tratamientos con dosis bajas de radiación. El tratamiento con HT en dosis adecuadas resuelve las manifestaciones.

Hipotiroidismo Primario

-Sin bocio

- Postablativo total (cirugía o radioiodo)
- Idiopático primario
- Aplasia o displasia tiroidea (Cretinismo Atireósico Primario, esporádico)

-Con bocio

- Tiroiditis crónica autoinmune
- Tiroiditis autoinmune *postpartum*
- Tiroiditis autoinmune silente
- Tiroiditis por citoquinas
- Tiroiditis subaguda
- Ablación parcial no compensada (tiroidectomía parcial, radioiodo)
- Dishormonogénesis
- Por drogas antitiroideas
- Bocio endémico
- Por Yodo

-Por drogas: sustancias medicamentosas o no, que inhiben total o parcialmente la biosíntesis; el bocio es una respuesta compensadora, por la cual a veces se logra la suficiencia (eutiroidismo). Además de las drogas utilizadas en el tratamiento del hipertiroidismo (tionamidas), otras tienen acciones similares; entre ellas: Amiodarona (antiarrítmico) y Litio (tratamiento de Enfermedad Bipolar) actúan de manera similar a los yoduros, modificando la síntesis hormonal. El ácido paraaminosalicílico, la fenilbutazona, la etionamida, el resorcinol tópico, interfieren con la fijación orgánica del yodo y otras etapas de la biosíntesis. Algunos alimentos contienen sustancias con acción bociógena e hipotiroidizante. (Ver *Bocio Endémico* y *Amiodarona y Tiroides*). No deben pasarse por alto los efectos de la polución industrial, particularmente por bifenilos policlorinados (PCBs), Hexaclorobenceno (HCB), ésteres de polibromodifenilos (PBDEs), bisfenoles, y muchas otras sustancias presentes en infinidad de productos de uso humano, consideradas grupalmente como Disruptores Endócrinos.

-Hipotiroidismo iódico: la administración de grandes cantidades de yodo (orgánico o inorgánico) puede producir bocio e hipotiroidismo, aislados o asociados. Fisiológicamente, el exceso de yodo provoca –inicialmente– inhibición de la fijación orgánica del Yodo (fenómeno de Wolff-Chaikoff), lo que es seguido de escape a la misma. Cuando falla el “escape” a la inhibición, ésta se torna permanente, resultando hipotiroidismo. Algunos preparados iodados son: expectorantes con yoduros, iodopirina (compuesto con yodo y fenazona –ambos bociógenos– utilizada en cuadros asmáticos), Amiodarona (más del 30% de su composición –y peso– es Yodo), medios de contraste radiológicos, antisépticos tópicos; también puede producirse por ingestas de alimentos o suplementos nutricionales ricos en yodo.

-Dishormonogénesis: ver capítulo *Errores Congénitos*.

-Por Citoquinas: interleukina-2 o interferon-alfa (usadas en tratamiento de hepatitis B o C, otras infecciones, enfermedades proliferativas) pueden inducir autoinmunidad antitiroidea, y por ella un cuadro de tiroiditis, con hipotiroidismo en su etapa final. La disfunción suele revertir al discontinuar el tratamiento; es posible continuar con éste y agregar tratamiento con hormonas tiroideas.

Hipotiroidismo Central (secundario y terciario)

Por secreción insuficiente de TSH, la tiroides se torna atrófica e hipofuncionante. Resulta de lesión, destrucción o infiltración neoplásica de la hipófisis o el hipotálamo. Habitualmente se reduce también la secreción de otras hormonas hipofisarias, con insuficiencia gonadal y corticosuprarrenal.

Es necesario establecer la causa hipofisaria o hipotalámica, excluyendo la enfermedad tiroidea. En los cuadros centrales, el tratamiento con hormonas tiroideas no resolverá todas las anomalías endócrinas, y puede desencadenar insuficiencia suprarrenal aguda (sospechado el hipotiroidismo central, debe evaluarse la función suprarrenal antes de iniciar tratamiento con tiroxina).

El diagnóstico se apoya en:

-Rasgos relacionados con la etiología central: necrosis hipofisaria post parto, tumores hipofisarios, traumatismos encefalocraneanos, hipofisitis autoinmune, irradiación craneal, sarcoidosis.

-Manifestaciones clínicas: en los hipotiroidismos centrales las manifestaciones son más atenuadas que en los primarios; sin cardiomegalia; hay hipotensión arterial, hipoglucemia, pérdida del vello axilar y pubiano. Paralelamente, se presentan signos y síntomas propios de la patología endocraneana.

-Laboratorio: hay diferencias. En el hipotiroidismo central la T_4 desciende en menor grado, asociada a TSH disminuida o nula. Si la hipófisis es insuficiente, la prueba de TRH-TSH es negativa (no aumenta TSH); si hay falla hipotalámica sí habrá incremento de TSH (y T_4 y T_3), aunque con retaso; en hipotiroidismo primario es positiva (aumenta TSH, pero T_4 permanece muy disminuida, dado que la tiroides es hipofuncionante).

Síndrome de Resistencia Periférica a las Hormonas Tiroideas

Cuadro muy poco frecuente, debido a incapacidad de los tejidos

extratiroideos para responder a las acciones de las hormonas tiroideas; se atribuye a mutaciones del receptor nuclear beta para hormona tiroidea (TR beta). Se diagnostica comprobando valores de T_4 y T_3 (totales y libres) normales o elevados, con TSH también elevada o –extrañamente- normal.

Se distinguen:

- Resistencia Generalizada a las HT: la mayoría de los tejidos son resistentes a la acción hormonal (informados más de 200 casos en la bibliografía)
- Resistencia Hipofisaria a las HT: la hipófisis, selectivamente, muestra el trastorno (alrededor de 50 casos descriptos)
- Resistencia Periférica: sólo los tejidos extrahipofisarios son resistentes (escasísimos reportes).

DIAGNÓSTICO DEL HIPOTIROIDISMO

Dado que los síntomas del hipotiroidismo se superponen con los de gran variedad de trastornos –y con muchas situaciones fisiológicas- no se debe establecer el diagnóstico exclusivamente por la clínica, sino que –actualmente- es indispensable la confirmación por estudios de laboratorio. Además, éstos serán de utilidad para el diagnóstico diferencial, el seguimiento y la adecuación del tratamiento instituido.

Determinaciones hormonales: Tirotrófina (TSH) es el indicador más sensible, ya que aumenta su concentración ante mínimas deficiencias de T_4 ; la tecnología actual permite determinaciones fidedignas. Hay controversia respecto a los valores máximos normales; se acepta como adecuados para jóvenes y adultos concentraciones entre 0,4 a 4,0 mUI/L (0,35 hasta 4,5 según otros); es menor en embarazadas y aumenta con la edad (hasta 6,3 alrededor de los 80 a edad; para otros hasta 7,5); se sugiere establecer los valores máximos “normales” para cada población añosa determinada y para los distintos rangos de edad. Dado que en gran medida la T_3 circulante es resultado de conversión periférica

de T_4 , es comprensible que disminuirá tardíamente, en comparación con T_4 ; por este motivo no se evalúa T_3 en forma rutinaria en la pesquisa inicial.

Los autores consideran que determinaciones basales mayores que 3,5 mUI/L en individuos jóvenes (pero menores que 4,5 mUI/L), particularmente mujeres en edad concepcional, merecen seguimiento expectante –revisión, sin tratamiento- a los cuatro a seis meses (evaluar también T_4 libre sérica, y pesquisar manifestaciones clínicas). Si se afirma el diagnóstico de hipotiroidismo, iniciar tratamiento; si persisten los mismos valores, continuar con controles periódicos y advertir respecto a la conveniencia de evaluación preconcepcional o precoz postconcepción.

Se aconseja iniciar la pesquisa midiendo TSH; si se informan valores normales se considera que no hay disfunción. Sin embargo, hay situaciones en que determinaciones de TSH en parámetros normales no permiten asegurar el eutiroidismo: una es el hipotiroidismo central (la hipófisis no recibe el estímulo cerebral para aumentar la secreción de TSH, o es incapaz de producirla; en ambas situaciones la producción de hormonas tiroideas es insuficiente, pero no existe incremento de TSH ‘indicador’); otra es la resistencia de los tejidos periféricos a hormonas tiroideas por mutaciones del receptor alfa para H Tiroideas (TR α). Ambas son situaciones poco frecuentes.

Si el dosaje aislado de TSH es elevado, se aconseja medir T_4 Total o T_4 L (indicando hipotiroidismo franco o subclínico); si se comprueba elevación de T_4 , sospechar tumor hipofisario funcionante –secretor de TSH- o mutaciones de receptor beta para H Tiroideas (TR β) de los tejidos.

TSH disminuida y T_4 L elevada indican hipertiroidismo, y si TSH y T_4 L resultan subnormales, puede deberse a hipotiroidismo central, a reciente tratamiento ablativo de hipertiroidismo, o a reciente reducción de drogas antitiroideas que se suministraban en dosis excesiva.

Una alternativa a la propuesta de estudio inicial es realizar ambas determinaciones (TSH y T_4 ; mejor si es la fracción libre, T_4 L).

Si se sospecha tiroiditis autoinmune deben valorarse también

anticuerpos anti tiroperoxidasa (anti TPO) o antimicrosomales, y/o anti tiroglobulina (usuamente sólo anti TPO, aunque es mejor asociar los anti Tiroglobulina).

En personas con sobrepeso y obesidad se ha comprobado elevación de TSH sin que exista hipotiroidismo, clínico ni subclínico; la normalidad de T_4 y negatividad de Ac anti TPO descartan la disfunción.

Es necesario también tener en cuenta las variaciones circadianas de la secreción de TSH (es mayor durante la noche y primeras horas de la mañana) y las propias de cada individuo (que, en distintas circunstancias, difieren hasta 40%, sin significar hipotiroidismo subclínico).

Cabe hacer referencia aquí al diagnóstico en recién nacidos: la pesquisa es obligatoria; ante resultados sospechosos, se debe confirmar por métodos ultrasensibles (ver más detalles en capítulo *Patología Tiroidea en la Infancia*).

Prueba de TRH – TSH: útil en casos de sospecha clínica de hipotiroidismo, pero con TSH en valores normales o bajos. Los métodos ultrasensibles para determinaciones de TSH han reducido su indicación. Se aplica en el diagnóstico de hipotiroidismo central. Anteriormente en este capítulo se resumió la interpretación de sus resultados.

Captación de I^{131} : actualmente en desuso para la pesquisa inicial de hipofunción.

Ecografía, Centelleografía: sin utilidad para diagnóstico inicial de disfunción glandular.

Hipotiroidismo. Diagnóstico de laboratorio			
Subclínico	TSH elevada	T_4 L normal	T_3 normal
Leve	TSH elevada	T_4 L baja	T_3 Normal
Franco	TSH elevada	T_4 L baja	T_3 baja

TRATAMIENTO DEL HIPOTIROIDISMO

Objetivos: normalizar los valores de TSH y T_4 (en casos excepcionales, se consideran los valores de T_3), resolver las manifestaciones, y evitar sobredosificaciones. Bajo tratamiento, se consideran deseables –en la generalidad de los casos- valores de TSH sérica no menores que 0,4 y hasta 2,5 – 3,5 mUI/L, y T_4 en los límites normales.

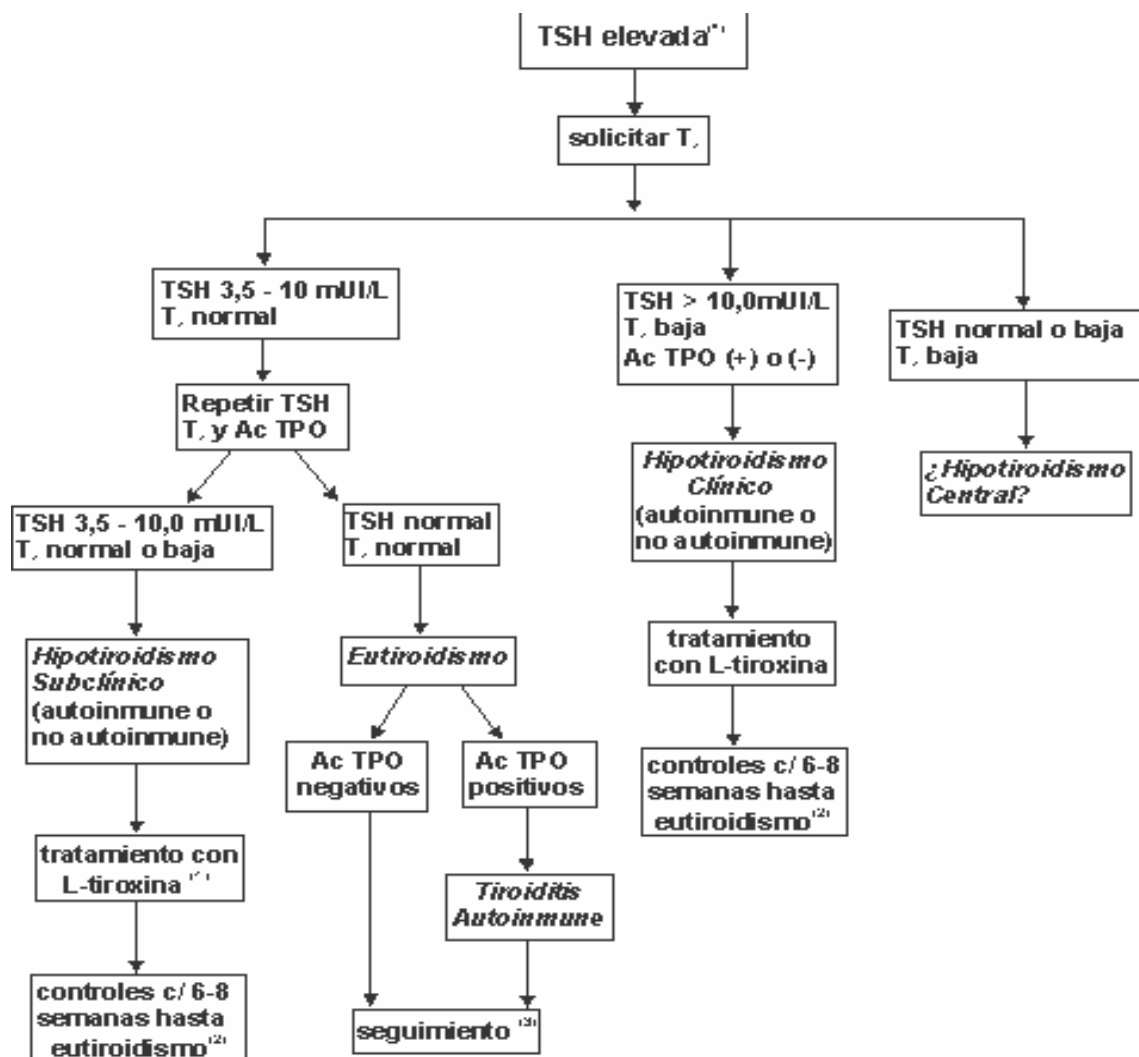
Si bien la mayoría de los médicos están capacitados para diagnosticar y tratar el hipotiroidismo, en algunas circunstancias se considera necesario recurrir a Especialista: menores de 18 años de edad; cuando no se produce la mejoría esperada; requerimiento de elevadas dosis de tiroxina; embarazo, cardiopatías asociadas, bocio o nódulo/s asociados, cáncer de tiroides, otras enfermedades endócrinas (AACE 2002).

Recursos

-L-tiroxina (levotiroxina, o T_4): es el medicamento de elección. Producto sintético, estable, con vida media de 6,6 días. La sal sódica muestra mejor absorción oral (aproximadamente el 80% de la dosis), que se realiza en todo el intestino delgado –particularmente en duodeno y yeyuno-. Se presenta en comprimidos (sal sódica de T_4 + variables excipientes); para su disolución y puesta en disponibilidad de la hormona requiere la acidez del medio gástrico. La concentración máxima plasmática se alcanza a las 2 a 4 horas de la ingesta). Reinstaura paulatinamente el pool de T_4 -que actúa como buffer para la disponibilidad diaria-. Dado que la conversión de T_4 a T_3 en los tejidos es lenta, se mantiene estable la concentración plasmática de T_3 con una única toma diaria. La dosis de reemplazo total para adultos es de aproximadamente 1,4 a 1,7 mcg / Kg / día (ej: adulto de 70 Kg: 98 a 119 mcg/d). En mayores de 65 años los requerimientos son menores (1 mcg / Kg / día); en niños son mayores (2 a 4 mcg/ Kg / día). Se aconseja una sola dosis diaria, preferiblemente en ayunas, difiriendo 30 a 60 minutos la primera ingesta de alimentos (demorar la ingesta de salvado de cereales hasta 2 horas); una alternativa es la toma vespertina, tres horas después de la última

comida. Se insiste en que el medicamento se tome siempre en el mismo horario. Se han ensayado esquemas de administración del total de la dosis en una o dos tomas semanales, solamente en circunstancias excepcionales.

Se propone un algoritmo diagnóstico y de seguimiento:



(*) Considerando valores de referencia 0,35 - 4,5 mUI/L, utilizando métodos ultrasensibles.

(1) Debe iniciarse cuanto antes si se trata de una mujer que desea el embarazo. Puede diferirse, bajo seguimiento periódico, según edad, condiciones generales, patologías concomitantes, y/o elección del paciente.

(2) Alcanzado el eutiroidismo, se debe controlar por clínica y laboratorio a 4 ó 6 meses; manteniéndose el estado eutiroidico, proseguir cada 12 meses.

(3) Comprobando Ac TPO positivos y eutiroidismo clínico y por laboratorio, se debe controlar semestralmente; si se reitera el eutiroidismo, proseguir anualmente. Si los parámetros clínicos y bioquímicos (incluidos Ac) se mantienen normales luego de dos controles, no se justifica continuar

Si bien la bioequivalencia entre distintos preparados de igual concentración es adecuada, se aconseja utilizar siempre los elaborados por el mismo productor (del mismo nombre comercial y laboratorio).

El efecto máximo de la dosis administrada se alcanza a las 4 a 6 semanas. Cuando se interrumpe el tratamiento, se vuelve a los valores basales recién a más de 6 semanas de suspensión.

Existen formulaciones líquidas (T_4 + glicerina + etanol) y en cápsulas blandas de gelatina (T_4 + glicerina); se han ensayado otras, derivadas de las mencionadas. No necesitan el medio ácido gástrico para su disolución, y la biodisponibilidad sería igual o superior a la de comprimidos de igual concentración. Serían ventajosas en situaciones específicas (imposibilidad de deglutir los comprimidos, alimentación por sonda nasogástrica o nasofaríngea, o por gastro o yeyunostomías; interferencias con otros medicamentos en su absorción, restricciones en el tránsito intestinal -como en algunas modalidades de la cirugía bariátrica-, también en cuadros de reducción de la secreción ácida gástrica -gastritis crónicas atróficas, uso de antiácidos e inhibidores de la bomba de protones, etc-). No obstante lo anterior, se ha publicado información que pone en duda las ventajas apuntadas, por lo que no se ha difundido masivamente la utilización de preparados líquidos y en cápsulas blandas.

Se han ensayado también preparados en láminas de disolución oral (*oral films*) y rociadores orales (*spray*).

En nuestro país, en la actualidad, sólo se dispone de formulaciones en comprimidos (con amplia variedad de concentraciones -desde 25 hasta 200 mcg / comprimido-), e inyectable.

-Triiodotironina (T_3): es también un producto sintético y estable, con absorción y metabolismo más rápidos que el anterior (vida media más breve), por lo que sus niveles plasmáticos son menos estables, siendo necesario fraccionar la dosis diaria en 2 ó 3 tomas. Frecuentemente provoca hipertiroidismo iatrogénico, y no se ha demostrado que ofrezca ventajas respecto al anterior. Se utiliza sólo en situaciones particulares. Disponible en

comprimidos de 20 mcg.

-Combinaciones de T_4 + T_3 : los preparados disponibles no ofrecen las proporciones fisiológicas; dado el contenido de T_3 , requieren varias tomas diarias, pero excederían el aporte de T_4 . No han demostrado una mejor eficacia que T_4 sola; también se han relegado a circunstancias particulares (ej: pacientes bajo tratamiento con T_4 , con normalización de los valores de laboratorio, pero que refieren insatisfacción con el bienestar alcanzado).

-Extractos tiroideos: producto natural (glándulas animales), poco estable, de difícil estandarización, se han informado contenidos excesivos de T_3 . Se desaconseja su utilización.

-Ioduros: se desaconseja su utilización, salvo en circunstancias extraordinarias (ej: embarazo), y por especialista.

Esquemas de tratamiento,

Se propone que en hipotiroidismos recientes y/o menores de 50 años, sin otras patologías, se comience con la dosis estimada como definitiva. Los autores prefieren iniciar a media dosis: la mitad de la dosis diaria total calculada, que se duplica a los 7 a 10 días. Se evalúa clínicamente a los 30 días, y con TSH a las 6 a 8 semanas de dosis estable.

En hipotiroidismos severos, en mayores de 50 años, o menores con cardiopatías, es aconsejable comenzar con la cuarta parte de la dosis total estimada –o menos- (adulto de 70 Kg, L-tiroxina 12,5 ó 25 mcg / día), incrementando cantidades iguales cada 12 a 15 días (e incluso con mayores intervalos), y evaluando clínicamente la tolerancia con más frecuencia (y TSH a las 6 a 8 semanas de dosis estable), teniendo presente que es más deseable la mejoría de la calidad de vida, que el alcanzar valores de laboratorio ideales. (Ver capítulo correspondiente).

En situaciones en que son necesarias dosis de tiroxina elevadas respecto a las estimadas, luego de indagar respecto a la adherencia al tratamiento, se recomienda pesquisar factores que

inhiban la absorción intestinal o que alteren el metabolismo de la hormona administrada (ej: hipoclorhidrias, gastritis crónicas, gastritis asociadas a H pilori, celiaquías, intolerancia a lactosa, algunas enteroparasitosis (ej: Giardia lamblia), ingesta concomitante de cereales integrales, o antiácidos; igualmente, preparados con calcio, sulfato ferroso, hidróxido de aluminio, suclarfato, colestiramina, sin el intervalo adecuado; también medicaciones como estrógenos, tamoxifeno, draloxifeno, fenobarbital, fenitoína, carbamazepina, sertralina ,inhibidores de tirosin-kinasa).

En cuanto al Hipotiroidismo Subclínico, se mantiene el desacuerdo respecto a la decisión de iniciar tratamiento, ya que no hay certeza absoluta respecto a los beneficios. Se reconoce que en individuos jóvenes la falta de tratamiento de estos cuadros puede tener consecuencias, como enfermedad aterosclerótica, cardiopatía isquémica y mayor mortalidad por causas cardiovasculares, manifestaciones psiquiátricas, progresión a hipotiroidismo

manifiesto; y por el contrario, que con tratamiento se reducirían tales riesgos (no se han comprobado estos beneficios en añosos). Sin embargo, deben tenerse en consideración los riesgos de la hormonoterapia excesiva (osteopenia, fibrilación auricular, isquemia miocárdica; es indispensable el seguimiento “cercano”.

No se discute tratar cuando TSH supera 10 mUI/L, y, aún con valores menores, tratándose de jóvenes, si presentan síntomas, o existiendo otras indicaciones (como enfermedad cardiovascular aterosclerótica, insuficiencia

Hipotiroidismo Subclínico

Decisión de tratamiento

- según el grado de elevación de TSH
- existencia de síntomas compatibles con hipotiroidismo
- existencia de Anticuerpos anti TPO y/o TG
- presencia de bocio
- mujer con intenciones de concepción, o embarazo en curso
- patologías cardiovasculares concomitantes
- preferencias del paciente, previo asesoramiento
- consideración conjunta de los elementos diagnósticos y clínicos disponibles

cardíaca o Ac anti TPO positivos). Tomada la decisión de iniciar tratamiento, la dosis de L-tiroxina se ajustará a los requerimientos, manteniendo los objetivos mencionados.

Debe tenerse en cuenta que en mayores de 60 años los valores de TSH tienden a incrementarse, sin significar hipotiroidismo, y que –por otro lado- tampoco se han demostrado significativos beneficios por el tratamiento con el objetivo de llevar los valores de TSH a los considerados normales para menores edades.

En hipotiroidismo central, el tratamiento utiliza L-tiroxina, en dosis suficiente para mantener los valores de T_4 circulante en la mitad superior de los parámetros normales, salvo que, por trastornos concomitantes, sea aconsejable una dosis menor. Los valores de TSH no son indicadores válidos.

El tratamiento durante el embarazo debe ajustarse -en muy corto tiempo- a los requerimientos propios de la gestación, y controlarse frecuentemente. (Ver capítulo *Embarazo y Tiroides*).

En hipotiroidismos congénito e infantil se aconsejan 25 a 50 mcg / día de L-tiroxina, aumentando 12,5 mcg semanalmente. (Ver capítulo correspondiente).

Seguimiento

En la práctica, y en las situaciones más frecuentes, pocas veces se superan los 150 mcg / día de L-tiroxina. Una vez alcanzada la dosis óptima, y normalizada la TSH, los controles serán cada 4, 6 ó 12 meses, con TSH (según cada caso en particular, pueden agregarse otras determinaciones), y durante toda la vida. En las visitas iniciales debe insistirse en la regularidad de la toma del medicamento y en la necesidad de controles periódicos. Conviene utilizar la misma marca comercial del preparado.

Algunos autores aconsejan incrementar las dosis en uso en cada paciente sólo cuando las determinaciones de TSH superan en 40% o más a las anteriores.

Debe informarse a mujeres en edad fértil respecto a la necesidad de control del estado hormonal y adecuación de la dosis en caso de embarazo (lo que debe realizarse lo más precozmente posible luego de la concepción). Igualmente, promover la consulta preconcepcional.

La absorción intestinal y metabolismo de las hormonas tiroideas puede ser influida por la interacción con otras drogas y preparados. Así, se advertirá respecto a que preparados con calcio, sulfato ferroso, hidróxido de aluminio, sucralfato, colestiramina, pueden interferir con la absorción intestinal, igualmente que alimentos con salvado de cereales; sertralina, carbamazepina, y muchas otras alteran el metabolismo. También se informará respecto a la necesidad de controles durante la toma de anticonceptivos hormonales, que pueden requerir modificar las dosis.

LECTURAS SUGERIDAS

- Azaretzky M, Ponzo OJ, Viale ML, Fernandez GI, y cols. 2018. Disruptores endocrinos: Guía de reconocimiento, acciones y recomendaciones para el manejo médico. Rev Argent Endocrinol Metab 55 (2): 89-98. Disponible en: <http://www.fasen.org.ar/guias-consensos/disruptores-endocrinos-2018.pdf>
- Azim S, Nasr C. 2019. Subclinical hypothyroidism: When to treat. Clev Clin J Med 86 (2):101-110. doi:10.3949/ccjm.86a.17053
- AACE Thyroid Task Force 2002. American Association of Clinical Endocrinologists. Medical guidelines for clinical practice for the evaluation and treatment of hyperthyroidism and hypothyroidism. Endocr Pract 8 (6): 457-469.
- Bekkering GE, Agoritsas T, Lytvyn L, Heen AF et al. 2019. Thyroid hormones treatment for subclinical hypothyroidism: a clinical practice guideline. BMJ 365:l2006. doi: 10.1136/bmj.l2006
- Calé J, Lutfi RJ. 2009. El Litio y su influencia en la función tiroidea. RAEM 46 (3): 37- 42 (http://www.raem.org.ar/numeros/2009_3/monografias_litio.pdf).
- Coleoni AH; 1995. Hormonas Tiroideas: Metabolismo y Mecanismo de Acción. Separatas Montpellier.

- Cooper DS 2001. Subclinical hypothyroidism. *N Engl J Med* 345 (4): 260-265.
- Fallahi P, Ferrari SM, Ruffilli I, Ragusa F, et al. 2016. Advancements in the treatment of hypothyroidism with L-T4 liquid formulation or soft gel capsule: an update. *Expert Opinion on Drug Delivery* (on line), DOI: 10.1080/17425247.2016.1227782
- García Sáez J, Carvajal Martínez F, González Fernández P, Navarro Despaigne D; 2005. Hipotiroidismo subclínico. Actualización. *Rev Cubana Endocrinol* 16 (3). (http://bvs.sld.cu/revistas/end/vol16_3_05/end06305.pdf)
- Herrero Ballester JV, García Gómez E, Teruel López C, Escobedo Cabedo F. Bocio. Hipo e Hipertiroidismo - Guía de Actuación Clínica en A.P. (http://entline.free.fr/ebooks_sp/043%20-%20BOCIO.pdf).
- Instituto Mexicano del Seguro Social. 2016. Diagnóstico y tratamiento de hipotiroidismo primario y subclínico en el adulto. México: Secretaría de Salud; 03/11/2016. Disponible en: <http://www.cenetec.salud.gob.mx/>
- Jonklaas J, Bianco AC, Bauer AJ, Burman KD, et al. 2014. Guidelines for the Treatment of Hypothyroidism Prepared by the American Thyroid Association Task Force on Thyroid Hormone Replacement. *Thyroid* 24 (12): 1670-1751 DOI: 10.1089/thy.2014.0028
- Kant R, Verma V. 2018. Combination Levothyroxine and Levotriiodothyronine Therapy for Hypothyroidism Treatment-Is it Worth the Risks? *Endocrinol Metab Syndr* 7: e127. doi:10.4172/2161-1017.1000e127
- Ladenson PW, Singer PA, Ain KB, Bagchi N, Bigos ST, Levy EG, Smith SA, Daniels GH; 2000. American Thyroid Association Guidelines for Detection of Thyroid Dysfunction. *Arch Intern Med* 160: 1573-1575
- Lamine F, De Giorgi S, Marino L, Michalaki M, et al. 2017. Subclinical hypothyroidism: new trials, old caveats. *Hormones* 17:231–236. Disponible en: <https://doi.org/10.1007/s42000-018-0004-x>
- Leng O, Razvi S. 2019. Hypothyroidism in the older population. *Thyroid Research* 12:2. Disponible en: <https://doi.org/10.1186/s13044-019-0063-3>
- Nakamizo M, Toyabe S, Asami T, Akazawa K; 2007. Mental Development of Infants With Congenital Hypothyroidism: A Longitudinal Study. *Clin Pediatr (Phila)* 46 (1): 53 – 58. (<http://cpj.sagepub.com/cgi/content/abstract/46/1/53>)
- Parretti H, Okosieme O, Vanderpump M. 2016. Current recommendations in the management of hypothyroidism. *Br J Gen Pract* 66: 538–540. DOI: 10.3399/bjgp16X687493
- Perinetti HA, Borremans CG. “Hipotiroidismo”, en Perinetti y Borremans “Compendio de Patología Tiroidea”. Ed propia, Mendoza, Argentina, 2000, pag 60–68.
- Roberts CGP, Ladenson PW. 2004. Hypothyroidism. *Lancet* 363 (9411): 793-803. (<http://www.thelancet.com>>)
- Sarlis NJ, Talavera F, Griffing GT, Gambert, SR. 2020. Lithium-Induced Goiter.

Medscape. Actualizado 13/04/2020. Disponible en <https://emedicine.medscape.com/article/120243-overview>

- Schübel J, Feldkamp J, Bergmann A, Drossard W et al. 2017. Latent hypothyroidism in adults. *Dtsch Arztebl Int*; 114: 430–8. DOI: 10.3238/arztebl.2017.430
- Surks MI y cols. 2004. Subclinical Thyroid Disease. Scientific review and guidelines for diagnosis and management. *JAMA* 291 (2): 228-238 (<<http://www.jama.com>>)
- Surks MI 2006. Primary hypothyroidism. New issues and controversies. *The Endocrinologist* 16 (4): 203-207.
- Virili C, Trimboli P, Romanelli F, Centanni M. 2016. Liquid and softgel levothyroxine use in clinical practice: state of the art. *Endocrine* 54:3–14. (Publ. online) DOI 10.1007/s12020-016-1035-1
- Waise A, Belchetz PE; 2000. Unsuspected central hypothyroidism. *BMJ*; 321: 1275-1277. (<http://bmj.com/cgi/content/full/>).
- Weetman A 2003. Management of thyroid disorders in primary care. *Prescriber* n° 5: 31 – 40. (<http://www.escriber.com>).
- Werner SC. “Hipotiroidismo”, en Werner e Ingbar “El Tiroides”. Ed Salvat, 1º ed, Barcelona, 1977, pag 528 – 617.
- Wiersinga WM. “Adult Hypothyroidism”, en “The Thyroid and its Diseases”. Actualización Diciembre 2013. (<http://www.thyroidmanager.org>).
- Woeber KA 2000. Update on the management of hyperthyroidism and hypothyroidism. *Arch Intern Med* 160 (8): 1067-1071.
- *Woolever DR, Beutler AJ; 2007. Hypothyroidism: A review of the evaluation and management Fam Pract Recert* 29:45 – 52.

Capítulo 9: HIPERTIROIDISMO y TIROTOXICOSIS

J Herrera

C G Borremans

H A Perinetti

El término **hipertiroidismo** alude exclusivamente al cuadro clínico debido a hiperfunción glandular. En cambio, **tirototoxicosis** hace referencia al cuadro clínico debido a la acción sobre los tejidos de un exceso de hormonas tiroideas, sin especificar su origen (como destrucción de la glándula con liberación masiva de hormonas tiroideas a la circulación, a la ingesta de hormonas tiroideas, o derivados hiperfunción glandular -enfermedad de Graves-Basedow, bocio nodular autónomo-). En este texto se aplican ambos con igual significado, salvo que se exprese una interpretación en particular.

Se considera **hiperfunción tiroidea** al exceso de actividad de la glándula (y la consiguiente sobreproducción hormonal), que se demuestra por distintos recursos diagnósticos, y que puede o no tener manifestaciones clínicas.

Se ha informado prevalencia del hipertiroidismo / tirototoxicosis de 1,2 – 1,6% (formas francas: 0,5 – 0,6 %, y subclínicas 0,7 a 1,0%), siendo las causas más frecuentes la Enfermedad de Graves-Basedow y el Bocio Nodular.

SINDROME HIPERTIROIDEO / TIROTÓXICO

Es un síndrome que evidencia un desorden generalizado, consecuencia del exceso de hormona tiroidea circulante.

La mayoría de los síntomas y signos se deben a:

- Aumento del metabolismo energético, con predominio del catabolismo, que lleva a una excesiva producción de calor y a la consecuente necesidad de disiparlo.
- Aumento en la cantidad y sensibilidad de los receptores beta adrenérgicos, lo que se expresa como una actividad aumentada de las catecolaminas.

Se conocen cuadros de Hipertiroidismo Clínico (manifiesto, franco; con signosintomatología sugestiva) e Hipertiroidismo Subclínico (sin expresión característica).

HIPERTIROIDISMO SUBCLÍNICO

Se caracteriza por escasas o nulas manifestaciones, siendo entonces diagnosticado por métodos de laboratorio (TSH subnormal, con T_4 y T_3 normales). Puede ser *endógeno* (sobreproducción) o *exógeno* (sobredosis) de hormonas tiroideas. También pueden hallarse valores subnormales de TSH en pacientes tratados con glucocorticoides, dopamina, y posiblemente con dobutamina. Se presenta en aproximadamente 2% de los individuos sin antecedentes de trastornos tiroideos ni tratamiento con tiroxina. Es más frecuente en mujeres.

Si bien pocos enfermos con Hipertiroidismo Subclínico evolucionan a enfermedad franca, debe tenerse en cuenta la posibilidad (30 % de individuos que asocian Ac anti Receptor de TSH evolucionan a Enfermedad de Graves-Basedow sintomática en los siguientes 3 años). Este trastorno se asocia con mayor mortalidad por enfermedad coronaria, episodios de fibrilación auricular, insuficiencia cardíaca; con disminución de la densidad mineral ósea y mayor riesgo de fracturas, y con trastornos psiquiátricos. En enfermos añosos, puede representar riesgo de descompensación de otras patologías concomitantes, así como evolucionar a hipertiroidismo franco.

Ante un estudio de laboratorio sospechoso, conviene confirmar el diagnóstico antes de iniciar tratamiento, repitiéndolo a las 2 a 3 semanas (si coexiste enfermedad cardiovascular); en otras circunstancias, pueden esperarse 2 a 3 meses. Se solicitan determinaciones de TSH, T₄ (mejor aún T₄ libre) y T₃. Si persiste la anormalidad, y no hay arritmias o enfermedad cardíaca concomitante –que pueda complicarse- se acepta no tratar, y controlar a intervalos de 3 a 12 meses; si coexisten patologías que podrían agravarse o descompensarse, conviene tratar el hipertiroidismo subclínico (drogas antitiroideas o ablación con radioyodo –ver más adelante-). Para la decisión de tratar o no, se aconseja indicar tratamiento a pacientes de 65 años o mayores, con TSH de 0,1 a 0,39 mUI/L (por el mayor riesgo de fibrilación auricular), y parece razonable hacerlo también en menores de esa edad, con TSH menor que 0,1 mUI/L, debido al riesgo de progresión, y más aún si existen otras patologías intercurrentes.

Cuando el Hipertiroidismo Subclínico se debe a dosis elevada de levotiroxina, y se juzga conveniente (ya que en ocasiones se induce –ex profeso- supresión de TSH), se ajustará la dosis de la misma.

HIPERTIROIDISMO MANIFIESTO

Clínica

Es de instauración lenta y progresiva, aunque a veces el comienzo parece brusco, generalmente coincidiendo con estrés psíquico, metabólico (ej: régimen de adelgazamiento), infeccioso, endócrino (menarca, menopausia, embarazo), etc. Frecuentemente, a través de un interrogatorio minucioso, se comprueban síntomas de hiperfunción que el enfermo no había advertido, desde tiempo antes.

Los síntomas y signos más frecuentes por sistemas y aparatos son:

- Cuello y tiroides: habitualmente delgado, con relieves musculares notables y llamativos latidos carotídeos. Suele verse el bocio difuso, y se palpa

duroelástico, homogéneo, liso, móvil; con el istmo grueso. Suele percibirse el lóbulo piramidal, también hiperplásico. Raras veces no se ve ni palpa bocio.

- Derivados de la excesiva producción de calor: intolerancia al calor o mayor tolerancia al frío; sudoración, piel caliente y húmeda. Infrecuentemente hiperpirexia.
- Metabolismo: el metabolismo energético está aumentado, reflejándose por el aumento del metabolismo basal, apetito, intolerancia al calor. Está aumentada la síntesis y degradación de proteínas y lípidos, con predominio del catabolismo, que se expresa con el adelgazamiento.
- Psíquicos y neurológicos: irritabilidad, nerviosismo, labilidad emocional, hiperquinesia, insomnio, ansiedad. Temblor fino, inevitable, de dedos, lengua y párpados.
- Piel y anexos: la piel es caliente, suave, húmeda por vasodilatación cutánea y aumento de la transpiración por la necesidad de perder calor. Se detecta mejor en cara interna de antebrazos, muslos e hipogastrio. Dermografismo. A veces, hiperpigmentación, algo irregular. El pelo es fino, frágil y aumenta su caída. Las uñas son blandas, frágiles En Enf de G-Basedow es característico (aunque no infaltable) el signo de Plummer (separación de la uña de su lecho distal, moderada concavidad) y suele comenzar en el cuarto dedo de cada mano. Se puede asociar vitiligo.
- Ojos: retracción y retardo del párpado superior. Aumento de la apertura palpebral. Temblor fino de los párpados. Estos signos, que aparecen en todas las formas de hipertiroidismo, son consecuencia de la acción adrenérgica

Síntomas y signos de mayor valor diagnóstico

- Adelgazamiento con polifagia
- Intolerancia al calor
- Piel húmeda suave y caliente
- Taquicardia con pulso amplio
- Temblor de manos
- Irritabilidad y cambio de carácter
- Nerviosismo
- Debilidad muscular
- Fatigabilidad
- Hiperquinesia
- Disnea de esfuerzo
- Sueño ligero
- Insomnio

de la hormona y deben ser diferenciados de los de la orbitopatía endocrina (más frecuente en tiroideopatías autoinmunes). (*Ver capítulo Orbitopatía*)

- Aparato cardiovascular: el hipermetabolismo, la necesidad de disipar calor, la acción cardioestimuladora directa de la hormona tiroidea y el aumento de los receptores adrenérgicos, llevan a un estado circulatorio hiperdinámico: el volumen sistólico y la frecuencia cardíaca están aumentados y la resistencia periférica disminuida, la taquicardia es constante y persiste durante el sueño. El pulso es céler y amplio, la tensión arterial diferencial está aumentada; se auscultan soplos sistólicos. Las arritmias supraventriculares son frecuentes (la más común es la fibrilación auricular). Si aparece insuficiencia cardíaca, debida a enfermedad cardíaca preexistente o al hipertiroidismo, es resistente a la acción digitálica, hasta que se normaliza la función tiroidea. La hiperactividad cardíaca aumenta el consumo de oxígeno por parte del miocardio, y a la vez, reduce el aporte sanguíneo, provocando o exacerbando episodios anginosos.
- Ap Respiratorio: disnea y taquipnea, que se acentúan con menores esfuerzos.
- Sistema Hematológico: aumenta la volemia, con hematocrito y hemoglobinemia normales; en cuadros graves, anemia normocítica con Hb de 8-9 g/dl, mejorando al resolver el hipertiroidismo. Son frecuentes las trombocitopenias, moderadas. No suele haber repercusión en los procesos de coagulación, aunque a veces hay relativa hipercoagulabilidad.
- Aparato digestivo: aumenta el apetito, pero a pesar de mayores ingestas, en general no se compensa el aumento del requerimiento calórico, por lo que hay adelgazamiento; rara vez ocurre aumento de peso. Puede haber anorexia en casos severos en ancianos; las náuseas y vómitos son raros, y deben considerarse signos de enfermedad severa. Es frecuente el dolor abdominal o sólo epigástrico; no se ha encontrado explicación. La motilidad gástrica e intestinal están aceleradas, lo que lleva a hiperdefecación (raramente a diarrea). La aclorhidria es frecuente. Suele constatarse hepatomegalia, mayor si coexiste insuficiencia cardíaca congestiva. Es

común encontrar en el laboratorio valores elevados de transaminasas y fosfatasa alcalina, aunque sólo en casos severos se presenta disfunción hepática. No es infrecuente la ictericia prehepática; se cree que el hipertiroidismo exacerbaría un trastorno hepático previo.

- Sistema musculoesquelético: son frecuentes la debilidad y fatigabilidad muscular; más importante en los músculos proximales de los miembros (ej: dificultad para subir escaleras). La miopatía tirotóxica provoca atrofia simétrica de la cintura escapular y pelviana, siendo más frecuente en el varón. La incidencia de miastenia gravis es mayor que en la población general (se ha comprobado cierta relación entre los procesos inmunológicos de ambas). Raramente hay parálisis hipokalémica.

Al evaluar los reflejos osteotendinosos, se comprueba que los tiempos de contracción y relajación están acortados.

Hay movilización del calcio óseo, hipercalcemias y aumento de la pérdida renal y fecal de calcio y fósforo que pueden llevar a desmineralización ósea (osteopatía tirotóxica), especialmente en la menopausia. Aumenta el crecimiento en niños y la maduración ósea, aunque ésta es poco significativa.

- Sistema reproductor: al comienzo hay aumento de la libido en ambos sexos. El intervalo menstrual puede estar acortado o alargado, pero en general hay hipomenorrea y se llega a la amenorrea. La fertilidad está disminuida, y aumenta la frecuencia de abortos en el primer trimestre y de partos prematuros. En varones puede aparecer ginecomastia. Suele aparecer impotencia. Se ha informado oligospermia, con trastornos en la morfología y la motilidad de los espermatozoides.

CLASIFICACIÓN del HIPERTIROIDISMO / TIROTOXICOSIS

Existen diferentes clasificaciones. Anotamos las que consideramos de mayor utilidad para este Texto.

Clasificación Etiopatogénica (American Thyroid Association)

El síndrome se puede deber a las siguientes enfermedades:

A) Bocio difuso tóxico (enfermedad de Graves-
Basedow)

1. Con cambios oculares (oftalmopatía).
2. Con mixedema localizado (dermopatía).
3. Con acropaquia.
4. Neonatal.
5. Con nódulo o nódulos incidentales.
6. Eutiroidismo con oftalmopatía.

B) Bocio uninodular tóxico (enfermedad de
Plummer).

C) Bocio multinodular tóxico.

1. Nódulos no funcionantes, parénquima
funcionante
2. Nódulos y parénquima funcionantes.

D) Bocio con hipertiroidismo por yodo exógeno
(Jod-Basedow)

E) Exceso exógeno de hormona tiroidea (hipertiroidismo facticio).

F) Tumores.

Según su frecuencia de presentación

Frecuentes:

- Enfermedad de Graves-Basedow
- Adenoma Tóxico
- Bocio Multinodular Tóxico
- Tirotoxicosis facticia
(administración excesiva
de H Tiroideas)
- Tiroiditis Indolora Autoinmune *Post
Partum*

Poco comunes:

- Tiroiditis Indolora Autoinmune
Esporádica
- Tiroiditis Subaguda
- Hipertiroidismo inducido por Iodo
- Tirotoxicosis medicamentosa
- Tirotoxicosis por Amiodarona

Esporádicas:

- Adenoma Hipofisario secretor de
TSH
- Tirotoxicosis Gestacional
- Por Mola Hidatiforme
- Por Estruma Ovárico
- por Metástasis funcionantes de
Ca Diferenciado

1. Adenoma folicular de tiroides.
2. Carcinoma folicular de tiroides.
3. Estruma ovárico.
4. Tumores secretores de sustancias semejantes a TSH
 - a. Corioncarcinoma.
 - b. Mola hidatidiforme.
 - c. Otros.

G) Tiroiditis.

DIAGNÓSTICO DE HIPERTIROIDISMO / TIROTOXICOSIS

La clínica sugiere la presunción, y se la confirma en base a estudios de laboratorio (determinaciones hormonales, de otros productos metabólicos de los tirocitos, y de anticuerpos); ocupan un lugar de importancia la Captación y el Centelleograma tiroideos con material radiactivo (Iodo y/o Tecnecio). También se recurre a la Ecografía.

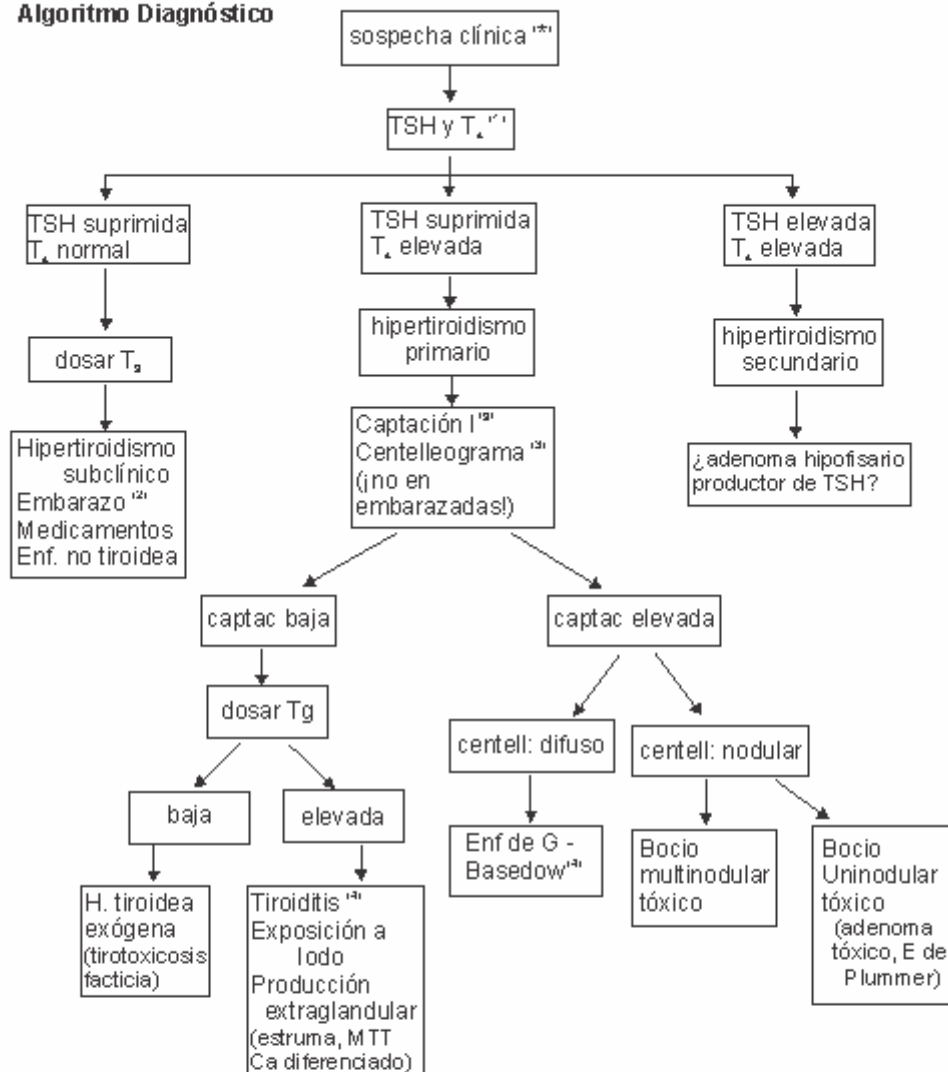
Como se verá, los recursos a aplicar varían según cada situación y etiología.

Se adjunta una propuesta de algoritmo diagnóstico general que –desde luego- se modifica según el caso clínico que se presenta, y, por otro lado, debe adecuarse a los recursos disponibles en cada centro asistencial.

BOCIO DIFUSO TÓXICO O ENFERMEDAD DE GRAVES-BASEDOW

Es un trastorno de etiología no bien conocida. En su forma típica cursa clínicamente con la tríada bocio difuso, síndrome hipertiroideo y exoftalmos. Con menos frecuencia se asocia mixedema pretibial y acropaquias. Los componentes de la tríada evolucionan independientemente, pudiendo faltar cualquiera de ellos. La imagen centelleográfica muestra que toda la glándula es hiperfuncionante.

Algoritmo Diagnóstico



(*) La detección de bocio difuso indoloro sugiere Enf. de G-Basedow. El dolor espontáneo y a la palpación sugiere tiroiditis subaguda.

Las manifestaciones orbitarias orientan hacia Enfermedad Tiroidea Autoinmune (E de G-Basedow o Tiroiditis de Hashimoto). En esos casos pueden solicitarse los Ac. anti Tg, anti TPO y TRAb, y la Captación de I¹²⁵ entre los estudios iniciales.

La detección de nódulos justifica el estudio ecográfico (incluyendo Doppler) y centelleograma con Iodo o Tecnecio radiactivos.

(1) T₄ total o T₄ libre. En el estudio inicial no se solicita T₄ (total ni libre).

(2) En el embarazo es normal la disminución de TSH y el aumento de T₄t (la fracción libre se mantiene en valores de no gestantes). Si se asocian profusos y frecuentes vómitos, y hGCoriónica está muy elevada, sospechar Hiperemesis Gravídica.

(3) El Centelleograma con I¹²⁵ y otros estudios por imágenes pueden ayudar a localizar la fuente de producción de H.Tiroideas.

(4) En algunas Tiroiditis se presentan fases tirotóxicas y otras de hipofunción. Los estudios con I¹²⁵ son de ayuda para el diagnóstico diferencial entre ellas y con E de G-Basedow.

Epidemiología

Tiene su máxima incidencia entre la 3ª y 5ª décadas de la vida, aunque puede ocurrir a cualquier edad (en niños y jóvenes la detección suele ser retrasada, por atribuirse las manifestaciones a otras causas). Es la causa más frecuente de hipertiroidismo en poblaciones con aporte adecuado de yodo, si bien en población de edad avanzada el bocio nodular tóxico es más frecuente. Afecta 5 a 10 veces más a la mujer que al varón, salvo en los primeros meses de la vida, en que no hay diferencias por sexo. Se estima que el 3% de mujeres y 0,5% de varones sufrirán la enfermedad.

Etiopatogenia

Se piensa que su etiología es multifactorial, en la que habría una susceptibilidad genética a la que se agregan factores ambientales (consumo de tabaco, aporte de yodo, stress –psíquico y/o físico-, drogas inmunomoduladoras, ciertos agentes infecciosos, etc), y endógenos (embarazo, daño celular por traumatismos, radiaciones o infección, etc). Sin embargo, no se ha establecido una causa primaria. La susceptibilidad genética está sostenida por la frecuente asociación familiar y la mayor frecuencia en mellizos mono que dizigotas. Estudios recientes, con técnicas de biología molecular, del genoma completo, han disminuido la importancia que se le asignaba al HLA, como región donde se localizaba el gen; se considera que es poligénica.

Juntamente con la Tiroiditis Linfocitaria (T de Hashimoto) y el Hipotiroidismo Idiopático, constituyen las clásicas Enfermedades Tiroideas Autoinmunes (ETAI), compartiendo anomalías inmunológicas, cambios histológicos y predisposición genética. Los anticuerpos involucrados en ellas tienen como antígenos al Receptor de TSH (TSH R), a Tiroglobulina (Tg, y los Ac: TGAb o Tg Ac) y a la Tiroperoxidasa (TPO, y los Ac: TPOAb o TPOAc). Se han reconocido muchos más anticuerpos involucrados en las ETAutoInmunes.

Con respecto al Receptor de TSH, los Ac pueden ser: Ac Tiroestimulantes (Thyroid Stimulant Antibodies, TSAAb o TSI), Ac que bloquean la unión de TSH a su receptor (Thyroid Stimulation Blocking Antibodies, TBAAb) y Ac que actúan igual que los anteriores pero sin estimular ni inhibir su acción (conocidas como Thyrotrophin Binding Immunoglobulins).

- Los TSAAb se unen a los TSH R y activan los procesos de síntesis de hormonas tiroideas, induciendo la supresión de la producción de TSH, y, posteriormente, provocando el hipertiroidismo al superar los requerimientos fisiológicos de H Tiroideas. Éstos Ac son los responsables del hipertiroidismo en la E de G-Basedow.
- Los TBAAb bloquean los sitios de unión de TSH a TSH R, impidiendo entonces la activación de los procesos de hormonogénesis e induciendo insuficiente producción (hipotiroidismo).
- Los Ac del tercer tipo, si bien se unen al TSH R, no inducen su activación ni impiden la unión de TSH, y no tendrían repercusión en la homeostasis tiroidea.

La presencia de TSAAb no es exclusiva de la enfermedad de Basedow; muy a menudo se los detecta en la tiroiditis de Hashimoto (coexistiendo con TPOAc y TgAc) y en la exoftalmía endócrina sin hipertiroidismo asociado, sin actividad tiroestimulante puesto que no condicionan hiperfunción tiroidea. Es posible que no se trate de los mismos TSAAb, aunque se detecten por los mismos métodos, o incluso cabe la posibilidad de que dependiendo del receptor, su efecto sea distinto.

Se cree que estas IgG-TSAAb son producidas por clones de linfocitos alterados ante un estímulo antigénico procedente de la tiroides. A lo largo de la vida, en condiciones normales, los linfocitos sufren mutaciones espontáneas, produciendo clones de linfocitos alterados capaces de reaccionar con los propios antígenos y elaborar autoanticuerpos. Estos clones prohibidos serían inmediatamente suprimidos por linfocitos T normales, llamados supresores. La E de Graves-Basedow se cree que es debida a un defecto de la inmunovigilancia de las células T, incapaces de suprimir la proliferación de clonas prohibidas de

linfocitos B productoras de TSAb.

Además, también participa la inmunidad celular, mediada por linfocitos.

En su evolución natural, si el paciente sobrevive a la enfermedad, la conclusión más frecuente es la destrucción de la glándula (acción de otros anticuerpos asociados, inmunidad celular y desarrollo de Ac bloqueadores), resultando en hipotiroidismo.

Anatomía Patológica

La glándula está agrandada en forma difusa y simétrica por hiperplasia e hipertrofia de las células del epitelio folicular. La superficie es lisa y la consistencia 'en goma de borrar'. La cápsula está intacta.

Microscópicamente el hallazgo notorio es la alta celularidad. Las células foliculares son altas y se proyectan en pseudopapilas hacia la luz, la que contiene coloide pálido con vacuolas negativas. Existen acúmulos linfoides en el tejido intersticial interfolicular.

Clínica

Se caracteriza por la presencia de la tríada: bocio, síndrome hipertiroideo y exoftalmos. Raramente, se agregan mixedema pretibial y acropaquia, que pueden presentarse conjuntamente, o faltar cualquiera de ellos, pudiendo evolucionar cada uno de manera independiente de los demás componentes. El cuadro clínico se instala en semanas o meses, aunque es muy difícil establecer con certeza el inicio de las manifestaciones; raras veces se produce en pocos días, mereciendo la calificación de "fulminante". Muy raras veces evoluciona en un individuo previamente diagnosticado con hipotiroidismo (inicialmente predominaron Ac bloqueadores, y luego los estimulantes).

Bocio: en más del 90% de los enfermos; suele ser difuso (se conserva la forma de la glándula), de tamaño pequeño o moderado, de consistencia elástica, levemente aumentada (como goma de borrar), simétrico, o predominar un lóbulo. Con mucha frecuencia se palpa la pirámide de Lalouette. Hay dermatografismo a su nivel; es frecuente auscultar soplos y palpar un *thrill*.

Esponáneamente evoluciona con lentitud. En menos del 30% de los pacientes se asocian nódulos (predominan múltiples y no funcionantes); más adelante de verá la asociación con nódulos hiperfuncionantes (Síndrome de Marine – Lenhart).

Exoftalmopatía: ostensible en alrededor del 25% de los pacientes con Enfermedad de G-Basedow, aunque se puede hallar engrosamiento de los músculos extraoculares en más del 70%. La retracción palpebral, protrusión ocular, disfunción de los músculos extraoculares y dolor orbitario son las manifestaciones más frecuentes. (Ver capítulo *Orbitopatía*).

Mixedema pretibial: en nuestro medio es poco frecuente; otros autores lo encuentran hasta en el 40% de los enfermos. Afecta generalmente la cara anterior de la pierna, y a veces se extiende hasta el dorso del pie. Se ve y palpa una zona localizada de piel (placa), de tamaño variable, engrosada, con grandes poros y pelos, de coloración rosada o violácea, que recuerda la piel de naranja o de cerdo. Siempre coexiste con la exoftalmía endócrina, lo que hace suponer similar etiopatogenia. Tiende a atenuarse con la mejoría del hipertiroidismo.

Acropaquias: aparecen en menos del 1% de los enfermos. Se observa un engrosamiento distal de los dedos, debido a neoformación ósea subperiostal. Es similar a la que aparece en algunas bronquitis crónicas.

Formas clínicas especiales

Enfermedad de Graves - Basedow neonatal

Se debe al pasaje de TSAb maternos a través de la placenta.

Ver capítulo *Patología Tiroidea en la Infancia*.

Enfermedad de Graves - Basedow en el anciano

Es frecuente la presentación con manifestaciones sutiles; astenia,

apatía, anorexia, y pérdida de peso, con bocio pequeño y sin exoftalmía (“Hipertiroidismo Apático”); sin embargo, el debut puede expresarse con gran taquicardia o fibrilación auricular, insuficiencia cardíaca congestiva, insuficiencia coronaria aguda. La insuficiencia cardíaca es inexplicable y resistente al tratamiento habitual. Muchas veces los bocios son penetrantes en mediastino (lo que dificulta su detección), y suelen asociarse nódulos.

Para algunos autores, el tratamiento aconsejado es la ablación con radioiodo. La alternativa son las drogas antitiroideas (tener en cuenta que los ancianos son más frágiles ante granulocitopenias); por contrapartida, suelen ser suficientes dosis menores que las usuales, y –no habiendo intolerancias– se pueden utilizar por largos períodos.

Se describe con más detalle en el capítulo *Trastornos Tiroideos en el Paciente Añoso*.

Diagnóstico

En la mayoría de los casos la clínica lo facilita; en otros no es tan claro; siempre se debe confirmar por exámenes complementarios. Los procedimientos más utilizados actualmente son determinaciones hormonales (T_3 , T_4 , TSH) y de Ac (TSAb, TRAb) séricos.

Las determinaciones de TSH ultrasensible y T_4 séricas son suficientes para el diagnóstico en más del 90% de los casos; los hipertiroidismos a T_3 sólo representan menos que el 10%. Debe tenerse en cuenta que existen procesos capaces de aumentar la concentración plasmática de la globulina transportadora (TBG), y por ende, incrementar los valores de las hormonas totales circulantes (uso de anticonceptivos hormonales, embarazo, otros hiperestrogenismos); estos inconvenientes se evitan al determinar la concentración de hormonas libres (T_4 libre, T_3 libre). En casos dudosos puede recurrirse a la prueba de estimulación de TSH con TRH -prueba de TRH-TSH- (en los hipertiroideos no hay incremento de TSH, mostrando una curva prácticamente “plana”). La prueba de supresión con T_3 (de Werner) se utiliza ante dudas, o cuando se carece de determinaciones hormonales. La valoración de TRAb es de gran utilidad diagnóstica (aproximadamente 97% sensibilidad y 98 – 99% especificidad;

aunque no distingue si se trata de Ac estimulantes o bloqueadores, es de utilidad). Las determinaciones específicas de Ac estimulantes (TSAbs) son poco accesibles. Tratándose de una enfermedad autoinmune tiroidea, debe tenerse en cuenta que también están elevados los Ac anti TPO (en más del 90% de los casos) y anti Tiroglobulina (en más del 50%).

La Ecografía muestra agrandamiento e hipoecogenicidad difusos de la glándula. El estudio Doppler tiroideo muestra hiperflujo difuso (en los nódulos hiperfuncionantes, los signos mencionados son intranodulares). Además, permite evaluar la velocidad del flujo de las arterias tiroideas y sus picos sistólicos; en la Enfermedad de Graves-Basedow no tratada éstos están significativamente incrementados, y en otras tirotoxicosis (tiroiditis, o asociada a Amiodarona) están reducidos. El estudio con Doppler y mediciones de velocidades de flujo es de gran utilidad cuando no es posible el diagnóstico con radioisótopos (como en embarazo o lactancia, o Iod-Basedow).

La Captación y el Centelleograma tiroideos con Radioiodo (I^{131} o I^{123}) son de ayuda en diagnósticos diferenciales: en Enf de Graves-Basedow la captación es muy elevada (usualmente se mide a las 24 y 48 horas de la administración; en E de Graves-Basedow es ya elevada a las 2 a 6 horas), y el radioisótopo se distribuye uniformemente en la glándula (a diferencia con nódulos hiperfuncionantes, en los que la captación también es elevada, pero el material radiactivo se concentra en los nódulos, siendo escaso en el parénquima sano adyacente; en tirotoxicosis por destrucción del parénquima -fases tóxicas de tiroiditis-, ambos parámetros son escasos o nulos).

Otros estudios, como TAC, RMN o PET-CT no se utilizan para este diagnóstico.

Diagnóstico diferencial

Debe establecerse con estados de ansiedad, feocromocitoma, diabetes, cirrosis, enfermedades mieloproliferativas, tratamientos con interferón, miopatías, insuficiencia cardíaca; considerar anticoncepción hormonal, embarazo, trastornos de la alimentación, tirotoxicosis facticia, nódulo/s hiperfuncionante/s, fases tirotóxicas de tiroiditis.

Tratamiento

Se dispone de tres recursos avalados por la experiencia:

a. Medicamentoso

b. Quirúrgico

c. Yodo radiactivo

Se investigan y ensayan alternativas, que serán mencionadas brevemente, ya que exceden los objetivos de este texto: **Inmunoterapia** (rituximab es la droga más usada, hay otros en ensayos); ablación por **Ultrasonido** (ultrasonido de alta frecuencia focalizado) o por **Radiofrecuencia**.

a) Tratamiento medicamentoso (tratamiento no ablativo); quizás sea el más frecuentemente indicado en nuestro medio. Sus resultados se manifiestan a corto plazo, y sus efectos indeseables y colaterales revierten con la reducción o suspensión de la dosis. Es eficaz, aunque un elevado porcentaje de enfermos requiere otros procedimientos (ablación). Se lo indica en individuos jóvenes, con bocio pequeño (grados I y II -sólo palpables, o visibles sólo con el cuello extendido-) y de corta evolución; también, siempre, en el preoperatorio. Otras indicaciones son hipertiroidismos durante la gestación, recidivas, o contraindicación de la cirugía. Se lo aconseja como primera terapéutica, aunque se haya decidido la ablación quirúrgica o con radioyodo (para disminuir la producción de hormonas tiroideas, como profilaxis de la Crisis Hipertiroidea). Por otro lado, al normalizar el estado hormonal tiroideo, contribuyen al control de la orbitopatía distiroidea.

Si se aplica como único tratamiento y con resultados satisfactorios, el paciente debe ser controlado periódicamente durante toda su vida, a la pesquisa de la instalación de hipotiroidismo secuelar a la enfermedad primaria, y/o para detectar recidivas; tratándose de una mujer en edad fértil, debe también ser advertida respecto a la consulta especializada preconcepcional o precoz luego de la concepción (no esperar más que el primer retraso menstrual).

Se utilizan distintas sustancias:

-Tiocarbamidas: son las drogas de elección, específicamente antitiroideas. Sus mecanismos de acción son: inhibición de la peroxidasa, impiden la ligadura orgánica del yodo, y el acoplamiento de MIT y DIT; a dosis elevadas, impiden la formación de DIT. En nuestro país se dispone solamente de Metilmercaptoimidazol (metimazol, MMI); otras (no las hay en Argentina) son Carbimazol (CMZ), precursor inactivo de Metimazol; requiere metabolismo hepático, y Propiltiouracilo (PTU); éste último, además, reduce la conversión de T_4 a T_3 .

Los efectos secundarios de las tiocarbamidas son agranulocitosis, leucopenia, exantemas, artralgias y mialgias, trombocitopenia, hepatitis, adenomegalias, hipertrofia glandular salival; suelen presentarse en menos que 13% de pacientes, y en los primeros 3 meses de tratamiento.

Son más frecuentes en niños y jóvenes.

Las agranulocitosis o granulocitopenias (menos del 1% de pacientes, más en mayores), la pancitopenia, las vasculitis, poliartritis y la hepatotoxicidad revisten gravedad extrema. Aunque son infrecuentes, deben pesquisarse durante el tratamiento.

Es necesario realizar hemograma completo y hepatograma antes de iniciar estos tratamientos.

Habitualmente, el tratamiento se inicia con una dosis media de 20 a 30 mg de MMI, dividido en tomas cada 6 a 8 horas -hay otros esquemas de administración. A los 20 días se efectúa un hemograma (para detectar agranulocitosis; su utilidad es discutida), y a los 30 a 45 días se evalúa al paciente; según la respuesta obtenida, se mantiene o aumenta la dosis. La evaluación debe incluir determinaciones de T_3 y T_4 , y hepatograma; la TSH no es un parámetro confiable en estos controles iniciales, pues se mantiene inhibida por tiempo prolongado, a pesar de la normalización de las hormonas circulantes. Según la reducción de hormonas tiroideas circulantes, se disminuye la dosis; en esta etapa del tratamiento retoma valor la medición de

TSH, complementando las determinaciones de T_4 y T_3 (ahora el objetivo será mantener T_4 , T_3 y TSH en parámetros normales).

Tratamiento médico		
	<i>inicial</i>	<i>mantenimiento</i>
Metilmercaptoimidazol (metimazol, MMI)	20 a 30 mg/d	10 a 20 mg/d
Propiltiouracilo (PTU)	200 a 400 mg/d	150 a 300 mg/d
Propranolol	20 a 40 mg c/ 8 h	-----

Es indispensable informar al paciente los signos de alarma de agranulocitosis, y las medidas a tomar: el cuadro típico es la aparición de faringoamigdalitis de progresión muy rápida, a veces con sólo fiebre moderada. Debe realizar con urgencia un recuento leucocitario. Si se comprueba leucocitosis, el proceso es puramente infeccioso, y será tratado convenientemente, manteniéndose la administración del antitiroideo; si se informa leucopenia severa, además del tratamiento antibiótico enérgico, se debe suspender inmediatamente la tiamida en uso. Es aconsejable la consulta con hematólogo para un mejor tratamiento. Se recomienda no ensayar un nuevo tratamiento con Metimazol o similares.

Asimismo, indicar la consulta inmediata ante cuadros de coluria, hipo – acolia, dolor abdominal, artralgias.

Las reacciones cutáneas de tipo exantémicas habitualmente no exigen suspensión del tratamiento, y revierten en días; puede ensayarse reducción de la dosis; son de utilidad los antihistamínicos

Por lo general, las reacciones adversas a las tiamidas se producen en los primeros tres meses de uso; las formas severas

(agranulocitosis, hepatotoxicidad, vasculitis) se presentan en menos del 0,4% de los pacientes en tratamiento.

Alcanzado el eutiroidismo (habitualmente dentro de los 3 a 4 meses de tratamiento), se reduce progresivamente la dosis al mínimo necesario para mantener el efecto (y las tomas serán cada 12 ó 24 horas). El tratamiento dura entre 12 y 24 meses; siendo bien tolerado, se sugiere suspenderlo a más de 6 meses de remisión –mejor aún después de 12 meses-; la tendencia actual es prolongarlo por mucho más tiempo en niños y adolescentes (y se investiga también en adultos y añosos) si los resultados son satisfactorios –remisiones mantenidas durante años, utilizando dosis de 2,5 a 5 mg diarios de MMI). Durante el mismo debe controlarse periódicamente al enfermo; concluido el tratamiento, será anualmente, y durante toda la vida. Cuando no se obtiene una respuesta satisfactoria, debe sospecharse que el enfermo no guarda el reposo indispensable, o que no cumple correctamente las indicaciones. Las drogas antitiroideas tienen efecto bociógeno (aumentan el tamaño glandular).

Un esquema alternativo de uso de tionamidas es asociarlas con L-tiroxina (esquema de “bloqueo y reemplazo”): desde el inicio, indicar 30 mg de MMI + L-tiroxina en cantidad adecuada (aproximadamente 1,4 mcg/Kg) diarios; adecuar las dosis de T_4 según controles clínicos y de laboratorio. De este modo se aseguraría el evitar el hipotiroidismo. Se bien ha habido informes favorables, no se ha logrado reproducirlos de modo de tornar recomendable el esquema. Hay mejor y más amplia experiencia asociando L-tiroxina una vez que las reducciones de dosis de MMI han llevado a tomas de 5 – 10 mg diarios e igualmente inducen hipotiroidismo. Se incorpora la hormona, en dosis crecientes y bajo controles de laboratorio cada 30 a 40 días, hasta lograr el eutiroidismo; entonces se mantiene la asociación hasta completar el período planificado de remisión bajo tratamiento, y se retiran entonces paulatinamente ambos medicamentos.

Con drogas antitiroideas, un 30 a 60% de pacientes presenta remisión definitiva. Algunos factores que predispondrían a las recaídas son: sexo masculino, edad menor de 40 años, enfermedad de larga evolución y/o recurrencias previas, tabaquismo, bocio voluminoso, orbitopatía asociada,

predominio de T_3 respecto a T_4 , persistencia de altos títulos de TRAb, y la suspensión del tratamiento antitiroideo. Las recidivas suelen presentarse en los primeros meses de la suspensión, pero pueden producirse varios años después. Se recomienda evaluar TRAb antes de suspender el tratamiento; si permanecen elevados debe considerarse alta posibilidad de recaída, y plantear al paciente las alternativas de prolongar el esquema por otros 12 meses (si no hay intolerancias), o interrumpir, quedando a la expectativa de: si se produce la recaída, ablacionar o repetir el esquema inicial con drogas antitiroideas.

-Iodo: actúa impidiendo la liberación de hormonas, e inhibiendo -por poco tiempo- la síntesis; también, disminuye la vascularización de la glándula. Se indica exclusivamente para el preoperatorio inmediato (10 a 15 días previos) de la cirugía tiroidea, y para el tratamiento de la crisis hipertiroidea (“tormenta tirotóxica”). La inhibición de la síntesis hormonal dura poco tiempo, y, si se prolonga la administración, se presenta el fenómeno de “escape” al efecto Wolff – Chaikoff. Se utiliza solución yodo yodurada 1% (Lugol débil).

-Bloqueantes beta adrenérgicos: su efecto es sintomático, bloqueando la acción catecolamínica de las hormonas tiroideas (temblor, palpitaciones), pero no influiría en el curso de la enfermedad. Además, inhibirían el pasaje de T_4 a T_3 (en particular, propranolol, en dosis altas). La conducta recomendada es utilizarlos cuando la taquicardia es sintomática (no en forma sistemática), y hasta que las drogas antitiroideas muestren eficacia; también en individuos de edad avanzada y en todos aquellos con enfermedades cardiovasculares. Para el propranolol, las dosis habituales son 20 a 40 mg cada 6 a 8 horas (los autores han obtenido resultados satisfactorios con cantidades menores). Pueden utilizarse otros, como atenolol (50 a 100 mg/día) o bisoprolol. En asmáticos, siendo indispensable utilizarlos, puede recurrirse a bloqueadores con mayor selectividad por receptores β_1 (atenolol, metoprolol), extremando los controles pertinentes.

Como alternativa, se cuenta con bloqueadores de los canales de calcio, como verapamilo y diltiazem, que han mostrado eficacia.

b) Tratamiento con I^{131} : (ablativo); su indicación es frecuente. Se recurre a

él ante bocios de tamaño moderado, particularmente en pacientes de más de 35 años de edad; igualmente si fracasan los tratamientos médicos o quirúrgicos o hay dificultad para realizarlos. Actualmente su uso se extiende a jóvenes, por lo común mayores de 15 años de edad. Puede también utilizarse en grandes bocios, (excepcionalmente los retroesternales), particularmente cuando hay riesgos quirúrgicos incrementados, dificultad para el acceso operatorio a la glándula, u otros inconvenientes, pero las manifestaciones compresivas aerodigestivas y/o circulatorias exigen reducción del volumen. En una encuesta reciente de la American Thyroid Association (y encuestas europea y asiática), dos tercios de los especialistas en tiroides se inclinan por el tratamiento radiante una vez establecido firmemente el diagnóstico de enfermedad de Graves Basedow).

Previamente a la administración del tratamiento deben informarse al paciente los riesgos para con los convivientes, y las medidas de seguridad. También deben considerarse las posibilidades de cumplimiento de tales normas, por el enfermo y su entorno. Sin prescribir una dieta hipoiódica estricta, conviene sugerir reducir los complementos dietarios ricos en iodo la semana anterior a la toma del radioisótopo.

Se administra por vía oral. Las dosis usuales para un adulto varían entre 10 y 15 mCi (370 a 555 MBq). La dosis a administrar varía según se trate de regiones iodosuficientes o con carencia (en este caso, deben ser mayores). En los primeros días pueden presentarse dolor y moderada tumefacción tiroideos, quizás sialoadenitis; desaparecen en breve. Ya a las 6 semanas de la toma suele observarse remisión de la sintomatología, y el máximo efecto sobre la enfermedad se presenta entre 6 y 12 meses después en 50 a 90% de pacientes (puede demorar aún más tiempo).

Cuando se aplica a niños (se prefieren otros recursos), se deben utilizar dosis mayores (± 15 mCi), que aseguren que no habrá tejido tiroideo residual (que con el tiempo pueda sufrir trastornos relacionados con radiaciones ionizantes).

Se considera que la terapéutica de la Enfermedad de G-Basedow con

radioiodo presenta la mejor relación costo – beneficio.

Debe tenerse en cuenta que este tratamiento puede descompensar orbitopatías distiroideas preexistentes y/o permitir su inicio; en el primer caso, es aconsejable la consulta con oftalmólogo para una más adecuada evaluación y consejo respecto a la oportunidad del uso del radioisótopo y eventual tratamiento asociado. No se ha encontrado mayor incidencia de carcinomas tiroideos, ni procesos malignos en otras localizaciones donde también se concentra el Iodo (glándulas salivales, estómago, bronquios); tampoco se ha comprobado alteración genética en la descendencia (habiendo cumplido el período de seis meses de anticoncepción post dosis de radioiodo). Se ha asociado el uso de Yodo radiactivo con una mayor incidencia de leucemia que la población general, sin embargo el riesgo absoluto es extremadamente bajo. Lo anterior explica que, en la actualidad, la mayoría de las indicaciones prescriban dosis fijas de I^{131} , y excepcionalmente se las determine por cálculos dosimétricos.

Es indispensable confirmar –inmediatamente antes de la administración de radioiodo- la ausencia de embarazo, y deben recomendarse a la paciente medidas anticonceptivas seguras, previamente y por 6 meses después (tanto a mujeres como a varones) de la toma. Igualmente, debe interrumpirse la lactancia por parte de la madre que recibe el tratamiento, y no reanudarla luego. Es necesario advertir a mujeres en edad de concebir que pregestacionalmente o precozmente durante el embarazo deben ser controladas (eventuales hipo o hipertiroidismo, o incremento de TRAb que podrían actuar sobre la tiroides fetal / neonatal).

Si bien el ideal es suprimir la hiperfunción sin provocar hipotiroidismo, los esquemas actuales de tratamiento conducen –frecuentemente- al hipotiroidismo (5 a 50% de pacientes en el primer año post dosis, y como resultado final en 80 a 90% de los pacientes); no se lo considera terminantemente un efecto adverso (no olvidar que la evolución natural de la enfermedad de Graves también conduce a la hipofunción); las dosis “bajas” tienen alto riesgo de persistencia/recurrencia, y, sin embargo, también muestran tendencia al hipotiroidismo tardío. Es necesario tener en cuenta que a pocos días de la

administración del radioiodo puede presentarse una exacerbación –transitoria- de la toxicosis por la liberación de hormonas almacenadas debido al efecto citotóxico del tratamiento. Esto último debe preverse al tratar a paciente añosos y/o con cardiopatías que podría descompensarse; en tales casos, la toma de anti-tiroideos previa al radioiodo prevendría estas tirotoxicosis iatrogénicas (suspenderlos 3 días antes, reiniciarlos 3 a 5 días después, por corto tiempo).

En todos los casos es necesario indicar reposo psicofísico relativo, la internación sólo se requiere en casos complicados con otras afecciones, que son excepcionales.

A las seis semanas del tratamiento deben iniciarse controles periódicos del estado hormonal (TSH, T_4 y T_3), para detectar la instalación del hipotiroidismo y la conveniencia de complemento o reemplazo con L-tiroxina, o eventual persistencia.

Pueden presentarse persistencias (no se reconoce significativa mejoría clínica ni de laboratorio a los tres meses de la administración del tratamiento); también se han visto recidivas, luego de varios meses o años de remisión.

Cuando se decide utilizar radioiodo y existe orbitopatía, y ésta se halla en actividad, la asociación de corticoides previene la exacerbación de esta última (prednisona 0,2 – 0,3 (hasta 0,5) mg/Kg/día, desde un día antes del I^{131} y durante 6 a 8 semanas).

En el Instituto de Patología de la Tiroides (IPT), el 38% de enfermos tratados por bocio difuso hipertiroideo recibió tratamiento médico, el 23% quirúrgico y el 39% con I^{131} .

c) Tratamiento quirúrgico: (ablatoivo); actualmente es el recurso menos utilizado (aunque el más efectivo). Se indica en bocios voluminosos, ante compromiso traqueal, o si fracasa (o es imposible cumplir) el tratamiento medicamentoso; también, si se sospecha una neoplasia asociada (ante la presencia de nódulo tiroideo único o múltiple, palpable o mayor de 1 cm se recomienda citología por punción aspirativa con aguja fina), y según las preferencias del paciente.

Es necesario –previamente- normalizar la función tiroidea con MMI, y la preparación preoperatoria inmediata con

Iodo -solución de Lugol 1%-; en casos excepcionales, como intolerancias medicamentosas o aplasia medular por MMI, pueden utilizarse bloqueantes beta más Ioduro de potasio y glucocorticoides en el preoperatorio). También se aconseja el aporte de Calcio y Vitamina D o Calcitriol desde días antes de la tiroidectomía, continuando durante dos a tres semanas después, con el objetivo de evitar hipoparatiroidismo postoperatorio inmediato.

Actualmente se recomienda tiroidectomía total o casi total, dadas las frecuentes recidivas o persistencias subsiguientes a cirugías en menos (y con –prácticamente- el mismo índice de complicaciones operatorias si es realizada por cirujanos experimentados); el hipotiroidismo secular no se considera una complicación –sino una consecuencia prevista e ineludible- de la ablación quirúrgica. Hasta hace pocos años, en cambio, se realizaban tiroidectomías subtotales.

BOCIO NODULAR TÓXICO, o ENFERMEDAD DE PLUMMER

Se trata de un nódulo tiroideo único -rara vez dos-, con autonomía funcional, que produce tal exceso de hormonas tiroideas que suprime la actividad del parénquima glandular y la secreción de TSH, y es causal del síndrome hipertiroideo. Es centelleográficamente hipercaptante (“caliente”) al 131 .

Epidemiología

La edad de presentación (entre los 40 y 50 años) es mayor que la típica de la Enfermedad de G – Basedow, y menor que la propia del bocio multinodular tóxico, y con una relación varón / mujer de 1 / 5,8. Juntamente con el Bocio Multinodular Tóxico son responsables de aproximadamente 50% de los hipertiroidismos en poblaciones iododeficientes.

Fisiopatología

Se debería a mutaciones genéticas con activación de Receptores de TSH que llevarían a la producción hormonal independiente de la acción de TSH.

El nódulo crece lentamente, transitando las siguientes etapas: nódulo hiperfuncionante que no suprime el parénquima vecino; luego supresión parcial, más tarde total de TSH, y por último, provoca hipertiroidismo clínico. Hay una correlación entre el tamaño del nódulo y la producción hormonal (en general, los menores de 3 cm de diámetro no producen hipertiroidismo). Los nódulos pueden complicarse con hemorragia y transformarse en nódulos no captantes (“fríos”).

Clínica

El síndrome hipertiroideo es el habitual, el bocio es nodular y faltan las manifestaciones propias de la E. de G-Basedow (oftalmía, mixedema, acropaquias). Las manifestaciones cardiovasculares son más notables, en particular la fibrilación auricular, lo que se atribuye a la mayor edad de estos enfermos.

Diagnóstico

La ecografía confirma la nodularidad; es indispensable el centelleograma con I^{131} o Tc^{99m} ; muestra que el mismo es “caliente”, y evidencia la inhibición del resto glandular, cuando la hay. En ocasiones, la concentración sérica de T_4 es normal, con T_3 elevada (tirotoxicosis por T_3). Es posible que sólo exista una hiperfunción moderada, que suple –e inhibe– la secreción fisiológica, aunque sin exceder los requerimientos normales. Lo más probable es que, con el tiempo, la hiperfunción se acentúe y el cuadro sea manifiesto. La prueba de TRH-TSH es negativa.

Tratamiento

Si hay supresión glandular, o el nódulo mide más de 3 cm de diámetro, o provoca hipertiroidismo, debe recurrirse a tratamiento ablativo (radioiodo o

cirugía). Si no se cumplen estas condiciones, la conducta está en discusión. Si se utiliza I^{131} es posible que haya luego una mejor recuperación funcional por parte del parénquima glandular (dado que habría captado escasamente el radioiodo, por hallarse inhibido por la hiperfunción del nódulo) que la que se produce en Enfermedad de G-Basedow. Son necesarias dosis mayores que las usuales para Enfermedad de G-Basedow; habitualmente, 10 a 20 mCi. Las drogas antitiroideas son poco eficaces, siendo necesarias dosis elevadas; no se produce remisiones duraderas. Son necesarias en la preparación preoperatoria, y pueden utilizarse, a largo plazo, cuando los procedimientos ablativos no son factibles o el paciente los rechaza.

En adenomas tóxicos (nódulo único) se aceptan resecciones de menor amplitud (lobectomía, lobectomía + resección subtotal del lóbulo opuesto).

Se ha ensayado el tratamiento con inyecciones intranodulares de etanol y la termoablación con láser, radiofrecuencia, o ultrasonido focalizado de alta intensidad –HIFU-, con resultados satisfactorios (para radiofrecuencia, más de 80% de curaciones, con reducción del volumen nodular y conservación de la función del parénquima vecino).

En el IPT se trataron pacientes con bocio uninodular hipertiroideo: 23% con tratamiento médico, 42% con cirugía y 35% con I^{131} .

BOCIO MULTINODULAR TÓXICO

Epidemiología

Enfermos de edad avanzada, más frecuente en mujeres.

Fisiopatología

El bocio existe de larga data, y por lo general es voluminoso. Se conocen dos variantes: en una, los nódulos son afuncionantes, y el parénquima internodular es el hiperfuncionante: se trata de una enfermedad de G-Basedow agregada a un bocio multinodular preexistente (“**bocio basedowificado**”);

en la otra variante, los nódulos son los hiperfuncionantes, con parénquima suprimido (similar a la E. de Plummer); en ocasiones son sólo zonas de hiperfunción, no verdaderos adenomas).

Clínica

Las manifestaciones son las ya conocidas; se destacan las cardiovasculares, por la edad de los enfermos. Sin embargo –y en relación con la edad- pueden presentarse formas apatéticas, con escasa expresión clínica.

Diagnóstico

La centelleografía diferencia las dos variantes; la captación de I^{131} y las concentraciones de T_3 y T_4 están en los límites máximos normales o los superan, y TSH es subnormal; el centelleograma con I^{131} o Tc^{99m} muestra la concentración del radiotrazador en los nódulos. Es posible que la hiperfunción sea moderada, satisfaciendo los requerimientos -sin excederlos- pero inhibiendo la secreción fisiológica. Habitualmente, con el tiempo, la hiperfunción se acentúa y el cuadro se torna manifiesto.

Tratamiento

La ablación es de elección; se prefiere la cirugía (tiroidectomía total), salvo contraindicaciones. Es factible reducir la hiperfunción y el volumen de los nódulos utilizando radioyodo, también en dosis superiores a las usadas en E de G-Basedow. Las drogas antitiroideas son poco eficaces, siendo necesarias dosis elevadas; no se producen remisiones duraderas; pueden utilizarse, a largo plazo, cuando los procedimientos ablativos no son factibles o son rechazados por el paciente, o la expectativa de vida es breve.

Puede considerarse la inyección intranodular de etanol, o la ablación con laser o radiofrecuencia, o HIFU, en circunstancias especiales; tratándose de multinodularidad, serán necesarias repetidas sesiones (lo que limita la aceptación de estos procedimientos).

En el IPT, de 181 pacientes con bocio multinodular hipertiroideo, 17%

recibieron tratamiento médico, 65% cirugía y 18% se trataron con I¹³¹.

SINDROME de MARINE – LENHART

Se trata de la asociación de Bocio Difuso Hiperfuncionante (E de G Basedow) con Nódulos funcionantes; por la primera, pueden asociarse orbitopatía y otras manifestaciones (sin embargo, no están claramente establecidos los criterios diagnósticos). Se informa que en aproximadamente 35% (y hasta poco más de 50%) de casos de Enfermedad de G-Basedow se asocian nódulos, y que en 0,8 a 4,1 % se trata de adenomas funcionantes. Por lo general se presenta en personas mayores de 50 años, aunque se lo ha descrito en jóvenes. Existe hipertiroidismo con TSH suprimida y autoinmidad antitiroidea (incluyendo TRAb) y se investiga una alteración genética de los receptores de TSH (en el tejido nodular); la imagen centelleográfica con I¹³¹ revela hipercaptación difusa y en los nódulos (con el auxilio de pruebas de supresión tiroidea administrando HT -test de Werner- se reduce parcialmente la captación del parénquima hiperfuncionante, tornando más evidente la elevada concentración del radiotrazador en el/los nódulo/s). Los nódulos son generalmente benignos, aunque se han informado carcinomas. Por ello, se aconseja normalizar el estado hormonal con tratamiento medicamentoso, para luego realizar tiroidectomía total.

BOCIO HIPERTIROIDEO INDUCIDO POR YODO (JOD-BASEDOW)

Aparece en bocios nodulares o difusos de larga data, que presentan autonomía respecto a TSH, y que se exponen a altas dosis de Iodo. Se lo ha observado con frecuencia en zonas carentes de Yodo, luego de instaurarse la profilaxis (como sucedió en nuestra región); sin embargo, la aparición de este cuadro no invalida la utilidad de la profilaxis. También se presenta en enfermos que reciben Amiodarona (por su alto contenido de Iodo) (ver capítulo *Amiodarona y Tiroides*).

TUMORES

El adenoma folicular, el carcinoma folicular (especialmente sus metástasis) y el estruma ovárico, pueden producir hormonas tiroideas en exceso, lo que depende -especialmente- de la cantidad de masa tumoral, y así inducir el hipertiroidismo. En el embarazo molar, y en tumores trofoblásticos -de ambos sexos- el exceso de gonadotrofina coriónica provoca hipertiroidismo; las hormonas tiroideas y hGC están elevadas -con TSH reducida-, y la respuesta a la prueba de TRH es nula. Por el contrario, los adenomas hipofisarios productores de TSH inducen hipertiroidismo secundario, en el que las hormonas tiroideas están elevadas, pero también TSH (sospechar esta etiología cuando se asocia a imagen tumoral en estudio por imágenes de cerebro/hipófisis).

El tratamiento es el propio de la enfermedad primaria; pueden usarse drogas antitiroideas y bloqueadores adrenérgicos hasta encarar la terapia definitiva.

TIROTOXICOSIS FACTICIA

Se debe a la ingestión, a sabiendas o no del enfermo, de hormonas tiroideas en cantidades excesivas. Si la ingestión es intencional (y ocultada), el diagnóstico es muchas veces dificultoso por la negación del enfermo. Se presenta hipertiroidismo con atrofia glandular; la captación de I^{131} está muy disminuida, pero aumenta por estimulación de la TSH (administración de *rhTSH*). Las hormonas tiroideas están elevadas, la concentración sérica de TSH está suprimida y la de tiroglobulina es normal o baja. El tratamiento exige interrumpir la ingestión de hormonas tiroideas; se complementa con bloqueadores beta adrenérgicos; la colestiramina es de ayuda, al ligarse a las hormonas tiroideas en la luz intestinal, inhibiendo su absorción; en casos extremos, puede recurrirse a la plasmaferesis.

TIROIDITIS

Se observan cuadros de hipertiroidismo transitorio y poco manifiesto en las Tiroiditis de De Quervain, subaguda indolora, post parto y de Hashimoto. Habitualmente, son de moderada intensidad y autolimitadas, y no requieren tratamiento; siendo muy sintomáticas, pueden utilizarse bloqueadores beta adrenérgicos; si se asocia dolor, utilizar AINEs o, excepcionalmente, glucocorticoides. Tratándose de episodios tirotóxicos relacionados con tiroiditis autoinmunes, es de esperar que posteriormente se instale hipofunción.

Habrá elevación de T_3 y T_4 , (respetando las proporciones fisiológicas, elevación de $T_4 > T_3$) y TSH suprimida; la de Tiroglobulina plasmática estará elevada. La captación de I^{131} o Tc^{99m} será escasa o nula, y el centelleograma correspondiente no mostrará la glándula.

TIROTOXICOSIS ASOCIADA A DROGAS

Otros apartados hacen referencia a trastornos tiroideos asociados al uso de distintos medicamentos. Aquí se hará mención a los cuadros relacionados con algunos inmunomoduladores y oncológicos.

-Interferon- α e Interleuquina-2: el riesgo de desarrollar tirotoxicosis es mayor si preexiste inmunidad antitiroidea, pero puede presentarse igualmente sin ella. En su mayoría participan de procesos de tiroiditis.

-Inhibidores de Tirosin kinasa: sunitinib, sorafenib y nilotinib se han asociado a cuadros tirotóxicos relacionados con tiroiditis destructivas.

En estos casos, el tratamiento es el correspondiente al cuadro de tirotoxicosis, con los controles habituales.

LECTURAS SUGERIDAS

- Anu Bhalla Davis, Orlander PR, Asra Kermani. 2008. Goiter, Toxic Nodular. (<http://www.eMedicine.org>)
- Azizi F, Amouzegar A, Tohidi M, Hedayati M et al. 2019. Increased remission rates after long-term methimazole therapy in patients with Graves' disease: Results of a randomized clinical trial Thyroid (on line) DOI: 10.1089/thy.2019.0180
- Blick C, Jialal I. Thyrotoxicosis. [Updated 2019 Jun 18]. In: StatPearls [Internet]. Treasure Island (FL): StatPearls Publishing; 2019 Jan-. Available from: <https://europepmc.org/books/NBK482216;jsessionid=DD654D6B6DB3DC2CA565A7A070C3AAB9>
- Burman KD, 2010. Hyperthyroidism: what is new regarding treatment and the use of antithyroid agents?. (<http://www.medscape.com>).
- Castillo Y, Bell-Viguri M, Díaz J, Troncoso A; 2001. Hipertiroidismo: etiología, diagnóstico y tratamiento. Rev Med Dom 62 (1): 52 – 58.
- Cooper DS, Ridgway EC. Clinical Management of Patients with Hypertiroidism. Med Clin N - Am, 1985 (69): 953 – 973.
- De Groot LJ. 2015. Grave's Disease and the Manifestations of Thyrotoxicosis. Thyroid Disease Manager. Disponible en: <https://www.thyroidmanager.org/>
- De Groot LJ, Vitti, P. 2016. Diagnosis and Treatment of Grave's Disease. Thyroid Disease Manager. Disponible en: <https://www.thyroidmanager.org/>
- De Leo S, Lee SY, Braverman LE. 2016. Hyperthyroidism. Lancet 388 (10047): 906-918. Disponible en: <https://www.ncbi.nlm.nih.gov/pmc/articles/PMC5014602/>
- Gauna A, Fadel A A, Gutiérrez S, Novelli JL, et al. 2013. Guia Práctica de la FASEN - Tratamiento del hipertiroidismo por Enfermedad de Graves en pacientes adultos no embarazadas. Rev Argent Endocrinol Metab 50:107-126. Disponible en: <http://107-126-endo-2-1a.pdf>
- Gomez-Romero P, Alarcón-Sotelo A, Avecillas-Segovia AM. 2020. El tratamiento con antitiroideos a largo plazo en la Enfermedad de Graves ¿es una opción terapéutica?. Rev Argent Endocrinol Metab 57 (4): 75-81. Disponible en: Volumen 57 #4 | Año 2020: RAEM

- Ingbar SH. The Thyroid Gland. En Williams Textbook of Endocrinology, 7^a ed, Panamericana, 1989,t. 2, pag. 975 – 1170.
- Filetti S, Durante C, Torlontano M, 2006. Nonsurgical Approaches to the Management of Thyroid Nodules. Nat Clin Pract Endocrinol Metab; 2 (7): 384 – 394. (<http://www.medscape.com/viewarticle/540915>).
- Herrero Ballester JV, García Gómez E, Teruel López C, Escobedo Cabedo F. Bocio. Hipo e Hipertiroidismo - Guía de Actuación Clínica en A.P. (http://entline.free.fr/ebooks_sp/043%20-%20BOCIO.pdf).
- Intenzo CM, dePapp A E, Jabbour S, Miller JL, Sung M. Kim, Capuzzi DM. 2003. Scintigraphic Manifestations of Thyrotoxicosis. RadioGraphics 23 (4): 857 – 869.
- Kahaly GJ. 2020. Management of Graves Thyroidal and Extrathyroidal Disease: An Update. J Clin Endocrinol Metab 105 (12) 1-17. doi:10.1210/clinem/dgaa646
- Kahaly GJ, L, Hegedüs L, Leenhardt L, et al. 2018 European Thyroid Association Guideline for the Management of Graves' Hyperthyroidism. Eur Thyroid J 7: 167–186. DOI: 10.1159/000490384
- Kotwal A, Stan M. 2018. Current and Future Treatments for Graves' Disease and Graves' Ophthalmopathy.Horm Metab Res 2018; 50: 871–886. DOI <https://doi.org/10.1055/a-0739-8134>
- Lane LC, Cheetham TD, Perros P, Pearce SHS. 2020. New Therapeutic Horizons for Graves' Hyperthyroidism. Endocr Rev 41 (6): 1–12. doi:10.1210/endrev/bnaa022
- Mornex R, Orgiazzi JJ. Hyperthyroidism. En The Thyroid Gland, De Vischer. N.Y. Raven Press, 1980, pag 279 – 373.
- Muller AF, Berghout A, Wiersinga WM, Kooy A, Smit JWA, Hermus ARMM, 2008. Thyroid function disorders - Guidelines of the Netherlands Association of Internal Medicine. Netherlands J Med 66 (3): 234 – 142.
- Nakamura N, Yoshimura Noh J, Itoh K, Fukata S, Miyauchi,A, Hamada N, and Working Group of the Japan Thyroid Association for the Guideline of the Treatment of Graves' Disease 2007. Comparison of Methimazole and Propylthiouracil in Patients with Hyperthyroidism Caused by Graves' Disease. J Clin Endocrinol Metab 92(6):2157–2162. (<http://www.jcem.endojournals.org>).
- Neuman D, Kuker R, Vendrame F. 2018. Marine-Lenhart Syndrome: Case Report, Diagnosis, and Management. Hindawi Case Reports in Endocrinology vol. 2018, Article ID 3268010, 4 pages Disponible en: <http://downloads.hindawi.com/journals/>

crie/2018/3268010.pdf

- Pacella CM, Bizarri G, Spiezia S, Bianchini A, Guglielmi R, Crescenzi A, Pacella S, Toscano V, Papini E, 2004. Thyroid Tissue: US Guided Percutaneous Laser Ablation. *Radiology* 232 (1): 272–280.
- Ponto KA, Zang S, Kahaly GJ. 2010. The Tale of Radioiodine and Grave's Orbitopathy. *Thyroid* 20; (7): 785 – 793.
- Reid JR, Weheler SF. 2005. Hyperthyroidism: Diagnosis and Treatment. *Am Fam Physician*; 72: 623-630. (<http://www.aafp.org/afp>)
- Ross DS, Burch HB, Cooper DS, Greenlee MC, et al. 2016. 2016 American Thyroid Association Guidelines for Diagnosis and Management of Hyperthyroidism and Other Causes of Thyrotoxicosis. *Thyroid* 26 (10): 1343-1422. DOI: 10.1089/thy.2016.0229
- Sánchez J, Lamata F, Bielsa M, Jiménez A, Val-Carreres, A, et al. 2000. Síndrome de Marine-Lenhart: Etiopatogenia, Clasificación, Clínica y Diagnóstico. *An Fac Med* 1999; 61 (2): 125 – 131.
- Sharma A. 2017. Marine-Lenhart syndrome in two adolescents, including one with thyroid cancer: a case series and review of the literature. *J Pediatr Endocrinol Metab* 30(12): 1237–1243. Disponible en: <https://doi.org/10.1515/jpem-2017-0223>
- Sharma A, Stan MN. 2019. Thyrotoxicosis: Diagnosis and Management. *Mayo Clin Proc* 94 (6):1048-1064. Disponible en: <https://doi.org/10.1016/j.mayocp.2018.10.011>
- Sharma M, Aronow WS, Patel L, Gandhi K, et al. 2011. Hyperthyroidism. *Med Sci Monit* 17(4): RA85-91. DOI: 10.12659/MSM.881705
- Spaulding SW, Lipes S H. Hyperthyroidism: causes, clinical features, and diagnosis. *Med Clin N Am* 1985 (69): 993 –995.
- Surks MI y cols. 2004. Subclinical Thyroid Disease. Scientific review and guidelines for diagnosis and management. *JAMA* 291 (2): 228-238 (<<http://www.jama.com>>).
- Weetman A. 2003. Management of thyroid disorders in primary care. *Prescriber* nº 5 (<http://www.escriber.com>).
- Weetman AP. 2000. Grave's Disease (Review article). *N Eng J Med*; 343 (17): 1236 – 1248.
- Weetman AP. 2007. Radioiodine treatment for benign thyroid diseases. *Clinical Endocrinology* 66: 757–764.

- Werner SC, Ingbar SH. El Tiroides. Barcelona, Editorial Salvat, 1^a ed, 1977, pag. 370–527.

Capítulo 10: ORBITOPATÍA TIROIDEA

I Misteli

H A Perinetti (†)

C Mir

C G Borremans

Es una manifestación de las enfermedades tiroideas autoinmunes, caracterizada por el aumento de volumen del contenido orbitario retroocular, disfunción de los músculos externos del ojo y neuropatía óptica.

Es la expresión extratiroidea más frecuente de la Enfermedad de Graves - Basedow (aproximadamente el 40% de los pacientes tienen o tendrán una orbitopatía clínica). Muchos autores prefieren denominarla Orbitopatía Tiroidea (o *Distiroidea*), ya que también se presenta en Tiroiditis de Hashimoto, hipotiroidismo primario y en eutiroideos. En casi todos los casos se pueden detectar las manifestaciones subclínicas por ultrasonido, tomografía axial computada (TAC), o resonancia magnética nuclear (RMN). Es más frecuente en mujeres (5: 1) entre los 30 y 50 años de edad; más frecuente en fumadores (no se conocen en detalle los mecanismos por lo que esto sucede; uno de los factores involucrados es la disminución de la inmunosupresión) y más severa en mayores de 50 años, y/o varones. Habitualmente es bilateral, pero con frecuencia, asimétrica; pocas veces es unilateral ($\pm 20\%$ de los casos). Por lo común la disfunción tiroidea es seguida en los siguientes 18 meses por la orbitopatía, aunque no pocas veces las manifestaciones orbitarias preceden a las tiroideas, y en ocasiones evolucionan simultáneamente. Aproximadamente dos tercios de los casos -una vez establecidos- mejoran espontáneamente; muchos se mantienen sin variantes, y los menos progresan a formas severas.

No más del 5% de las orbitopatías requieren tratamiento, y muchas menos involucran seriamente al nervio óptico (Neuropatía Óptica Distiroidea). El diagnóstico en etapas incipientes y el tratamiento oportuno de la disfunción tiroidea a la par que de la orbitopatía han mejorado la evolución y el pronóstico, y reducido la cantidad de casos graves.

No obstante lo anterior, las modificaciones en el aspecto facial de los pacientes constituye una de las afectaciones de mayor peso en la apreciación de la propia imagen y en su calidad de vida, muchas veces limitante en su desempeño social, y no pocas, causal de cuadros depresivos severos.

Etiopatogenia

No se conoce completamente. Se acepta que se trata de un proceso autoinmune, multifactorial, independiente pero superpuesto con la enfermedades autoinmune tiroideas. Se han reconocido alrededor de cien genes involucrados.

El trastorno incluye activación de las células T contra antígenos de la célula folicular tiroidea, los que luego reconocen y se unen a antígenos similares presentes en el tejido orbitario.

El Ag involucrado sería el receptor para TSH (TSH-R); los fibroblastos orbitarios expresan TSH-R y, en contraste con fibroblastos de otros tejidos, presentan una exagerada repuesta a citoquinas proinflamatorias y a otros factores de crecimiento, y pueden diferenciarse hacia miofibroblastos y adipocitos. Se ha demostrado que también participan receptores para Insulin-like Growth Factor 1 (IGF-1R), los que actuarían en integración con TSH-R – luego de su acoplamiento con las mismas Ig tiroestimulantes (Ac anti TSH-R), en los procesos patogénicos de la Orbitopatía Tiroidea. La Tiroglobulina se comporta también como otro Ag, aunque su participación en el proceso es aún menos conocida. Se han implicado otros autoantígenos, aunque la importancia de su participación no se ha establecido.

Los procesos afectan la grasa orbitaria, los músculos extrínsecos y sus tendones, el periostio orbitario, las glándulas lagrimales y la piel.

Los linfocitos T orbitarios, principalmente CD4 +, activados liberan una serie de citoquinas que estimulan la producción excesiva de glicosaminoglicanos y colágeno por parte de los fibroblastos, provocando los fenómenos inflamatorios y el edema mucinoso en el ámbito de la órbita (grasa y músculos). Las glándulas lagrimales muestran infiltrados celulares mononucleares y edema intersticial.

Está dificultado el drenaje venoso, y el engrosamiento del músculo recto superior -en especial- altera el drenaje de la vena oftálmica superior, contribuyendo al edema de la grasa retroocular, párpados y conjuntiva.

La Neuropatía Óptica Distiroidea (NOD) es el resultado de la compresión del nervio por el contenido aumentado, en particular a nivel del vértice de la órbita, donde el nervio transcurre rodeado de las inserciones de los músculos externos del ojo (Anillo Tendinoso de Zinn). Se presenta en menos del 5% de las orbitopatías, pero es una importante causa de ceguera.

Se cuenta con suficiente evidencia para establecer que el hábito de fumar tabaco favorece la aparición y la rápida evolución en desmejoría de la afectación orbitaria.

Anatomía Patológica

El aumento de volumen del contenido de la órbita se debe a la *inflamación del tejido conectivo que rodea a los músculos (perimisisio), del que está entre sus fibras (estroma), y al de la grasa orbitaria, asociados al depósito de glicosaminoglucanos; a esto se agrega la adipogénesis incrementada*. Las células musculares no son 'blanco' del proceso primario (no expresan TSH-R).

Los músculos extraoculares se encuentran aumentados de tamaño y consistencia, con intenso infiltrado intersticial de células mononucleares inflamatorias y edema; los más frecuentemente afectados son M Recto Interno y R Inferior. En etapas tardías se observa en ellos fibrosis, atrofia e infiltración grasa.

Lo mismo se observa en la grasa orbitaria, pero en menor grado.

Clínica

El 80% de los pacientes con hipertiroidismo de G - Basedow desarrollan signos oculares dentro de los 18 meses de detectada la enfermedad tiroidea (no siempre son tan predecibles; pueden aparecer antes, o años después del diagnóstico de E de G-Basedow).

El cuadro clínico está determinado por la *hiperactividad del sistema simpático*, el *aumento de volumen del contenido orbitario* por edema e infiltración de las estructuras, la *disfunción de los músculos extraoculares* y la *neuropatía óptica*.

Los síntomas de *estimulación adrenérgica* son: retracción del párpado superior, aumento consiguiente de la apertura palpebral, retraso del párpado superior al mirar hacia abajo. Estos síntomas aparecen en todo síndrome hipertiroideo y desaparecen con él, e integran, pero no constituyen la exoftalmía endócrina.

Otras manifestaciones comunes aunque no patognomónicas de orbitopatía son: aumento del brillo de la mirada, sensación de arenilla conjuntival, lagrimeo.

En la exoftalmía endócrina u orbitopatía tiroidea el proceso inflamatorio (edema y congestión vascular) provoca inyección y edema de la conjuntiva bulbar (quemosis), edema palpebral y dolor. El aumento de volumen del contenido orbitario provoca protrusión ocular (proptosis), con sensación de presión retroocular. Esto lleva a exposición de la córnea por mal cierre palpebral, con erosiones y posteriores ulceraciones corneales, que se manifiestan por dolor intenso, fotofobia y visión borrosa. El compromiso de los músculos extraoculares provoca diplopia y defecto en la convergencia (dificultad para la lectura) con o sin estrabismo.

La Neuropatía Óptica Distiroidea implica compresión del nervio óptico (tumefacción inflamatoria en el vértex orbitario) y/o estiramiento (por protrusión severa). Hay disminución de la agudeza visual, alteración de la visión de los colores, defecto pupilar aferente, alteración del campo visual y escotomas

centrales y paracentrales; se ha informado recientemente que en estas neuropatías la agudeza visual y campimetría pueden permanecer normales, así como estar ausentes otras manifestaciones propias de compresiones.

La Orbitopatía Distiroidea evoluciona espontáneamente, en las siguientes etapas: 1ª progresión (1 a 3 años de duración), 2ª estabilización, y 3ª regresión (casi siempre parcial). La fibrosis del contenido orbitario limita la regresión del cuadro. Casi siempre el compromiso es bilateral, pero frecuentemente asimétrico.

Si bien mejora al restaurar el eutiroidismo, puede evolucionar independientemente del hipertiroidismo. Puede repetirse.

Diagnóstico

Es indispensable la atención por Oftalmólogo con experiencia en enfermedades orbitarias.

El diagnóstico se funda en los síntomas y signos oculares y la asociación con disfunción tiroidea clínica o de laboratorio. La recolección de datos debe ser minuciosa para poder establecer la gravedad y evolutividad de la orbitopatía (información que será de gran utilidad para determinar el tipo de tratamiento y evaluar la respuesta al mismo).

Los recursos auxiliares del diagnóstico usuales son: a) **exoftalmometría** (medición de la protrusión del globo ocular, tomando como referencia el borde externo de la órbita); existen múltiples modelos de exoftalmómetros; el aparato de Hertel es considerado de referencia, aunque actualmente la TAC y RMN permiten mediciones muy precisas; b) **ecografía orbitaria** (excelente herramienta, que permite evaluar las dimensiones de los músculos extraoculares, sus inserciones, y estimar la masa grasa orbitaria, aunque no ofrece imágenes del ápex orbitario; el estudio Doppler agrega información respecto a congestión venosa y flujos vasculares intraorbitarios; es además de bajo costo); c) **Tomografía Axial Computada** (ofrece muy buenas imágenes del contenido y -en particular- el esqueleto orbitario, y permite estudiar las características del ápex y del nervio óptico; se recomienda para la evaluación

inicial y/o preoperatoria, pero se desaconseja la repetición de estudios dado el riesgo de daño actínico al cristalino); d) **Resonancia Magnética Nuclear** (también excelente herramienta, con imágenes minuciosas; ofrece una mejor estimación de los tejidos blandos (grasa orbitaria, músculos, nervio óptico y ápex que TAC ; aplicable en el seguimiento evolutivo; su costo –si bien elevado- no es una limitante para su utilización).

RMN y TAC son también de extrema utilidad en el diagnóstico diferencial, particularmente cuando la orbitopatía es extremadamente asimétrica, y más aún si es unilateral.

Cuando se solicitan estudios Ecográficos, TAC o RMN, debe anotarse claramente el requerimiento de mediciones de la proptosis, los diámetros de los músculos rectos y el nervio óptico, la estimación del volumen de la grasa orbitaria, y la investigación de estenosis del ápex y signos de compresión del nervio a ese nivel; por su parte, el especialista en imágenes, conociendo el motivo del pedido, debe recoger y brindar toda la información posible, para la evaluación actual y el seguimiento.

Se evalúan actualmente otros recursos, que permitirán el diagnóstico de la orbitopatía en etapas más precoces, así como la actividad de la enfermedad y previsiones en cuanto a respuesta al tratamiento. Entre éstos cuentan las imágenes (gamagrafías) con radionúclidos, como SPECT (con DTPA marcado con Tc⁹⁹, o con Ac mono o policlonales marcados con Tc⁹⁹); y PET / CT con 18-FDG, se investigan otros).

Los criterios de evaluación recomendados son:

Párpados: medida de la fisura palpebral y posición de los párpados respecto al limbo corneal (es más importante la del párpado superior).

Córnea: presencia o ausencia de exposición por mala oclusión palpebral y falla en la rotación al cerrar los ojos; queratitis o ulceraciones.

Músculos extraoculares: presencia o ausencia de visión doble binocular con

o sin prismas en los 30 grados centrales, y circunstancias en que se produce. Medida del espesor de los músculos extraoculares (métodos por imagen: ECO, TAC, RMN).

Presión intraocular: se eleva; medirla en distintas posiciones de la mirada, en especial, hacia arriba. Debe controlarse con frecuencia, pues es un indicador confiable de la presión intraorbitaria resultante del engrosamiento de su contenido (extraocular). Debe diferenciarse de glaucoma (al que puede conducir, con el tiempo).

Proptosis: medida con exoftalmómetro de Hertel; se considera normal hasta 17mm o que no exceda en 3mm los valores conocidos previos; es aceptable una diferencia de hasta 2 mm entre uno y otro lado). Recordar que los miopes altos tienen una pseudoproptosis por agrandamiento del eje axial del ojo. También puede valorarse con RMN y TAC.

Nervio óptico: agudeza visual, campo visual, y visión de colores.

Actividad clínica: a los anteriores se debe adicionar puntaje por los siguientes: dolor retrobulbar espontáneo, dolor con los movimientos oculares, eritema y edema palpebral, inyección conjuntival, quemosis, edema / eritema de carúncula. La confirmación de actividad del proceso requiere prontas medidas para su neutralización.

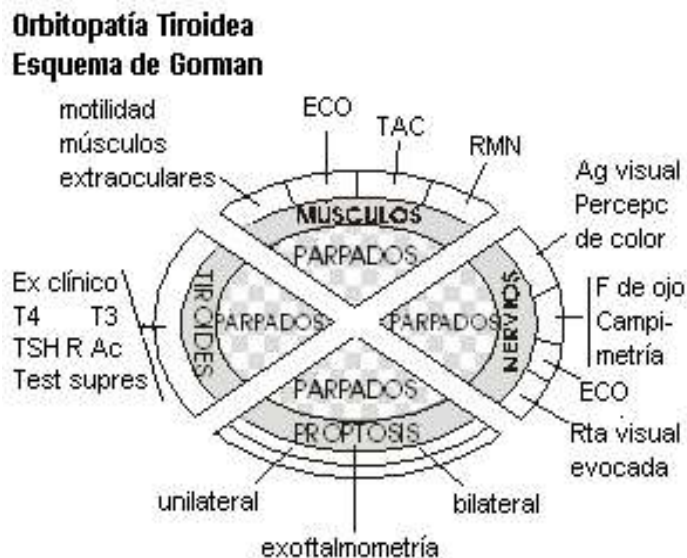
Opinión del enfermo: respecto a apariencia, agudeza visual, molestias oculares y diplopia, y la evolución de cada uno.

Las medidas más objetivas propuestas para determinar los resultados terapéuticos son: altura de la apertura palpebral, exoftalmometría, medición con prismas de la motilidad ocular, diplopía especialmente en la mirada hacia arriba -ya que primero se compromete el recto inferior, luego el medio y por último el superior-. También fondo de ojo, campimetría, volumen de los músculos extraoculares y del tejido retrobulbar.

El esquema de Gorman es de gran utilidad para el estudio y tratamiento.

El Consenso del Grupo Europeo sobre Oftalmopatía de Graves

(EUGOGO) propone clasificar a los enfermos según la actividad y severidad de su Orbitopatía Tiroidea:



- a) **Actividad:** ver recuadro adjunto
- b) **Severidad:** a los anteriores (a) se agregan evaluaciones de la exoftalmía, retracción y apertura palpebral, de la diplopía (subjativa), de la motilidad ocular, de la afectación corneal, y de la afectación neural (clasificación NOSPECS).

En base a estos parámetros, establece tres categorías de **Severidad de la Orbitopatía:**

- 1) **O. con Riesgo Visual** (la más severa; exige cirugía inmediata): por Neuropatía o daño corneal; también subluxación ocular repetida, 'ojo congelado' (fijo), ceguera posicional.
- 2) **O. Moderada a Severa:** sin franco riesgo visual, pero con trastorno de la calidad de vida que justifica los riesgos del tratamiento inmunosupresivo (si está en actividad) o de la cirugía (inactiva).

Habitualmente presenta una o más de las siguientes:

- retracción palpebral ≥ 2 mm

- moderada a severa afectación de tejidos blandos
 - exoftalmía ≥ 3 mm
 - diplopía inconstante o permanente
- 3) **O. leve:** no justifica inmunosupresión ni cirugía orbitaria; usualmente hay una o más de las siguientes:
- retracción palpebral ≤ 2 mm
 - leve afectación de tejidos blandos
 - exoftalmía < 3 mm
 - no diplopía (o sólo pasajera)
 - exposición corneal que responde a lubricantes.

**Orbitopatía Tiroidea Leve
Tratamiento**

- llevar al eutiroidismo
- suprimir tabaquismo
- reducir exposición a radiación UV y traumatismos
- lubricantes corneales
- cabecera elevada
- oclusión palpebral externa durante el sueño

Los cuadros moderados a graves deben ser tratados por especialistas.

Tratamiento

Es complejo y debe ser efectuado por un equipo integrado por endocrinólogo, oftalmólogo, cirujano y radioterapeuta. Son cruciales las decisiones en cuanto a los recursos a aplicar, la oportunidad de inicio, la ‘agresividad terapéutica’, la evaluación de la eficacia, cuándo suspenderla, y el seguimiento a corto y largo plazo. Habiendo determinado que la enfermedad está inmunológicamente activa el tratamiento es de tipo antiinflamatorio y/o inmunosupresor; no constatando actividad, se procede con recursos rehabilitatorios de la función, cirugías correctivas, etc.

En todos los casos se debe llevar al paciente al eutiroidismo lo más rápidamente posible, evitando el hipotiroidismo. Se prefiere que sea por tratamiento con drogas antitiroideas -a las que se les ha atribuido también una acción inmunomoduladora- y como mínimo hasta que la exoftalmía esté estabilizada por no menos de tres meses. Se ha confirmado que el radioiodo exacerba orbitopatías existentes, o precipita algunas no manifiestas; esta acción se evita o modera asociando corticoides. Cuando por el hipertiroidismo está indicada la cirugía tiroidea, se aconseja la tiroidectomía total, ya que elimina la célula folicular como posible fuente de antígenos.

Igualmente, se aconsejará suprimir o reducir el tabaquismo.

El médico general debe ser capaz de detectar la existencia de Orbitopatía Tiroidea, y de establecer si se trata de un cuadro leve, moderado, o grave, y si los procesos están en actividad. Los **cuadros leves** (EUGOGO) pueden ser tratados por el médico de cabecera, con la condición de permanecer a la pesquisa de evolución desfavorable, y presto a la derivación inmediata (frecuentes controles). Advertir al paciente las posibles evoluciones.

Manejo de la **Orbitopatía Tiroidea Leve**:

- Tratar el hipertiroidismo
- Suprimir tabaquismo
- A nivel ocular (como para todas las categorías):
 - Lágrimas artificiales, aún no existiendo queratitis, ya que se ha visto una alteración de la composición proteica del film
 - lagrimal precorneal.
 - Preparados más viscosos para protección nocturna.
 - Reposo nocturno con cabecera elevada.
 - Uso de anteojos ahumados como pantalla UV ante luz solar, fluorescente, y televisión y como atenuadores de la fotofobia secundaria.
 - Oclusión externa de los párpados durante el sueño, si fuera necesario.
 - Los diuréticos (antes muy usados) son poco eficaces, y de corto efecto.
 - Controlar con frecuencia.
 - Otros recursos para facilitar el cierre palpebral son los colirios con bloqueadores β adrenérgicos, y la inyección local de toxina botulínica.
 - Selenio (como Selenato de Sodio), 200 mg/día, durante seis meses ha mostrado mejoría objetiva respecto al estado pretratamiento, manteniendo la mejoría luego de suspender el medicamento,

y con escaso progreso a formas más severas.

Los **cuadros moderados a severos**, y los que presentan **riesgo visual** se consideran **exoftalmía u orbitopatía malignas**, y deben ser tratados por equipo multidisciplinario especializado. Los objetivos del tratamiento son proteger la córnea de la desecación y ulceración, y descomprimir la órbita (reducir la proptosis y la compresión neural). La consideración del mismo excede los objetivos de este Compendio, por lo que sólo se informará brevemente respecto a los recursos terapéuticos:

**Orbitopatía Tiroidea Leve
Tratamiento**

- llevar al eutiroidismo
- suprimir tabaquismo
- reducir exposición a radiación UV y traumatismos
- lubricantes corneales
- cabecera elevada
- oclusión palpebral externa durante el sueño

Los cuadros moderados a graves deben ser tratados por especialistas.

- **Corticoterapia:** tienen acción antiinflamatoria e inmunomoduladora. Son más eficaces cuanto más precozmente se apliquen; escasos resultados en procesos ya fibróticos.

Corticoterapia sistémica: glucocorticoides en dosis inmunosupresivas, por vía oral o intravenosa (continua o 'en pulsos'). Puede emplearse asociada a ciclofosfamida. Las dosis requeridas provocan frecuentemente múltiples efectos adversos, propios de la terapia esteroidea (mejor tolerancia al aplicarlos por vía endovenosa).

Se considera como un esquema adecuado administrar 12 infusiones EV (dos horas de duración cada una) de 500 mg de prednisona cada vez: una por semana, en las primeras seis semanas; en las siguientes seis semanas, una infusión semanal de 250 mg. La dosis acumulada será de 450 mg.

Con este esquema se han observado escasos efectos indeseables severos y alta eficacia terapéutica.

Se han ensayado menores dosis y duraciones, y en casos severos, dosis cumulativas mayores.

Inyecciones perioculares de corticoides: preparados de depósito, administrados semanalmente, mediante aplicaciones retrobulbares o subconjuntivales. Se han descrito complicaciones (más relacionadas con el procedimiento de inyección que con la índole y dosis del medicamento usado).

Se han obtenido muy buenos resultados.

- **Radiaciones:** también en las etapas iniciales.

Radioterapia de órbita: dosis cumulativa: 20Gy, con Acelerador Lineal, con el objetivo de disminuir la reacción inmunológica – procesos inflamatorios. Se ha mostrado eficaz, particularmente, inhibiendo la proliferación celular, y en la neuropatía óptica. Preferido antes que la corticoterapia por no provocar efectos colaterales generales y ofrecer resultados semejantes. La aplicación combinada de Radioterapia y Corticoterapia oral potencia los resultados; no se ha establecido fehacientemente si es tanto, o más, o menos eficaz que los corticoides en dosis elevadas por vía intravenosa.

- **Drogas inmunomoduladoras:** en ensayos; actúan en distintos niveles de los procesos involucrados (ciclosporina, rituximab, mycofenolato mofetyl, tocilizumab, azathioprine, etanercept, adalimumab, entre otras).

Se ha incorporado recientemente –y con resultados satisfactorios- el uso de teprotumumab, anticuerpo monoclonal que bloquea e inhibe la activación de IGF-1R. Se investigan otras drogas.

Se investigan también bloqueadores de los TSH-R. Igualmente, se ha informado inhibición de los procesos fibróticos y regresión parcial de los ya producidos, con el uso de rapamycin (sirolimus).

- **Cirugía:** (a) como *urgencia* ante el progreso del compromiso corneal o neural óptico o el fracaso de los procedimientos anteriores o (blefarorrafia, descompresión orbitaria), (b) *electiva*, ante gran proptosis o luxación recurrente de los globos oculares (descompresión).

El desarrollo de la vía subconjuntival para el abordaje de la órbita -mucho menos cruenta que las antiguas técnicas- ha ampliado las indicaciones del tratamiento quirúrgico de la exoftalmía. Los resultados obtenidos son excelentes.

Se agrega el tratamiento quirúrgico de la diplopia o estrabismo secuelares, y la de los párpados (tanto por razones funcionales como estéticas).

La retracción palpebral puede ser tratada con toxina botulínica.

Prevención de la Orbitopatía

Deben hacerse todos los esfuerzos para evitar su aparición y/o progreso, una vez diagnosticada una Enfermedad Tiroidea Autoinmune, ya que, aunque afortunadamente pocas veces evoluciona a situaciones de gravedad, siendo moderadas provocan disconfort y reducen la calidad de vida del individuo; además, no obstante una muy buena evolución, pocas veces la resolución es *ad integrum* en los aspectos estéticos y funcionales.

Las medidas preventivas deben encararse desde el momento del diagnóstico de E de G-Basedow.

Debe tenerse en cuenta que los riesgos son mayores cuando existen TR-Ab muy elevados (altos riesgos si es mayor que 8,8 UI/L, considerando normales valores < 1,7 UI/L), o si el paciente recibe tratamiento con Radioiodo.

Si el enfermo con Orbitopatía tiroidea leve recibirá tratamiento con radioiodo por su hipertiroidismo, se aconseja diferir ésta última hasta que hayan transcurrido tres meses de estabilización de la enfermedad orbitaria, y el uso de corticoides vía oral desde 1 a 3 días después de la toma de la

dosis, manteniéndola hasta dos a tres meses después. La dosis aconsejada es de 04 – 0,5 mg/Kg/día de prednisona (o equivalentes) durante 30 días, y luego, reducir hasta suspender en los siguientes dos meses. Hay desacuerdo en los resultados con dosis de 0,2 mg/Kg/d, suspendidos a las seis semanas. En el caso de que no presente orbitopatía, no es necesaria la corticoterapia.

Orbitopatía Distiroidea

Medidas preventivas

- .Tratamiento precoz del hipertiroidismo
- .Tratamiento adecuado del hipertiroidismo
- .Suspender el tabaquismo
- .Diferir ablaciones tiroideas hasta prolongado eutiroidismo, o adecuadas medidas protectoras
- .Corrección precoz del hipotiroidismo postterapéutico

Los pacientes con Orbitopatía moderada a severa o que padecen la forma grave no deberían tratar el hipertiroidismo con Radioiodo.

LECTURAS SUGERIDAS

- Acharya SH, Avenell A, Philip S, Burr J, Bevan JS, Abraham P. 2008. Radioiodine Therapy (RAI) for Grave's Disease (GD) and the effect on Ophthalmopathy: a Systematic Review. Clin Endocrinol 69 (6): 943-950. (<http://www.medscape.com/viewarticle/584576>).
- Anuchit Poonyathalang, Pisit Preechawat, Warangkhan Charoenkul, Piradee Tangtrakul. 2005. Retrobulbar Injection of Triamcinolone in Thyroid Associated Orbitopathy. J Med Assoc Thai; 88 (3): 345-9. (<http://www.medassocthai.org/journal>).
- Bartalena L. 2018. Chapter12-Grave's Disease: Complications (Revised February

- 2018). In: Thyroid Disease Manager. Published in: <http://www.thyroidmanager.org/>
- Bartalena , Baldeschi L, Boboridis K, Eckstein A, et al. 2016. The 2016 European Thyroid Association/European Group on Graves' Orbitopathy Guidelines for the Management of Graves' Orbitopathy. *Eur Thyroid J* 5:9–26 DOI: 10.1159/000443828
 - Bartalena L, Baldeschi L, Dickinson A, y cols. 2008. Consensus Statement to the European Group on Graves' Orbitopathy (EUGOGO) on management of GO. *Eur J Endocrinol* 158: 273 – 285. (<http://www.eje-online.org>).
 - Bartalena L, Marcocci Cl, Manetti L, Tanda ML, Dell' Unto E, et al. 1998. Orbital radiotherapy for Graves' ophthalmopathy. *Thyroid* 8 (5): 439 – 441.
 - Bartalena L, Marcocci C, Pinchera A 2002. Graves' ophthalmopathy: a preventable disease? (mini review). *Eur J Endocrinol*; 146 457–461. (<http://www.eje.org>).
 - Braverman, L.E. 1998. Prevention of thyroid eye disease and final conclusions. *Thyroid* 8: 453.
 - Ebner R, Devoto MH, Weil D, Bordaberry M, Mir C, Martínez H, Bonelli L, Niepomniszczce H. 2004. Treatment of thyroid associated ophthalmopathy with periocular injections of triamcinolone. *Br J Ophthalmol* 88: 1380 – 1386.
 - Eckstein AK, Jonson KTM, Thanos M, Esser J, Ludgate M. 2009. Current Insights into the Pathogenesis of Graves ' Orbitopathy. *Horm Metab Res*; 41: 456– 464.
 - Eichhorn K, Harrison AR, Bothun ED, McLoon LK, Lee MS. 2010. Ocular Treatmento of Thyroid Expert Review of Ophthalmology. 2010; Eye Disease. *Expert Review of Ophthalmology*; 5 (3): 313 – 325. (<http://www.expert-reviews.com/doi/full/10.1586/eop.10.31>)
 - Fray NR, Balazos C. 1998.The genetics of thyroid associated ophthalmopathy. *Thyroid* 8: 407.
 - Ingbar, S. The thyroid gland. En Wilson FD, Foster. *Textbook of endocrinology*. Philadelphia. D.W. Saunders Co. 1981.
 - Goldberg RA. 2008. Advances in Surgical Rehabilitation in Thyroid Eye Disease. *Thyroid* 18 (9): 989 – 995.
 - Jacobson, D.H., Gorman, C.A. Diagnosis and management of endocrine ophthalmopathy. In *Med Clin N Am* 65: 973, 1985.
 - Kahaly GJ 2001. Imaging in thyroid-associated orbitopathy. *Eur J Endocrinol*; 145: 107 – 118. (<http://www.eje.org>).
 - Kanski J, Dafydd JT. *The eye in systemic disease*. London. Butterworth-Heinemann, 2da.ed.1990.
 - Kawa MP, Machalinska A, Wilk G, Machalinski B. Grave's Ophtalmopatya Imaging Evaluation. En: *Thyroid Disorders – Focus in Hyperthyroidism* (cap 5). G Diaz Soto editor; Intech Open, ed on line. 2014. DOI 10.5772/58555

- Kendall-Taylor P, Perros P. Clinical presentation of thyroid associated orbitopathy. *Thyroid* 8:427, 1998.
- Kotwal A, Stan M. 2018. Current and Future Treatments for Graves' Disease and Graves' Ophthalmopathy. *Horm Metab Res* 2018; 50: 871–886. DOI <https://doi.org/10.1055/a-0739-8134>
- Krassas GE, Heufelder AE 2001. Immunosuppressive therapy in patients with thyroid eye disease: an overview of current concepts (invited review). *Eur J Endocrinol* 144: 311 – 318. (<http://www.eje.org>).
- McNab AA, Cockerham KP, Kennerdell JS, Mourits MP. 2002. Does radiotherapy have a role in the management of thyroid orbitopathy?. *Br J Ophthalmol* 86:102-107. (<http://journals.bmj.com/cgi/reprintform>).
- Mishra S, Maurya VK, Kumar S, Ankita, et al. 2020. Clinical Management and Therapeutic Strategies for the Thyroid Associated Ophthalmopathy: Current and Future Perspectives. *Current Eye Research* (version posted online: 01 Jun 2020) DOI: 10.1080/02713683.2020.1776331
- Patel A, Yang H, Douglas RS. 2019. A New Era in the Treatment of Thyroid Eye Disease. *American Journal of Ophthalmology* (publ on line). doi: <https://doi.org/10.1016/j.ajo.2019.07.021>.
- Perez Moreiras JV, Coloma Bockos JE, Prada Sánchez MC. 2003. Orbitopatía Tiroidea (fisiopatología, diagnóstico y tratamiento). *Arch Soc Esp Oftalmol*; 78 (8): 407-431. (<http://scielo.isciii.es/scielo.php?script=sci_arttext&pid=S0365-66912003000800004&lng=es&nrm=iso>).
- Ross DS, Burch HB, Cooper DS, Greenlee MC, et al. 2016. 2016 American Thyroid Association Guidelines for Diagnosis and Management of Hyperthyroidism and Other Causes of Thyrotoxicosis. *Thyroid* 26 (10): 1343-1422. DOI: 10.1089/thy.2016.0229
- Roos JCP, Murthy R. 2019. Sirolimus (rapamycin) for the targeted treatment of the fibrotic sequelae of Graves' orbitopathy. *Eye (Lond)* <https://doi.org/10.1038/s41433-019-0340-3>
- Roos JCP, Murthy R. 2019. Update on the clinical assessment and management of thyroid eye disease. *Curr Opin Ophthalmol* 30:401–406. DOI:10.1097/ICU.0000000000000596
- Stemberger K, Kahaly G, Pitz S. 2006. Update on Throid Eye Disease. *Compr Ophtalmol Update* 7 (6): 287 – 298. (<http://www.medscape.com/viewarticle/551881>).
- Stiebel-Kalish H, Robenshtok E, Hasanreisoglu M, Ezrachi D, Shimon I, Leibovici L. 2009. Treatment Modalities for Graves' Ophthalmopathy: Systematic Review and Metaanalysis. *J Clin Endocrinol Metab*; 94 (8): 2708–2716. (<http://www.jcem>).

- endojournals.org).
- Stoyanova NS, Konareva-Kostianeva M, Mitkova-Hristova V, Angelova I. 2018. Correlation between Intraocular Pressure and Thickness of Extraocular Muscles, the Severity and Activity of Thyroid-associated Orbitopathy. *Folia Med (Plovdiv)* 61(1): 90-96 doi: 10.2478/foimed-2018-0050
 - Tallstedt, L. Surgical treatment of thyroid eye disease. *Thyroid* 8: 447, 1998.
 - Winand, R.J. Endocrine exophthalmos. En : De Visscher. *The thyroid gland*. N. York. Raven Press. 1980.
 - Vaisman M, Violante AHD, Conceição FL, Soares DV, Buescu A 2001. High-Dose Intravenous Pulse Therapy with Methylprednisolone and Orbital Irradiation in Graves' Ophthalmopathy. *The Endocrinologist*; 11:53-56.
 - Wiersinga WM, 2007. Management of Graves' ophthalmopathy. *Nat Clin Pract (Endocrinology & Metabolism)*; 3 (5): 396 – 404. (www.nature.com/clinicalpractice/endmet).
 - Yen MT, Lin R., 2009. Ophthalmopathy, Thyroid. *eMedicine*. (<http://emedicine.medscape.com/article/383412-overview>).

Capítulo 11: CRISIS O TORMENTA TIROTÓXICA y COMA MIXEDEMATOSO O HIPOTIROIDEO

JL Brisoli

CG Borremans

Se presentan como formas extremas de hiper o hipofunción tiroidea, pero desde el punto de vista etiopatogénico es mejor concebirlos como debidos a la pérdida de los mecanismos de compensación que el organismo desarrolla ante la hiperfunción o la carencia de hormonas tiroideas. La decisión de iniciar tratamiento adecuado surgirá de la sospecha clínica fundamentada (no hay pruebas diagnósticas definitivas), y la sobrevida dependerá de la precoz y mesurada agresividad terapéutica.

Poseen en común tres características:

- Termoregulación defectuosa:

En la **crisis tirotóxica** los mecanismos fisiológicos para disipar calor (hiperdinamia circulatoria, vasodilatación, sudor) son superados por el trastorno, llevando a la hipertermia

En el **coma hipotiroideo**, la escasez de hormonas tiroideas limita la termogénesis, con lo que disminuye la temperatura corporal; los mecanismos de homeostasis intentan preservar la temperatura, y su falla lleva a hipotermia.

- Trastornos de la conciencia: componente indispensable para el diagnóstico; asociados a la termoregulación defectuosa, indican alteración del sistema nervioso central.
- Existencia de un factor desencadenante.

CRISIS TIROTÓXICA

Es la más grave de las complicaciones del hipertiroidismo, y una de las mayores emergencias endócrinas.

Puede presentarse a cualquier edad, desde la niñez hasta la senectud, aunque es más frecuente entre la 3ª y 6ª décadas de la vida; sin diferencias entre sexos. Se instala súbitamente y progresa con relativa rapidez. Debido a la afectación multiorgánica resultante, tiene elevada mortalidad; en los sobrevivientes persisten secuelas.

Se estima una frecuencia menor que el 5% del total de cuadros hipertiroides internados, pero con mortalidad que varía entre 8 y 25% de los casos, según recientes informes (la causa más frecuente es la falla multiorgánica, seguida de insuficiencia cardíaca congestiva, falla respiratoria, y arritmias).

Por lo general el trastorno tiroideo subyacente es la Enfermedad de Graves-Basedow, pero puede complicar cualquier estado tirotóxico (tiroiditis destructivas, bocios multinodulares o adenomas solitarios tóxicos; se ha informado en cánceres tiroideos hiperfuncionantes, adenomas hipofisarios secretores de TSH, estruma o teratoma ovárico; también en tirototoxicosis inducidas por tratamientos con interleuquina 2 o interferón alfa).

Fisiopatogenia

No se conoce con certeza; el concepto general es que fallan los mecanismos de compensación que habitualmente se ponen en funcionamiento frente al hipertiroidismo (que, diagnosticado o no, ha precedido al cuadro crítico).

Algunas hipótesis consideradas actualmente son:

- Aumento de los niveles circulantes de hormonas tiroideas libres, a veces sin incremento proporcional de los niveles de HT totales. Algunos lo atribuyen a menor *clearance* de HT, o a destrucción acelerada de proteínas transportadoras (en particular albúmina y prealbúmina), o menor producción

de las mismas (*trastorno hepático o renal*). También los traumatismos y destrucción celular pueden provocar 'vuelco' de HT a la circulación (*palpación vigorosa, manipulación intraoperatoria, traumatismos, ablación con I¹³¹*). Sin embargo, no siempre se constatan diferencias con concentraciones preexistentes de HT.

- La congestión e isquemia hepáticas consecuentes a la insuficiencia cardíaca congestiva relacionada con el hipertiroidismo alterarían el metabolismo hepático de las hormonas tiroideas. Los procesos inflamatorios tendrían el mismo efecto, tanto en el hígado como en otros tejidos.
- La hiperactividad adrenérgica estimula la liberación de HT, las que incrementan el número de receptores adrenérgicos, acentuando las manifestaciones simpáticas.
- Habría menor tolerancia (= mayor sensibilidad) de los tejidos para con la acción de las HT.
- Se produciría una sustancia aún no identificada –propia del hipertiroidismo- que tendría actividad de tipo catecolamínica.

Sin embargo, ninguna hipótesis ni todas en conjunto explican satisfactoriamente el cuadro de tormenta tiroidea, o no han podido ser demostradas totalmente.

La falla sistémica resultante debe ser prevista, pesquisada y tratada convenientemente.

Crisis Hipertiroidea

Factores desencadenantes

- Infecciones
- Traumatismos
- Intervenciones quirúrgicas
- Enfermedad cerebrovascular aguda
- Tromboembolismo pulmonar
- Enfermedad intestinal isquémica
- Cetoacidosis diabética
- Hipoglucemia
- Stres físico o psíquico
- Toxemia del embarazo. Parto o cesárea
- Suspensión de la medicación antitiroidea
- Tiroiditis por radiación
- Enfermedades cardiovasculares
- Infarto Agudo de Miocardio
- Administración de I ¹³¹ en pacientes tóxicos sin tratamiento con antitiroideos previo y post dosis
- Administración de yodo (campanas preventivas, contrastes yodados, amiodarona) a pacientes con bocio endémico (carencial)
- Palpación tiroidea enérgica

Clínica

Las manifestaciones son las propias del hipertiroidismo o tirotoxicosis, muy acentuadas.

La Crisis o Tormenta Hipertiroidea se caracteriza por (a) hipertermia, (b) taquicardia y/o arritmias que no condicen con la temperatura, y (c) trastorno neurológico / del estado de conciencia. La evolución hacia el coma agrava severamente el pronóstico. Casi siempre se reconoce un factor desencadenante.

La signosintomatología digestiva se torna severa, particularmente el dolor abdominal.

En ocasiones, la/las patologías desencadenantes pueden encubrir el cuadro de crisis hipertiroidea.

Cualquier cuadro causal de estrés agudo psíquico o físico puede provocar la crisis. Una causa muy frecuente es el abandono o supresión intempestiva del tratamiento antitiroideo (tionamidas); le siguen los procesos infecciosos (en particular, neumonías), intervenciones quirúrgicas –tiroideas o no-, tratamiento con Radioiodo, etc.

Como se ha visto, fácilmente puede interpretarse como tormenta un cuadro de hipertiroidismo severo.

En 1993, Burch y Wartofsky propusieron una tabla que, por sumatoria de puntajes asignados a distintas manifestaciones, permite encuadrar a los pacientes en categorías de *'altamente sugestiva de tormenta tiroidea'*, *'sugestivo de inminente tormenta'*, o *'sin aparente riesgo'*. A pesar de no ser terminante en el diagnóstico, permite uniformizar criterios. [Burch HB, Wartofsky L, 1993. Life-threatening thyrotoxicosis. Thyroid storm. Endocrinol Metab Clin North Am; 22 (2): 263–77. (buscar *Criterios Diagnósticos para Crisis Tiroidea* en <http://www.medicalcriteria.com>)].

En 2012, la Asociación Japonesa de Tiroides (JTA) ha propuesto también un sistema de evaluación con el mismo objetivo (Akamizu T y cols, 2012;

Akamizu T, 2018).

El siguiente cuadro establece algunas características diferenciales:

Tirotoxicosis no complicada	Crisis Hipertiroidea
1. Intolerancia al calor, sudoración	1. Hyperpirexia, temperatura superior a 41°C, deshidratación
2. Taquicardia sinusal, Frecuencia 100-140 /min	2. Frecuencia mayor superior a 140 /min, hipotensión, arritmias auriculares, insuficiencia cardiaca congestiva
3. Diarrea. Apetito aumentado con pérdida de peso	3. Náuseas, vómitos, diarrea severa, dolor abdominal, disfunción hepática - ictericia
4. Ansiedad, inquietud	4. Confusión, agitación, delirio, psicosis, convulsiones, estupor o coma

Kuwajerwala NK, Gaswami G, Abbarah T.
Thyroid, Thyrotoxic Storm Following Thyroidectomy
(eMedicine.com), abril 2006

Diagnóstico

Exclusivamente clínico (no existen parámetros de laboratorio ni otros auxiliares que lo establezcan). La baja frecuencia de presentación y la carencia de signos típicos son factores que retrasan el diagnóstico. Como se dijo anteriormente, las manifestaciones son las propias de la tirotoxicosis de cualquier origen, pero extremadamente acentuadas (aunque en ancianos se han descrito cuadros oligosintomáticos, asentando en hipertiroidismos apáticos).

Al ingreso, sin diferir el inicio del tratamiento, deben tomarse muestras para laboratorio, incluyendo determinaciones de TSH, T_4 , T_3 , cortisol y ACTH.

El laboratorio revela TSH suprimida ($< 0,01 \mu\text{U/ml}$), T_4 y T_3 elevadas (aunque muchas veces las diferencias con los valores previos son poco significativas); es posible que T_3 aparezca en valores normales –e incluso bajos- debido a la inhibición de la conversión de T_4 a T_3 que se produce en las enfermedades severas aunque no tiroideas. Suele hallarse moderada anemia,

trombocitopenia y leucocitosis con desviación a la izquierda (aún sin infección intercurrente); ocasionalmente, hiperglucemia e hipercalcemia. El estrés por la crisis debe elevar la cortisolemia, pero si se asociase insuficiencia suprarrenal, la prevista elevación de cortisol será, tan sólo, moderada o se informarán valores normales.

Tratamiento

No se debe demorar el tratamiento discutiendo los criterios o esperando que el cuadro sea florido (e irreversible). Ante la sospecha, se debe iniciar el tratamiento de inmediato a la toma de muestras para los estudios basales considerados pertinentes.

El tratamiento debe hacerse bajo internación en UTI, y del equipo profesional multidisciplinario participará el endocrinólogo.

Los objetivos del tratamiento son:

- a) suprimir la actividad de las hormonas tiroideas
- b) restituir la homeostasis multiorgánica
- c) resolver o controlar el trastorno precipitante
- d) una vez instalado el eutiroidismo, efectuar la ablación tiroidea

Se observa mejoría a las 24 a 48 horas de tratamiento exitoso; la crisis suele superarse a los 7 días, y la recuperación total demora unas 3 semanas. La descompensación puede repetirse.

El tratamiento de la Crisis Hipertiroidea consiste en:

- Acciones sobre las HT:
 - inhibir la síntesis:

Metimazol: 60 -120 mg (dosis inicial), luego 20 - 40 mg c/

6 a 8 horas; posteriormente, dosis corriente

No más de 120 mg/d

Propiltiouracilo: (=Metimazol x 10; igual esquema)

PTU: NO DISPONIBLE EN ARGENTINA

Vía Oral, SNG, rectal, EV

Inician su efecto en unos 60 minutos

Administrar 30 a 60 minutos antes que Yodo

- bloquear la liberación:

Yodo: Sol de Lugol débil: 5 – 10 gotas c/ 6 a 8 horas (VO, SNG)

Medios de contraste Rx, EV: 1g/día. Via oral: 1 – 2 g / día 30 a 60 minutos después que Tionamidas, o simultáneamente.

Suspender a los 2 a 3 semanas

Litio (si hay intolerancia al Yodo): 300 mg c/6 hs

monitorizar litemia (<1,0 mEq/l) c/ 12 a 24 hs

inhibe síntesis y liberación HT, no interfiere con

captación de Iodo ni ablación c/ I¹³¹

- inhibir conversión T₄ a T₃:

Propiltiouracilo, Propanolol, Dexametasona

- eliminar HT circulantes:

Plasmaféresis (se ha comprobado gran eficacia; considerarla cuando no hay mejoría en 24 a 48 hs de tratamiento del hipertiroidismo); hemoperfusión, diálisis

- limitar reabsorción gastrointestinal:

Colestiramina, 4 gr VO c/6 hs

- Bloquear actividad adrenérgica:

Propranolol: 40 – 80 mg c/ 6-8 hs VO 0,5 – 1,0 mg/ 'goteo EV lento, bajo monitorización cardíaca, hasta reducir frec cardíaca a cifras aceptables. Luego 5 – 10 mg /hora, EV. *Efectos en ± 60 minutos*

Atenolol: 50 – 100 mg/día, VO. Efectos en ± 60 minutos

Metoprolol: 100 – 400 mg c/ 12 hs VO

Esmolol: 500 µg/Kg, bolo EV; luego 50 – 150 µg/ ' EV. Su acción es rápida y breve.

Asmáticos: usar bloqueantes β_1 selectivos (bisoprolol, esmolol)

Si no se pueden usar bloqueantes adrenérgicos: calcioantagonistas

Reserpina: 2,5 – 5,0 mg IM c/ 4 hs

Depleciona catecolaminas de la sinapsis

Guanetidina: 30 – 40 mg VO c/ 6 hs

Inhibe la liberación de catecolaminas en la sinapsis

- Glucocorticoides:

Hidrocortisona: 300 mg EV inicial; luego 50 – 150 mg/ ', venoclisis

Dexametasona: 2 mg c/ 6 hs (EV o VO)

Inhiben la síntesis y bloquean conversión T_4 a T_3 (no se conoce si tiene valor clínico), y compensan eventual insuficiencia adrenal

- Soporte General:

Enfriamiento: físico: sábanas mojadas enfriadas, lavado gástrico, etc. medicamentoso: febrífugos (no salicilatos; 'liberan' HT de las proteínas y aumentan las fracciones libres)

Rehidratación: Dextrosa 5% ó 10% en Sol Fisiológica; 3 a 5 L/día

Electrolitos: según estimación de pérdidas (diarrea, vómitos, taquipnea, hipertermia, etc)

Multivitamínicos

Oxigenoterapia, intubación si es necesario

Sedación (diazepam, clorpromazina) según necesidad

Digitalizar

Anticoagular

Antibioticoterapia (previo pancultivo; asociación empírica hasta antibiograma)

- Investigar y tratar trastornos desencadenantes (equipo multidisciplinario)

- Tratamiento definitivo:

Una vez logrado el eutiroidismo debe plantearse el tratamiento del hipertiroidismo subyacente por ablación tiroidea (cirugía o yodo radiactivo). En el caso que se haya usado Yodo, la ablación con I^{131} deberá diferirse por al menos 30 días (pero manteniendo el tratamiento con drogas antitiroideas).

Profilaxis

Consiste en el correcto tratamiento del hipertiroidismo, con frecuentes controles y adecuación de la medicación a las circunstancias actuales, y

considerando la ablación entre los recursos terapéuticos.

Además, dado que cualquier situación de stress a la que se exponga un paciente hipertiroideo puede desencadenar esta complicación, es aconsejable actuar preventivamente cuando el stress físico o psíquico es previsible (como partos, intervenciones quirúrgicas –sobre la tiroides u otros órganos-, etc).

En estas circunstancias conviene instaurar un tratamiento de ‘preparación’ previo a la noxa agresiva:

-preparación clásica con Metimazol y Yodo:

Una vez alcanzado el eutiroidismo con el tratamiento clásico con Metimazol, 10 a 12 días antes de la fecha prevista para la intervención, se agrega Lugol débil, 5 gotas dos veces al día; a los siete días de iniciado Lugol, interrumpir Metimazol. Antes del día 15° de Lugol, realizar la intervención; proseguir 4 ó 5 días con Lugol, y suspenderlo, recomenzando Metimazol a la dosis que se interrumpió (innecesario si se realizó tiroidectomía total).

-se han ensayado numerosas preparaciones más breves. Una de ellas indica (durante 4 ó más días):

Ácido iopanoico 500 mg c/ 12 hs + Dexametasona 1 mg c/ 12 hs + MMI o PTU en dosis usual, si tolera, + Propanolol o Atenolol según respuesta.

COMA MIXEDEMATOSO O HIPOTIROIDEO

Es un cuadro extremadamente grave, con elevada mortalidad (aún con diagnóstico oportuno, y adecuado tratamiento, muere el 25% o más de los afectados, según distintas publicaciones), y quizás no infrecuente, ya que las más de las veces parece no ser diagnosticado (se estima que se presenta en 1% de hipotiroideos). Suele ser la última etapa de un hipotiroidismo severo de larga data y no –o insuficientemente- tratado, que ha superado

los mecanismos de adaptación al déficit de hormonas tiroideas y ha llegado a la descompensación extrema; es más frecuente en adultos mayores, más aún en mujeres, y en la época invernal, pero puede presentarse a cualquier edad. Conduce al fallo multiorgánico, con particular deterioro neurológico. En la mayoría de los casos se puede reconocer un factor desencadenante.

El organismo severamente hipotiroideo logra mantener su temperatura central recurriendo crónicamente a vasoconstricción periférica, hipertensión diastólica y reducción de la volemia; este nuevo equilibrio es precario, y se pierde si se agrega nueva reducción de la volemia (ej: hemorragias, diuréticos, deshidratación, fiebre), y/o reducción de los procesos ventilatorios – hipoxias (ej: infecciones respiratorias), y/o depresión del SNC (accidentes vasculares, sedantes, hiponatremias) y/o exposición al frío. Tal pérdida del equilibrio homeostático desencadena la profundización del cuadro hipotiroideo, llegando al coma.

Coma Hipotiroideo – clínica

Estado mental alterado (letargo, estupor, coma)

Hipotermia

Insuficiencia respiratoria

Manifestaciones hipotiroideas

Se caracteriza por estado mental alterado, insuficiencia respiratoria e hipotermia, asociados a manifestaciones comunes de hipotiroidismo.

Clínica

No siempre (quizás las menos de las veces) el paciente se encuentra en inconsciencia; a veces sólo hay estupor o letargo.

Dominan el cuadro los signos francos de mixedema (piel fría, seca, áspera, gruesa y pálido amarillenta por infiltrado característico; suele haber macroglosia, voz ronca); hipotermia periférica, (son necesarios termómetros que permitan medir por debajo de los 35°C –realizar 3 o más lecturas sucesivas-) el paciente se comporta como “poiquilotérmico”, siendo incapaz de mantener

la temperatura corporal ante descenso de la ambiental (aunque la temperatura central se mantiene); rara vez se constata fiebre, aún cursando infecciones; bradicardia, hipotensión arterial, depresión de la conciencia (pocas veces coma propiamente dicho): bradipsiquia, bradilalia, adinamia, letargo, estupor, hipo o arreflexia. El enfermo duerme más de la mitad de las horas del día; el sueño suele interferir con los horarios de las comidas. No obstante lo anterior, puede suceder que el paciente ofrezca respuestas breves, inteligentes o sarcásticas, en estados precomatosos, lo que se ha denominado “ingenio mixedematoso”. Se comprueba hiponatremia e hipoglucemia. La hipotensión, junto con la vasoconstricción y deshidratación provocan disminución del filtrado glomerular. Debido al prolongado hipotiroidismo, puede haber exceso de peso.

La muerte se debe, habitualmente, a insuficiencia respiratoria.

Diagnóstico

Debe tenerse siempre presente la posible ocurrencia del cuadro en todo paciente comatoso o que presente algún grado de deterioro del sensorio con hipotermia o ausencia de fiebre en presencia de infección, con hiponatremia y/o hipercapnia, más aún cuando se descartan la hipoglucemia y la insuficiencia renal como causales.

Si bien la sospecha surge claramente ante antecedentes de hipotiroidismo, eventual cicatriz de Kocher (clásica de tiroidectomía), o historia de tratamiento con Yodo radiactivo, el diagnóstico no siempre se ve tan facilitado. El relato de los acompañantes revela deterioro progresivo de las funciones psiconeurológicas (apatía, labilidad emocional, confusión, psicosis) a veces, durante meses. El diagnóstico siempre es presuntivo (si bien debe tomarse muestra de sangre para determinaciones de TSH y T_4T o T_4L -para confirmar el hipotiroidismo-, y ACTH y Cortisol plasmáticos –investigar insuficiencia suprarrenal asociada-) no existe una o un conjunto de pruebas complementarias que establezcan el diagnóstico. Se iniciará tratamiento de inmediato, sin esperar los resultados, ya que la demora empeora la situación.

Tener en cuenta que aún frente a coma hipotiroideo, la TSH puede estar sólo

moderadamente incrementada (se ven, en consultas ambulatorias, pacientes con carencias severas y determinaciones de TSH muy elevadas –más de 100 mUI/L- no comatosos, y, por el contrario, internados por el diagnóstico que nos ocupa, con valores menores de TSH); T_4T (o T_4L) y T_3 se informarán en valores ínfimos o no dosables. El laboratorio informará también hiponatremia, anemia, hipoglucemia, hipercolesterolemia; incremento de calcemia (total y iónico), GOT, LDH y CPK; hipoxemia y acidosis respiratoria. El electrocardiograma suele mostrar prolongación del QT con ondas de bajo voltaje, y confirma la bradicardia; hay hipotensión arterial, y apagamiento de los ruidos cardíacos. La radiografía de tórax suele revelar agrandamiento cardíaco y derrame pleural.

Coma Hipotiroideo **Factores desencadenantes**

Infecciones
Hipotermia
Hemorragias
Traumatismos
Anemia
Drogas (sedantes, diuréticos, bloqueadores β adrenérgicos, anestésicos, amiodarona, litio)
Cirugía
Hipoglucemia
Infarto Miocárdico
Accidentes Vasculares

Se han elaborado sistemas de evaluación que determinan si existe mucho, mediano o escaso riesgo de que el caso que se estudia en internación se trate de Coma Hipotiroideo (uno en uso es el de G. Popoveniuc y cols).

Tratamiento

Debe instituirse ante la sospecha clínica –no esperar informes de laboratorio-, en una unidad de terapia intensiva. Los objetivos son asistir la función respiratoria y cardiovascular, tratar el hipotiroidismo, la hiponatremia, y aportar medidas de soporte general. Igualmente, debe tratarse la insuficiencia

suprarrenal, complicación frecuente, tanto del coma hipotiroideo como de su tratamiento.

1. Hipotiroidismo: aún se discute si debe administrarse T_4 o T_3 , y las dosis; la mayoría de los autores se inclina por T_4 , pues existen (hay en Argentina) preparados para administración endovenosa, porque tiene mayor vida media y constituye un pool periférico que hace que la liberación sea más estable, y por ser de más fácil monitorización; por otro lado, se elude la mala absorción intestinal inicial. Dosis inicial de 200 a 500 μg endovenosos, seguidos de 75 a 100 $\mu\text{g}/\text{día}$ EV hasta el alta, o 30 a 50 mcg cada 6 horas por via enteral (oral –si puede deglutir- o por sonda nasogástrica); una vez estabilizado, continuar con 100 $\mu\text{g}/\text{día}$, por via oral. Más de 500 μg EV como dosis de ataque no son más eficaces, pero sí más riesgosos.

La acción de T_3 sería más rápida, pero es más difícil mantener niveles estables, y puede precipitar descompensación cardíaca. No disponible para uso EV en Argentina.

Puede prepararse T_3 para administración endovenosa, a razón de 0,6 mcg de T_3 sódica en 1 ml de sol. de bicarbonato de sodio 0,1N, en 19 ml de solución fisiológica; se esteriliza por filtrado; se administran inicialmente 5 – 20 μg EV, y se prosigue con 2,5 - 10 μg EV cada 4 horas, el primer día, y cada 6 a 8 los dos días siguientes. Más de

75 μg EV se han asociado con elevada mortalidad. Se cambia a via oral cuando es posible. No se han demostrado mejores resultados utilizando T_3 .

Puede utilizarse una asociación de T_4 , 200 a 300 μg y 10 a 25 μg de T_3 por via EV, inicialmente; en el segundo día, 100 μg EV de T_4 ; al tercer día, 50 μg , ya por via oral; T_3 se administra a razón de 10 μg EV cada 8 a 12

Coma Hipotiroideo – Tratamiento

- Del Hipotiroidismo
- De la Insuficiencia Respiratoria
- De la Hipotensión Arterial
- Del Desequilibrio Hidroelectrolítico
- De la Hipotermia
- Corticoterapia
- Antibióticoterapia
- Del factor desencadenante

horas hasta que se pueda sostener oralmente con la dosis calculada de T_4 .

Se observan signos de mejoría luego de las 24 horas de iniciado el tratamiento (especialmente en el estado mental y las funciones cardíaca y respiratoria), Pueden comprobarse incrementos de T_4 y T_3 en menos que una semana; TSH circulante disminuye más tardíamente. Realizar mediciones de TSH, T_4 y T_3 en 48 horas; si no se observa mejoría clínica y/o de laboratorio, modificar dosis de tratamiento, y evaluar asociar T_3 .

2. Apoyo respiratorio: la insuficiencia respiratoria tiene varias causas (depresión central, debilidad muscular, infección); si es evidente clínicamente, o por pCO_2 y pO_2 , se recurrirá sin demora a la intubación y ventilación asistida. Prever la eventual obstrucción respiratoria.
3. Asistencia cardiovascular: el reemplazo de la hipertensión habitual por normo o hipotensión arterial indica reducción de la volemia (que se trata con transfusión o expansores plasmáticos) o aumento del continente por vasodilatación por calentamiento excesivo o por falla miocárdica.
4. Hipotermia: se debe evitar la pérdida del calor propio (usar mantas), pero no proceder al calentamiento externo, por la vasodilatación y mayor hipotensión que éste produce.
5. Tratamiento general: además de lo rutinario, debe atender a:
 - a) Infección: se pancultiva, y ante la menor sospecha, se administran antibióticos.
 - b) Corticoterapia: hidrocortisona 50 a 100 mg endovenosos cada 6 a 12 horas (hasta 400 mg diarios). Se aconseja utilizarla rutinariamente, y antes de iniciar la L-tiroxina, con el objetivo de prevenir la insuficiencia corticosuprarrenal.
 - c) Corregir la hiponatremia e hipoglucemia, bajo las precauciones correspondientes.

Profilaxis

Consiste en el oportuno y adecuado tratamiento del hipotiroidismo.

Un excelente informe del tema Coma Hipotiroideo o Mixedematoso es el presentado por LFL Rizzo y colaboradores, y en Wiersinga WM. Myxedema

and Coma.

LECTURAS SUGERIDAS

- Akamizu T. 2018. Thyroid Storm: A Japanese Perspective. *Thyroid* 28 (1):32-40. DOI: 10.1089/thy.2017.0243
- Akamizu T, Satoh T, Isozaki O, Suzuki A, et al. 2012. Diagnostic Criteria, Clinical Features, and Incidence of Thyroid Storm Based on Nationwide Surveys. *Thyroid* 22 (7): 661-679. DOI: 10.1089/thy.2011.0334
- Bartalena L. 2018. Grave's Disease: Complications: Thyroid Storm (cap 12). In: *The Thyroid and its Diseases*. Disponible en <http://www.thyroidmanager.org/>
- Bartalena L, Henneman G, 2007. Graves' Disease Complications: Thyroid Storm (cap 12) en *The Thyroid and its Diseases* (<http://www.thyroidmanager.org/>).
- Brisoli JL, Silvestri R, Perinetti HA. Crisis o Tormenta Tirotóxica y Coma Mixedematoso o Hipotiroideo (cap 9) en: Perinetti HA y Borremans CG editores: *Patología Tiroidea – Compendio*. Ed propia, Mendoza, 2000.
- Burch HB, Wartofsky L, 1993. Life-threatening thyrotoxicosis. Thyroid storm. *Endocrinol Metab Clin North Am*; 22 (2): 263–77.
- Citkowitz E, 2008. Myxedema Coma or Crisis (<http://www.medscape.com>).
- Freidooni Z, Forootan M. 2018. A case of thyroid storm; a challenge to diagnose. *J Renal Endocrinol*.4:e18. Disponible en: <http://www.jrenendo.com/>
- Goldberg PA, Inzucchi SE, 2003. Critical issues in endocrinology. *Clin Chest Med* 24: 583– 606.
- Ilera V, Furioso A, Cantisano MJ, Lerner L, Palmero C, Silva Croome MdelC, Gauna A, Levy C. 2004. Efecto agudo del litio en el control de la crisis tirotóxica: reporte de un caso. *Rev Arg Endocrinol Metabol*; 41 (3): 152 – 158.
- Ilera V; Furioso A; Cantisano MJ, Lerner L, y cols. 2004. Efecto agudo del litio en el control de la crisis tirotóxica: reporte de un caso. *RAEM (on line)* 41 (3). Disponible en: <http://www.raem.org.ar/numeros/2004-vol41/numero-03/vol41-03-003-esp.html>
- Jonklaas J, Bianco AC, Bauer AJ, Burman KD, et al. 2014. Guidelines for the Treatment of Hypothyroidism Prepared by the American Thyroid Association Task Force on Thyroid Hormone Replacement. *Thyroid* 24 (12): 1670-1751 DOI:

10.1089/thy.2014.0028

- Kuwajerwala NK, Goswami G, Abbarah T, 2006. Thyroid, Thyrotoxic Storm Following Thyroidectomy (<http://eMedicine.com>).
- Madhusmita Misra, Abhay Singhal, Campbell DF, 2006. Thyroid Storm. (<http://eMedicine.com>).
- Manrique Hurtado H, 2002. Manejo de la tormenta tiroidea y del coma mixedematoso. Rev Per Soc Med Intern; 15 (4) (http://sisbib.unmsm.edu.pe/BVRevistas/spmi/v15n4/manejo_tormenta_toroidea.htm)
- Martínez Burgui JA, Galindo Dobón M, Simó Piñol M, Majó Llop J, Galve Royo F, Estopiñán García V, 2004. Manejo en Urgencias y Atención Primaria de la patología hormonal no diabética. Rev de la SEMG (60): 25 – 32.
- Martínez Melgar JL, Alemparte Pardavila E, Rodríguez García JC, Souto Mata F, 2004. Coma mixedematoso: ¿nos hemos olvidado de él?. Emergencias 16: 95 – 97.
- Muller AF, Berghout A, Wiersinga WM, Kooy A, Smit JWA, Hermus ARMM, 2008. Thyroid Function Disorders – Guidelines of The Netherlands Association of Internal Medicine. 66(3): 134 – 142 (<http://www.njm-online.nl>).
- Migneco A, Ojetti A, Testa A, De Lorenzo A, Gentiloni Silveri N , 2005. Management of thyrotoxic crisis. Eur Rev Med Pharmacol Sci; 9: 69-74.
- Nayak B, Burman K, 2006. Thyrotoxicosis and Thyroid Storm. Endocrinol Metab Clin N Am 35: 663–686.
- Rizzo LFL, Mana DL, Bruno OD, Wartofsky L. 2017. Coma Mixedematoso. MEDICINA (Buenos Aires) 77: 321-328. Disponible en: <http://www.medicinabuenosaires.com/PMID/28825577.pdf>
- Ross DS, Burch HB, Cooper DS, Greenlee MC, et al. 2016. 2016 American Thyroid Association Guidelines for Diagnosis and Management of Hyperthyroidism and Other Causes of Thyrotoxicosis. Thyroid 26 (10):1343-1422. DOI: 10.1089/thy.2016.0229
- Schraga ED, Kulkarni R, Manifold CA, 2006. Hypothyroidism and Myxedema Coma. (<http://eMedicine.com>).
- Wartofsky L, 2006. Myxedema Coma. Endocrinol Metab Clin N Am 35: 687–698
- Wiersinga WM. Myxedema and Coma (Severe Hypothyroidism) [Updated 2018 Apr 25]. In: Feingold KR, Anawalt B, Boyce A, et al., editors. Endotext [Internet]. South Dartmouth (MA): MDText.com, Inc.; 2000-. Available from: <https://www.ncbi.nlm.nih.gov/books/NBK279007/>
- Wiersinga WM, 2004. Mixedema Coma, en Adult Hypothyroidism (cap 9) en: The Thyroid and its Diseases. (<http://www.thyroidmanager.org/>).
- Wiersinga WM. “Adult Hypothyroidism”, en “The Thyroid and its Diseases”. Actualización Diciembre 2013. (<http://www.thyroidmanager.org>).

- Ylli D, Klubo-Gwiedzinska J, Wartofsky L. 2019. Thyroid emergencies. Polish Archives of Internal Medicine. Publicación on-line (25 de junio de 2019). Disponible en: <https://www.mp.pl/paim/en/node/14876/pdf>

Capítulo 12: BOCIO RETROESTERNAL

CG Borremans

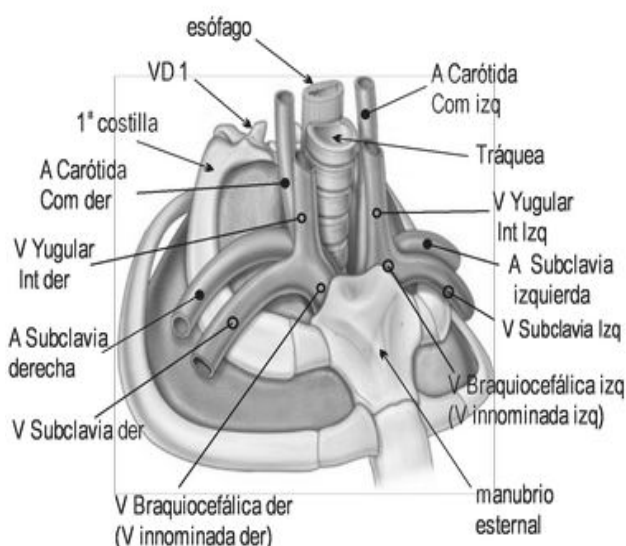
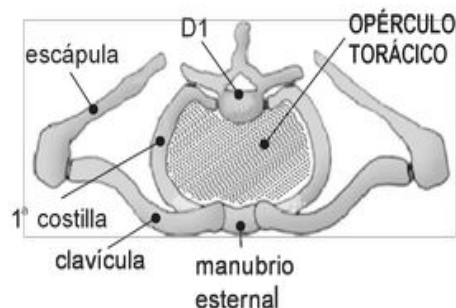
HA Perinetti (†)

Se estima que aproximadamente 5 % de la población mundial desarrolla bocio, y que solamente 0,05 % a 0,2 % lo hace por detrás del esternón. Representan el 1 % de los tumores mediastinales, y son los más frecuentes del mediastino superior.

A pesar de la baja prevalencia, el trastorno debe ser conocido por el médico actuante, y su eventual presentación en un paciente dado debe ser investigada adecuadamente, teniendo en cuenta el progreso silencioso y prolongado en el tiempo, y las críticas diferencias y dificultades en cuanto al tratamiento, particularmente respecto a la cirugía tiroidea

Es más frecuente en mujeres y en las 6ta década de edad.

El concepto de «bocio retroesternal» (o subesternal, mediastinal, intratorácico), engloba a masas de tejido tiroideo que han alcanzado el mediastino en la etapa embrionaria (existiendo o no una glándula o masa tiroidea con ubicación cervical) y otras que son extensiones de bocios cervicales que superan el opérculo torácico.



Aquellas son consideradas *Bocios Retroesternales Primarios*, y las últimas, *Secundarios*.

Los *B R Primarios* son ectopías tiroideas verdaderas; resultarían de la migración excesiva del primordio tiroideo (en su totalidad o fragmentos desprendidos), 'arrastrados' por el esbozo cardiopericárdico del embrión. Son muy poco frecuentes (menos que 1% de los bocios retroesternales) y suelen localizarse en la vecindad de los grandes vasos y el corazón, aunque pueden hacerlo en cualquier región mediastinal (posteriores, inferiores). Se caracterizan por no mantener ninguna conexión anatómica con la tiroides normotópica (si existe) y por que su vascularización proviene de vasos intratorácicos (vasos mamarios internos, innominados, mediastinales, aórticos o traqueales, habitualmente). Como otras ectopías, es posible que constituyan el único tejido tiroideo existente y funcionando.

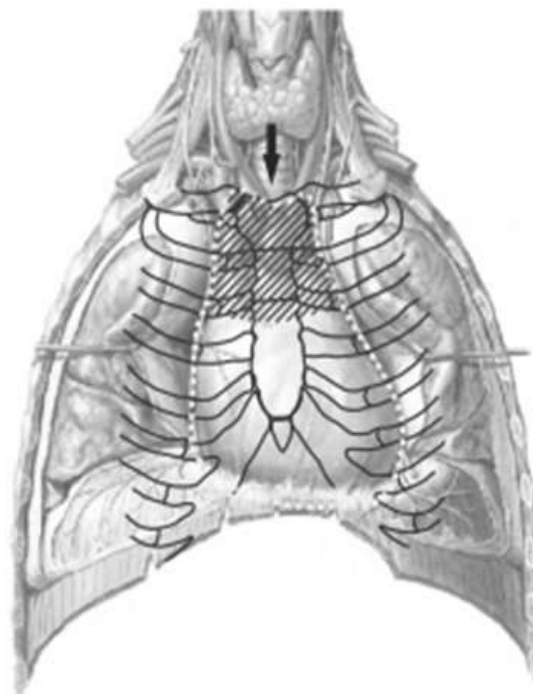
Los *B R Secundarios* son prolongaciones de lóbulos (uno o ambos) de glándulas de ubicación cervical normal, bociosas (B difusos o –más frecuentemente- multinodulares); se ven con más frecuencia en poblaciones con carencia de iodo. Por lo común se ubican –y desplazan elementos vecinos- a la derecha de la línea media, pues los grandes vasos y el corazón dificultan el crecimiento hacia la izquierda; sin embargo, pueden extenderse en cualquier sentido, dentro del mediastino. No hay unanimidad en los criterios que los definen; para algunos: (1) bocios que clínica o radiológicamente superan la horquilla esternal; (2) que superen la proyección de la cuarta vértebra dorsal en Rx directa de pie; (3) aquellos en los que no se logra palpar su polo inferior, examinando el cuello en extensión; (4) los que se extienden más de 3 centímetros por detrás de la horquilla esternal; (5) los bocios que tienen más del 50 % de su volumen por debajo del opérculo. Esta disparidad de criterios conduce a desigual valoración de su prevalencia. En estos bocios existe una conexión entre componentes cervicales y mediastínicos, y su vascularización proviene de los pedículos cervicales.

En su patogenia se combinan el lento crecimiento del bocio, la tolerancia a sus escasas manifestaciones, la relativa resistencia de los planos aponeuróticos y musculares cervicales, la intermitente presión negativa mediastinal, y la

acción gravitatoria por ortostatismo. Se agregan la indolencia y/o carencia de recursos asistenciales por parte de los pacientes.

Una tercera categoría es la de «Bocio Olvidado»; se refiere a tejido tiroideo mediastinal detectado con posterioridad a una tiroidectomía total. Se trataría de fragmentos de B R Externales que no fueron removidos en la intervención previa (incluso desapercibidos durante años); son habitualmente asintomáticos, su hallazgo es incidental. Otra posibilidad es que se trate de ectopias (BRE primarios) asociadas al proceso tratado inicialmente. Su manejo es similar a los que se tratan en este capítulo.

Bocio Retroesternal secundario



La línea punteada blanca indica los límites del mediastino anterior en la imagen. El sombreado indica la ubicación más frecuente de estos bocios.

Clínica

Muchas veces evolucionan de modo asintomático (30 a 40 % de B R Externales diagnosticados no presentaban manifestaciones clínicas), pudiendo alcanzar considerable volumen. No existe signosintomatología patognomónica. En ocasiones son detectados en estudios por imágenes de tórax. Según su localización y masa, pueden causar manifestaciones compresivas (tos, disfonía, disnea –a veces, sólo de esfuerzo-, estridor,

disfagia, ahogos, compresiones vasculares –síndrome de vena cava superior, signo de Pemberton- arritmias, etc). Tener en cuenta que al examen físico, sólo es palpable el componente cervical; sospechar –e investigar- extensión retroesternal cuando no se reconoce el polo inferior del bocio examinado.

Estos bocios pueden sufrir los mismos procesos patológicos que las glándulas tiroides normotópicas, incluyendo atipias malignas –y en este caso, metastatizar localmente y a distancia-.

Diagnóstico

Debe incluirse entre los diferenciales de los hallazgos o manifestaciones mencionados. Investigarlo cuando no se logra palpar el polo inferior de los lóbulos de un bocio o no se lo reconoce ecográficamente, o se trata de multinodularidad de gran tamaño. Los «cuellos gruesos» o «de toro» pueden disimular prolongaciones retroesternales.

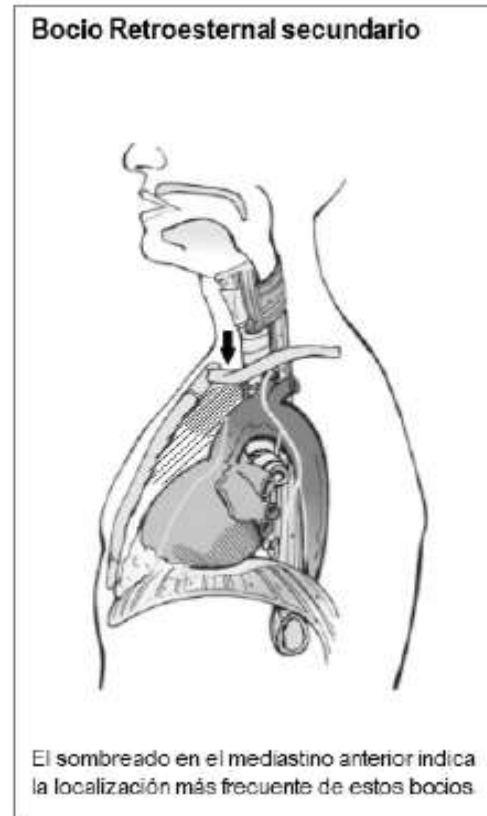
Recursos

- Tomografía Computarizada y Resonancia Nuclear Magnética: informan minuciosamente respecto a estructura interna del tumor, tamaño, relación con órganos adyacentes. Puede usarse contraste iodado en TAC, pero teniendo en cuenta que obligaría a diferir eventual tratamiento con radiodioido si se diagnosticase carcinoma tiroideo diferenciado.

La reconstrucción tridimensional (3D) es de gran utilidad en la planificación de la cirugía.

- Captación de Radioiodo: evidenciaría eventual hipercaptación / hiperfunción.
- Centelleografía con Radioiodo (dosis diagnóstica) o Tecnecio^{99m}: de gran utilidad para identificar tejido tiroideo funcionante (tanto mediastinal como cervical); no ofrece otros detalles. Tener en cuenta que algunos BRE tienen escasa o nula captación.

- Radiografías: muestran masas mediastinales aisladas o extendidas desde bocios cervicales; brinda escasos detalles respecto los límites de la masa y su relación con estructuras vecinas.
- Ecografía: para evaluar bocio y ganglios cervicales; no ofrece gran utilidad en B R ETERNAL, salvo cuando no puede delimitar el polo inferior (se lo menciona aquí por ser un recurso muy utilizado en tiroideología).
- Citología o Biopsia por punción : desaconsejada en bocios intratorácicos primarios o secundarios (riesgo de lesión de vísceras o grandes vasos e imposibilidad de reconocimiento y hemostasia inmediatos, inseguridad de muestra suficiente, acceso limitado por estructuras óseas y cartilaginosas). En cambio, es aceptada en componentes cervicales.
- Determinaciones hormonales: TSH, T₄ y T₃ informan el estado funcional tiroideo del paciente.



Tratamiento

Se insiste en la conveniencia del tratamiento quirúrgico precoz si el estado general, comorbilidades y riesgo quirúrgico lo permiten, aunque se trate del hallazgo incidental imagenológico de un B R ETERNAL asintomático,

tanto primario como secundario. La indicación se asienta en que se presume que continuará el crecimiento, y provocará manifestaciones compresivas (pueden incluir dificultad respiratoria de implantación rápida); la postergación asociaría mayor dificultad operatoria y riesgo de complicaciones; también por eventual malignidad actual o futura (informada en 3 a 21 % de B R Esternales operados).

No obstante lo anterior, algunos autores admiten el diferimiento de la intervención (supeditándola a la evolución) ante B R Esternal sin sospecha de malignidad, sin signos de crecimiento; tampoco manifestaciones compresivas ni de otra índole, en los pacientes añosos y/o con elevado riesgo quirúrgico; también ante la negativa del paciente a la intervención.

No se ha informado morbilidad severa relacionada con la cirugía del B R Esternal.

El tratamiento con hormona tiroidea no ha demostrado eficacia en reducir la masa retroesternal (o ha sido escasa y no permanente). Debe indicarse cuando coexiste hipotiroidismo.

La ablación con I¹³¹ se utiliza en el tratamiento de bocios (nodulares o difusos) hiperfuncionantes no malignos; no obstante, no se espera la desaparición de la masa retroesternal. Se lo ha utilizado para reducir el volumen de B R Esternales (inclusive no hipercaptantes) en los que es indispensable la reducción pero no es posible la cirugía. El estímulo a la captación con rhTSH es de ayuda. Si se lo aplica, debe prevenirse y pesquisarse el eventual incremento de los fenómenos compresivos, debidos a los procesos inflamatorios actínicos (particularmente los respiratorios) en los días siguientes,

No hay suficiente experiencia publicada referida a procedimientos termoablativos (láser o radiofrecuencia).

Consideraciones respecto al tratamiento quirúrgico

Se anotan algunas observaciones referidas a las circunstancias

operatorias de estos cuadros:

Evaluación preoperatoria

- Debe tenerse la seguridad de si se trata de un BRE secundario o primario, para determinar la vía de abordaje y probable técnica operatoria, y disponer de cirujanos e instrumental entrenados para una u otra.
- El paciente debe estar en condiciones de eutiroidismo.
- Es indispensable la laringoscopia por Especialista.
- TAC y/o RMN son indispensables cuando hay desviación traqueal, pues informan respecto a compresión, reducción de la luz y eventual traqueomalacia.
- La traqueoscopia complementa la información de TAC – RMN.
- La angiografía muestra con precisión la vasculatura propia y adyacente a B R Externales y ayuda al diagnóstico diferencial con aneurismas (evaluar la necesidad de contrastes iodados, pues serán un impedimento para la utilización de Radioiodo a corto plazo).

Equipo quirúrgico

- El equipo quirúrgico debe ser hábil y experto en intervenciones cervicales y tiroideas. Si se presume necesidad de abordaje extracervical, debe contar con un cirujano de tórax entrenado.
- El anestesiólogo debe evaluar preoperatoriamente al paciente; es indispensable el entrenamiento en intubaciones dificultosas, y disponer de instrumental y habilidad para intubaciones guiadas con fibroendoscopio y con paciente vigil.

Intervención

- La gran mayoría de los B R Externales secundarios pueden ser extirpados mediante cervicotomía clásica (más del 95 %); muy pocos requieren incisiones accesorias (esternotomías o toracotomías). La intervención es laboriosa, e incluye la delicada disección digital –y sin control visual directo- de la extensión retroesternal.

- Los B R Externales primarios, por su localización, adyacencias y vascularización, tienen recomendación de acceso torácico (esternotomías o toracotomías), asociadas o no con incisiones cervicales; su vascularización produce sangrados prácticamente inaccesibles a la hemostasia por vía cervical.

Recursos como el «*morcellamiento*» (fraccionamiento del tumor *in situ*, dentro de la cápsula que lo rodea) y extracción de los trozos liberados, o el molido con microdebridadores y aspiración del producto) sólo tienen cabida –actualmente- cuando se tiene la seguridad de haber completado la hemostasia del bocio –y que no habrán sangrados inaccesibles-; su aplicación facilitaría la extacción por incisión cervical de una gran masa retroesternal.

Se han ensayado técnicas mínimamente invasivas, con el auxilio de recursos de videotoracoscopía, con la ventaja de requerir abordajes de menor tamaño, menos traumatismo a estructuras vecinas y rápida recuperación postoperatoria. También la cirugía robótica.

LECTURAS SUGERIDAS

- Abboud B, Sleilaty G, Mallak N, Zeid HA, et al. 2009. Morbidity and mortality of thyroidectomy for substernal goiter. *Head and Neck* 32:744–749. DOI: 10.1002/hed.21246
- Batori M, Chatelou E, Straniero A. Surgical treatment of retrosternal goiter. *Eur Rev Med Pharmacol Sci* 11: 265-268. Disponible en <https://www.europeanreview.org/wp/wp-content/uploads/449.pdf>
- Caló PG, Tatti A, Medas F, Petruzzo P, et al. 2012. Forgotten goiter: our experience and review of the literature. *Ann Ital Chir* 83: 487-490.
- García JL, Milian H, Moreno. Cirugía del Bocio Restroesternal – Abordaje transcervical, transesternal y videoasistido (cap 49) en : *Patología y Cirugía de las glándulas tiroides y paratiroides*. Soc Esp de ORL y Patol Cervicofacial. 2015.
- Hall TS, Caslowitz P, Popper C, Smith GD. 1998. Substernal Goiter versus Intrathoracic Aberrant Thyroid: A Critical Difference. *Ann Thorac Surg* 46684-685

- Kamaleshwaran KK, Rajan F, Asokumar P, Mohanan V, et al. 2015. Mediastinal ectopic benign colloid goitre detected using iodine-131 whole body scintigraphy and single-photon emission computed tomography-computed tomography. *Indian J Nucl Med* 30 (2) 180-182- doi: 10.4103/0972-3919.152989
- Kaplan EL, Angelos P, Applewhite M, Mercier F, et al. Surgery of the thyroid (cap 21). En : *Thyroid Diseases Manager*. De Groot LJ (ed). Revised 01 October 2015. Disponible en <https://www.thyroidmanager.org/>
- Kilic D, Findikcioglu A, Ekicy Y, Alemdaroglu U, et al. 2011. When is Transthoracic Approach Indicated in Retrosternal Goiters?. *Ann Thorac Cardiovasc Surg*; 17: 250–253. doi: 10.5761/atcs.oa.10.01541
- Landerholm K, Järhult J. 2014. Should Asymptomatic Retrosternal Goiter Be Left Untreated? A Prospective Single-Center Study. *Scand J Surg* 104(2): 92-5. doi: 10.1177/1457496914523411. Epub 2014 Apr 23
- Ming-Hsun Wu, Kuen-Yuan Chen, Koung-Yi Liaw, Tien-Shan Huang, et al. 2006. Primary Intrathoracic Goiter. *J Formos Med Assoc* 105 (2): 160-163. doi: 10.1016/S0929-6646(09)60338-7
- Monchik JM, Materazzi MD. 2000. The necessity for a thoracic approach in thyroid surgery. *Arch Surg* 135:467-472. doi:10.1001/archsurg.135.4.467
- Perincek G, Avci S, Celtikci P. 2018. Retrosternal Goiter: A couple of classification methods with computed tomography findings. *Pak J Med Sci*.34(6):1494-1497. doi: <https://doi.org/10.12669/pjms.346.15932>
- Raval CB, Rahman SA. 2015. Difficult airway challenges-intubation and extubation matters in a case of large goiter with retrosternal extension. *Anesth Essays Res* 9 (2): 247–250. doi: 10.4103/0259-1162.152421: 10.4103/0259-1162.152421
- Ryan WR, Meyers AD. Substernal Goiter Surgery. (on line, updated Oct 01, 2019). *Medscape.com*. Disponible en <https://emedicine.medscape.com/article/2051665-overview>
- Sahbaz A, Aksakal N, Oscinar B, Onuray F, et al. 2013. The “forgotten” goiter after total thyroidectomy. *Int J Surg case reports* 4: 269-271. <http://dx.doi.org/10.1016/j.ijscr.2012.11.014>
- Sahbaz NA, Tatal F, Aksakal N, Acar S, et al. 2017. Cancer Frequency in Retrosternal Goiter. *Am Surg* 83 (13): 90-93. Disponible en <https://journals.sagepub.com/doi/pdf/10.1177/000313481708301224>
- Sen-Ei Shai, Chih-Yi Chen, Chung-Ping Hsu, Jiun-Yi Hsia, et al. 2000. Surgical management of substernal goiter. *Formos Med Assoc*; 99:827–32. Disponible en http://www.fma.org.tw/jfma/PDF/2000_Issue_11/Article%203.pdf
- Vadasz D, Kotsis L. 1998. Surgical aspects of 175 mediastinal goiters. *European Journal of Cardio-thoracic Surgery* 14:393–397. Disponible en <https://academic.oup.com/ejcts/article/14/4/393/613874>

Capítulo 13: ERRORES CONGÉNITOS DEL METABOLISMO DEL SISTEMA TIROIDEO

(última actualización, 2011)

J Herrera

JB Stanbury ^(†)

La incidencia global de hipotiroidismo congénito permanente (HC) es de aproximadamente 1: 3000 a 1:4000 nacidos vivos. Los errores congénitos generados por alteraciones en el metabolismo de las hormonas tiroideas representan 10-15% de todos los casos de HC.

El término dishormonogénesis tiroidea (TDH) hace referencia a una alteración en alguno de los pasos necesarios para la síntesis de hormonas tiroideas.

Esta alteración, sin el tratamiento adecuado, conduce a que los pacientes desarrollen hipotiroidismo y bocio, debido a la estimulación crónica producida por Tirotrofina (TSH).

Recientemente Park y Chatterjee (2005) revisaron la genética del hipotiroidismo congénito primario estableciendo asociaciones entre diferentes fenotipos que se asocian con defectos genéticos conocidos.

A continuación describiremos las alteraciones, no en el orden de los descubrimientos, sino en el de la secuencia de hechos que comienza con la entrada de yodo a la glándula tiroidea y finaliza cuando la hormona actúa sobre las células.

Pobre respuesta tiroidea a la TSH.

Esto ocurre principalmente por alteraciones en el gen *TSH*, el cual interactúa con su receptor para dar inicio al metabolismo tiroideo a través de la activación de proteínas G. Se han descrito mutaciones inactivadoras bialélicas en pacientes con insensibilidad parcial a la TSH, como así también se ha implicado al gen *GNAS1* relacionado con la transducción de señales por estimulación de adenilatociclasa. Cabe aclarar que las mutaciones en *GNAS1* pueden expresarse tanto en ambos alelos o como una regulación por mecanismos de impronta genómica.

Defecto de transporte de yodo.

La glándula tiroidea comienza el proceso de síntesis hormonal capturando el yodo de la sangre circulante. Este proceso es realizado a través de un mecanismo de transporte que requiere energía, multiplicando así en gran medida la concentración de yodo dentro de la célula tiroidea.

El primer paciente donde se describió el transporte defectuoso de yodo fue un varón de 15 años, que tenía bocio e hipotiroidismo. La concentración de hormona tiroidea en su sangre era muy baja. Cuando se le administró yodo radioactivo para evaluar su función tiroidea poco del isótopo se acumuló en la glándula. Inicialmente esto fue muy confuso ya que no se conocían causas para tales resultados. Rápidamente surgió la posibilidad de que pudiera haber un transporte de yodo alterado. Para evaluar esto se estudió el transporte de yodo en otras estructuras que también la concentran. Estas fueron las glándulas salivales y el estómago. En ambos casos la prueba demostró que ninguno podía concentrar yodo, mientras que un alto nivel de transporte de yodo fue fácilmente demostrado en una serie de personas normales.

Si el defecto solamente estaba en no alcanzar una mayor concentración de yodo en la glándula tiroidea que en sangre, entonces administrando una dosis alta de yodo estable sería posible suministrar suficiente yodo a la célula tiroidea. Esto haría que se produjera la cantidad de hormona tiroidea necesaria para un metabolismo normal. Se administró al paciente una alta dosis diaria de yodo, comprobándose un dramático mejoramiento en su metabolismo tiroideo

y desaparición el bocio.

La evidencia que éste era un rasgo genético provino de evaluar a otros miembros de su familia los cuales presentaban bocio, existiendo además una intensa consanguineidad.

Años después se asoció este trastorno a mutaciones germinales del gen SLC5A5; 601843, ubicado en el cromosoma 19p13.2-p12, que codifica el NIS (sodio yodo *simporter*) (OMIM 274400).

Hasta la fecha se han reportado doce mutaciones (V59E, G93R, R124H, Δ M143-Q323, Q267E, C272X, T354P, G395R, Δ A439-P443, frame-shift 515X, Y531X, G543E) que llevan a una disminución o ausencia de captación tiroidea yodo, bajo índice en la concentración de yodo saliva/ plasma y un grado variable de hipotiroidismo y bocio. Sin el tratamiento adecuado (administrar conjuntamente yodo y levotiroxina), el cuadro evolucionaría con deterioro del estado neurosen-sorial, bocio e infertilidad.

Defecto en la organificación del yodo

El yodo que se concentra dentro de las células tiroideas debe ser oxidado en el proceso de síntesis hormonal. Este proceso es llevado a cabo por una peroxidasa tiroidea específica, que es también una de las proteínas que actúa como antígeno en la tiroiditis autoinmune (tiroiditis de Hashimoto). Esta enzima produce yodo a partir de yoduro, que después desplaza un hidrógeno de los residuos tirosilo en las uniones peptídicas para formar mono y diyodotirosina.

El primer paciente con actividad peroxidásica defectuosa en la glándula tiroidea, fue una mujer de 16 años con hipotiroidismo completo, idiocía, y un enorme bocio nodular. En el curso del estudio el radioyodo se acumuló rápida e intensamente en la glándula, pero al administrar una pequeña cantidad de tiocianato por boca, el radioyodo acumulado en la tiroidea fue rápidamente descargado a la sangre. El tiocianato compite con el yoduro en la tiroidea, por lo tanto desplaza el yoduro que ha sido transportado dentro de la glándula, pero no el que ya ha sido ligado con los residuos de tirosilo. Otros estudios confirmaron que no había oxidación de yoduro por la glándula. Todos los

datos eran consecuentes con el concepto de que el defecto se debía a la falta de actividad peroxidásica. Estos defectos en la organificación del yodo se producen por mutaciones en el gen de la peroxidasa tiroidea (TPO; 606765) (TDH2A; 274500) ubicado en el cromosoma 2p25. La prueba de descarga de perclorato superior al 90% confirma el diagnóstico. También está implicado el peróxido de hidrógeno, ya que éste es necesario para la incorporación del yodo a la tiroglobulina y el acoplamiento de las tirosinas por la vía de la TPO, encontrándose en estos pacientes mutaciones en los genes *THOX1* y *THOX2*. El hecho de que otros tres hermanos tenían un desorden idéntico y que los padres eran primos hermanos, llevó rápidamente a pensar que el desorden tenía una base genética.

Un desorden relacionado es el **Síndrome de Pendred** (TDH2B, OMIM#274600). Es un trastorno autosómico recesivo caracterizado por bocio, hipotiroidismo clínico o subclínico y sordera neurosensorial en grado variable. La variabilidad en la presentación del hipotiroidismo probablemente está relacionada con la existencia de otros factores capaces de transportar el yodo a la membrana basal. Este desorden se caracteriza por bocio y sordomudez. Los pacientes son generalmente normales desde el punto de vista metabólico pero pueden ser moderadamente hipotiroideos. Cuando estas personas reciben una dosis diagnóstica de yodo radioactivo, éste se acumula en la tiroides, pero puede ser parcialmente descargado al administrar por vía oral tiocianato o perclorato (el cual actúa de la misma manera). Se ha podido establecer que hay un defecto en el transporte del yodo a la membrana apical, relacionado con el gen *SLC26A4* (605646), ubicado en el cromosoma 7q31, comúnmente denominado "*Pendrina*" o *PDS*. La variabilidad en la presentación del hipotiroidismo probablemente está relacionada con la existencia de otros factores capaces de transportar el yodo a la membrana basal.

Defecto en la síntesis hormonal

Después que la mono y diyodotirosina se ha formado dentro de la matriz de la proteína tiroglobulina, estos dos aminoácidos ligados peptídicamente deben acoplarse para formar las yodotiro-ninas, (tiroxina y triyodotironina). Esto se produce mediante un proceso oxidativo que culmina con la extrusión

de un grupo alanina, y la formación de un puente éter entre los dos grupos benceno de las hormonas finales (yodotironinas). La enzimología exacta de esta reacción no está completamente clara, pero puede involucrar el mismo proceso oxidativo descrito en la sección precedente.

Algunos sujetos con hipotiroidismo y bocio que han sido descritos, parecían no ser capaces de acoplar los precursores hormonales para formar la hormona final. Esto no ha sido comprobado directamente, sino sólo después de un cuidadoso estudio de las dinámicas del metabolismo del radioyodo. Aparentemente se forman cantidades abundantes de yodotirosina dentro de la glándula con un marcado reingreso de yodo a la sangre a medida que los residuos de yodotirosinas son degradadas y liberan yodo. La persona estudiada por el autor tenía una hermana con idénticos hallazgos clínicos y de laboratorio.

Tiroglobulina defectuosa

La tiroglobulina (TG) es una enorme molécula de 680.000 daltons que forma la proteína principal del coloide del folículo tiroideo. Como todas las proteínas, la TG está sujeta a errores ge-néticos con consecuente anomalía en su estructura.

Algunos casos de hipotiroidismo congénito por dishormonogénesis (TDH3; 274700) se han relacionado con mutaciones en el gen (TG; 188450) ubicado en el cromosoma 8q24; demostrándose un patrón de herencia autosómica dominante. Probablemente sea una de las alteraciones moleculares que más frecuentemente modifique su presentación clínica por factores ambientales (disponibilidad geográfica y grado de ingesta yodo).

Defecto en la deshalogenación

Cuando se necesita hormona tiroidea la tiroglobulina es proteolíticamente degradada y la tiroxina liberada para que entre en la sangre, pero al mismo tiempo los otros yodoaminoácidos son también liberados. Estos últimos son mono y diyodotirosina. Estos son rápidamente degradados por una deshalogenasa que genera yoduro libre. El yoduro es reciclado para regenerar

yodoaminoácidos y, en parte pasa a la sangre como yoduro libre.

Defectos en la deshalogenasa: clínicamente se pueden manifestar como hipotiroidismo congénito o a través de pérdida anormal de monoyodotironina (MIT) y diyodotironina (DIT) en la orina.

Cuando se les administró radioyodo a estos pacientes, el isótopo fue rápidamente capturado por la tiroides, pero también rápidamente dejó la glándula y apareció en sangre y en la orina como un compuesto que finalmente fue identificado como diyodotirosina.

¿Cómo se explica esto? La ausencia de deshalogenasa llevaba a la pérdida de mono y diyodotirosina de la glándula, porque éstas no podían ser degradadas. Como otros tejidos tampoco podían desyodar los yodoaminoácidos, éstos eran eliminados en grandes cantidades en la orina. Este constante e irreversible drenaje del yodo, causó estimulación tiroidea como respuesta a los bajos niveles de hormona en sangre, y el desarrollo de un círculo vicioso de síntesis de precursores hormonales, pérdida de yodo, hipotiroidismo y estimulación tiroidea con formación de bocio. Si la anomalía básica causa un continuo incremento en el drenaje del yoduro en estos pacientes, posiblemente administrando a dichos pacientes un exceso de yodo en la dieta podría resultar la reversión de su hipotiroidismo. Este estudio ha sido hecho a estos pacientes, y se obtuvo el resultado esperado, es decir, que se normalizaron metabólicamente. El síndrome debe considerarse como importante, ya que algunas de estas personas presentan retardo mental.

Este síndrome resulta particularmente interesante no sólo desde el punto de vista bioquímico, sino ya que se ha visto que en poblaciones de Escocia se manifiesta en alta escala entre pacientes consanguíneos. Esta forma de dishormonogénesis (TDH4; 274800) está causada por una mutación del gen de la tirosina deyodinasas (IYD; 612025) ubicado en el cromosoma 6q25.1.

Transporte hormonal defectuoso

La tiroxina circula en la sangre principalmente ligada a una globulina, y en menor grado a una prealbúmina. Anomalías en las proteínas ligantes

no parecen causar enfermedad desde el punto de vista clínico, pero pueden provocar resultados confusos en algunas pruebas antiguas de laboratorio. Esto no será discutido aquí.

Receptores de tiroxina anormales

La tiroxina es una prohormona. Se transforma en la verdadera hormona, triyodotironina, por una dehidrogenasa selenio dependiente que está presente en muchos tejidos, particularmente en el hígado. La ausencia de esta enzima no ha sido descrita, tal vez porque no es compatible con la vida, pero su concentración es baja cuando el selenio es escaso en la dieta. Para actuar, la hormona debe ligarse a receptores específicos intranucleares, de los cuales hay por lo menos dos. Estos a su vez se ligan específicamente al ADN, donde activan un número de genes. Hay un considerable polimorfismo en estos receptores.

Refetoff fue el primero en describir un paciente con una anomalía en el receptor hormonal. Era un hombre joven que tenía varios hermanos con un padecimiento similar. Su metabolismo era clínicamente normal, pero tenía una tiroxina plasmática anormalmente elevada, sin evidencia de tirotoxicosis, aunque ese diagnóstico había sido formulado erróneamente. Su desorden, y el de sus hermanos, fué estudiado durante varios años. Todas las evidencias señalaron una respuesta alterada a la hormona tiroidea. Desde entonces más de mil personas han sido descritas con resistencia periférica a la hormona. El estudio de estos pacientes ha sido un hito en la aplicación de las técnicas de biología molecular en medicina y ha permitido el entendimiento de hallazgos clínicos (poco claros) en términos moleculares. En muchos de estos pacientes es ahora posible señalar la exacta sustitución o supresión de un nucleótido en el ADN, que corresponde al receptor de la hormona tiroidea, que es anormal o está ausente. Quizás esto se acerque al límite que se podría ambicionar llegar en el entendimiento de una enfermedad.

Se desconoce con exactitud la prevalencia exacta de la resistencia a las hormonas tiroideas (RHT). En el *screening* neonatal de función tiroidea sólo se determina TSH, y de esta manera no es posible diagnosticar hipotiroidismo

secundario, hipotiroidismo terciario, ni resistencia a las hormonas tiroideas. Idealmente, el screening neonatal debería incluir también determinación de T_4 . Hasta el momento esto no ha sido considerado costo-efectivo. LaFranchi estimó en 2003 una prevalencia de resistencia a las hormonas tiroideas de 1/40.000 nacidos vivos. La prevalencia es igual en ambos géneros.

La RHT ocurre en un 75 % de los casos como forma familiar. La herencia es autonómica dominante. Hasta el momento se han descrito 122 mutaciones en 300 familias (en su gran mayoría mutaciones de línea germinal). La mayoría presenta sustitución de un único nucleótido que resulta en el reemplazo de un aminoácido produciendo moléculas truncadas de receptor de hormonas tiroideas β_1 (TR β_1). En algunos casos de tirotropinoma se ha descrito mutaciones somáticas del gen TR β , con resistencia hipofisaria a la acción de las hormonas tiroideas y el consiguiente hipertiroidismo inducido por TSH.

En el síndrome de resistencia a las hormonas tiroideas hay una falta de respuesta de los tejidos blanco a las hormonas tiroideas. Bioquímicamente se caracteriza por elevación de T_4L y T_3L acompañado de TSH no suprimida, en ausencia de enfermedades intercurrentes, drogas o alteraciones de las proteínas transportadoras de hormonas tiroideas. Se requieren mayores dosis de hormonas tiroideas que lo habitual para producir inhibición de TSH y acción tisular de las hormonas tiroideas. La resistencia a las hormonas tiroideas siempre es parcial, pero puede variar en severidad.

La variabilidad en las manifestaciones clínicas podría deberse a la severidad de la resistencia a las hormonas tiroideas, la efectividad de los mecanismos compensatorios, la presencia de factores genéticos de modulación y los efectos de tratamientos previos. La magnitud de la resistencia hormonal depende de la naturaleza del defecto genético subyacente, que generalmente es una mutación en el receptor de hormonas tiroideas β (gen TR β).

A pesar de una presentación clínica variable, hay características comunes dentro de este síndrome: niveles elevados de T_3 libre y T_4 libre, con TSH normal o ligeramente elevada - que responde a TRH- y ausencia de síntomas típicos de hipertiroidismo (y de consecuencias metabólicas del

exceso de hormonas tiroideas) y bocio.

Clínicamente la RHT se manifiesta por bocio (38%), hiperactividad (10%), trastornos del aprendizaje / falta de desarrollo neurológico (8%), taquicardia (7%), sospecha clínica de hipertiroidismo (3%) y niveles elevados de T_4 al nacimiento (1.7%). Sin tratamiento, la mayoría de los pacientes mantienen un status metabólico normal a expensas de valores elevados de hormonas tiroideas circulantes. El grado de compensación a la baja respuesta tisular es variable de un individuo a otro, y de un tejido a otro en el mismo individuo. Frecuentemente coexisten signos clínicos y de laboratorio de exceso y déficit de hormonas tiroideas. Por ejemplo: retardo del crecimiento leve a moderado, retraso en la maduración ósea y trastornos del aprendizaje (todo esto vinculable a hipotiroidismo) y a la vez hiperactividad y taquicardia propias del hipertiroidismo. Los niveles de TSH generalmente son normales o ligeramente elevados; se han descrito niveles mayores a 10 mUI/ml en pacientes tratados con drogas antitiroideas, radioyodo o cirugía por diagnóstico erróneo de hipertiroidismo. Las manifestaciones clínicas de la RHT son variables y para su diagnóstico se requiere un alto grado de sospecha. En el diagnóstico diferencial se encuentran todos los casos de hipertiroxinemia.

El protocolo a seguir es:

1. Dosar niveles de T_4L , T_3L y TSH.
2. Confirmar los niveles elevados de hormonas tiroideas libres (excluir alteraciones de los transportadores de hormonas tiroideas)
3. Medir hormonas tiroideas y TSH en los familiares de primer grado.
4. En ausencia de familiares afectados, descartar adenoma hipofisario (medir subunidad alfa en suero, RNM, etc).
5. Demostrar inadecuada supresión de TSH e inadecuada respuesta periférica a la administración de dosis suprafisiológicas de hormonas tiroideas.
6. Realizar estudio genético.

El tratamiento de la RHT es complejo y altamente individualizado. Hay

individuos que pueden encontrarse en un estado de equilibrio metabólico a pesar de presentar valores circulantes de hormonas tiroideas elevadas. En niños es prioritario velar por un sano desarrollo neurológico y en este sentido es más dañino un hipotiroidismo que un exceso de hormona tiroidea. Se debe controlar crecimiento, maduración ósea, desarrollo mental. También es de utilidad controlar el metabolismo basal, balance de nitrógeno y niveles de globulinas transportadoras de hormonas sexuales (SHBG, cuya producción es estimulada por las hormonas tiroideas). Un estado de hipercatabolismo es señal de sobretratamiento. Puede ser necesaria la administración de beta bloqueantes para frenar algunos síntomas de hipertiroidismo, siendo el atenolol el de elección. Son particularmente nocivas las intervenciones médicas dirigidas a disminuir los niveles de hormonas tiroideas (tiroidectomía, uso de drogas antitiroideas).

Otros errores metabólicos congénitos del sistema tiroideo

Alteraciones moleculares relacionadas con hipotiroidismo de causa central

Se manifiesta clínicamente como hipotiroidismo, también conocido como hipotiroidismo secundario y terciario, cuya causa se encuentra a nivel de la pituitaria o del hipotálamo, respectivamente; tiene una presentación aproximada de 1: 20.000 recién nacidos vivos. Varios linajes celulares participan en los procesos de diferenciación de estas glándulas, por lo que el hipotiroidismo puede asociarse a otras deficiencias hormonales.

Para que se produzcan las hormonas tiroideas se requiere por lo menos de la integridad de cuatro factores: HESX1, LHX3, PROP1 y POU1F1; exceptuando este último factor, cuyas alteraciones pueden presentar tanto patrón de herencia autosómica dominante como recesiva, las mutaciones de estos genes tienen un patrón autosómica recesivo.

Las alteraciones de estos factores de transcripción hipofisarios producen deficiencias combinadas de hormonas hipofisarias. Su estudio en detalle está

más allá de los alcances de este libro.

DISCUSIÓN

Nadie podría pretender que los pacientes que se encuentran en estas categorías constituyan un importante problema para la salud pública: se presentan con muy poca frecuencia, y representan menos de la mitad de los diagnósticos neonatales de hipotiroidismo en los programas de rastreo; en regiones donde no hay deficiencia de yodo su incidencia es menor de uno cada 8.000 nacidos vivos. Su interés surge como un desafío para entender el fundamento fisiopatológico de la enfermedad, y más ampliamente para avanzar en el conocimiento de la función normal de la glándula tiroides.

El diagnóstico de tales pacientes puede ser confuso, ya que frecuentemente los estudios de rutina pedidos por un bocio atípico producen resultados contradictorios. Diagnosticarlos puede ser particularmente difícil, o se pasaron por alto cuando la posibilidad de deficiencia de yodo no puede ser excluida con certeza. Los datos de laboratorio discordantes pueden ser la mejor señal que uno está tratando con un paciente con un error metabólico congénito; por supuesto, la consanguinidad siempre hace sospechar un desorden genético.

¿Cuándo debería sospecharse de una de estas patologías?

Se debería sospechar cuando, en ausencia de deficiencia de yodo:

- a. Hay antecedentes familiares de bocio.
- b. Hay bocio e hipotiroidismo, y la tiroiditis linfocítica crónica (de Hashimoto) puede ser descartada por pruebas inmunológicas o punción aspirativa de tiroides.
- c. La tiroides está agrandada, la concentración de T_3 o T_4 es baja y la TSH

es elevada.

- d. La captación de radioyodo es alta y la T_4 y T_3 son bajas.
- e. La TSH es inapropiadamente elevada con respecto a T_4 o T_3 , o la T_4 está elevada sin otra evidencia de tirotoxicosis (defecto de receptores tiroideos).

Un algoritmo que permite aproximarse al diagnóstico de un paciente con error congénito del sistema tiroideo se presenta en la tabla 1.

El tratamiento, una vez alcanzado el diagnóstico, es simple. Se debe tratar de llevar el metabolismo a niveles normales. Esto generalmente se logra con facilidad administrando tiroxina en do-sis de mantenimiento. Esto hará que el bocio se reduzca, pero los nódulos fibróticos, aunque pueden reducirse, no desaparecerán. En el caso de una consulta genética, debe tenerse en cuenta que estas enfermedades son casi completamente heredadas en forma recesiva.

Tabla 1: **Algoritmo para el estudio de niños y adultos sospechosos de padecer errores congénitos del sistema tiroideo.** Los recién nacidos y niños pequeños deben ser tratados con terapia de reemplazo si se hace el diagnóstico de hipotiroidismo. Recién luego de varios años, se debe suspender la medicación para estudiar la naturaleza del hipotiroidismo, de acuerdo a este algoritmo.

I. T_4 , T_3 baja, TSH normal o baja. Valorar TBG

A. TBG baja: asumir deficiencia de TBG. Confirmar con T_4 libre, T_3 libre y determinación de TBG.

B. TBG normal: estudiar función hipotálamo-hipofisaria. Test TRH.

- a. No respuesta: asumir falla hipofisaria. Investigue hipófisis y otros sistemas hipotalámicos. Si es normal, efectúe terapia de

reemplazo.

b. Respuesta: asuma falla de TRH. Investigue los otros sistemas hipotálamo-hipofisarios. Luego terapia de reemplazo tiroideo.

II. T4, T3 normal o baja, TSH alta: efectúe captación y centellograma con radioyodo.

A. Tiroides ausente: asuma atireosis. Efectúe tratamiento.

B. Tiroides ectópica: asuma defecto de desarrollo. Efectúe tratamiento.

C. Tiroides normal o agrandada: asuma error metabólico.

a. Efectúe prueba de perclorato (ClO₄).

1. Prueba positiva:

a. Dosaje anticuerpos antitiroideos: elevados, probable tiroiditis crónica. Efectúe tratamiento.

b. Pruebas auditivas: si hay sordera nerviosa, asuma síndrome de Pendred

c. Restantes: asuma defecto de organificación.

2. Prueba negativa: efectúe estudios cinéticos de yodo.

a. Captación alta y recambio rápido.

1. prueba para MIT y DIT marcado en orina.

Si están presentes, asuma defecto deshalogenasa. Confirme con dosaje en orina de DIT marcado endovenoso.

Repita este último luego que el enfermo esté eutiroideo, el hipotiroidismo puede

disminuir la actividad deshalogenasa.

2. Biopsia para examen microscópico de luz y electrónico y posible estudio químico de tiroglobulina.

b. Captación normal o baja. Estudie relación saliva-plasma de radioyodo.

1. Baja: asuma defecto de transporte de yodo.

2. Normal: asuma ausencia de respuesta periférica a TSH.

III. T₄, T₃ alta, TSH normal o alta: asuma síndrome de resistencia periférica a T₄.

Toda medicación debe ser suspendida 6 o más semanas y valorar T₄, T₃ y TSH. Debe tenerse en cuenta que la distinción entre los síndromes puede ser oscurecida por la medicación previa y la severidad del defecto. El diagnóstico final depende de una investigación bioquímica minuciosa. El estudio de uno de estos enfermos puede constituir un proyecto de investigación completo.

LECTURAS SUGERIDAS

- Dumont J, Vassart G, Refetoff S. Thyroid disorders. In *The Metabolic Basis of Inherited Disease*. Scriver Cr, Beaudet Al, Sly WS and Valle D. 7th de. McGraw Hill. New York, 1989. P.1843.
- Medeiros-Neto, G, Maciel RMB, Halpern A. Iodine deficiency disorders and congenital hypothyroidism. In *Frontiers in Thyroidology*. G. Medeiro-Neto and Gaitan. Eds. Sao Paulo. Plenum, 1986.
- Salvatori G, Stanbury JB, Rall EJ. Inherited defects of thyroid hormone biosynthesis. In *The Thyroid Gland*. M de Vischer.De.Raven Press, New York, 1980. P. 437.
- Stanbury JB. Inherited Metabolic Disorders of the thyroid system. In *The Thyroid*, 6th ed. L Braverman and R. Utiger eds (and in earlier editions of the Werner-Ingbar text). Lippincott, New York, 1991. P.934.
- Brown RS. Thyroid disease manager. Chapter 15b - Disorders of the Thyroid Gland in Infancy, Childhood and Adolescence.
- Meyer Knobel, Geraldo Medeiros-Neto. 2003. *An Outline of Inherited Disorders of the Thyroid Hormone Generating System*. Medscape.

Capítulo 14: NÓDULO TIROIDEO (BOCIO NODULAR)

CG Borremans

H A Perinetti (†)

Nódulo Tiroideo (NT) es un **concepto semiológico** que hace referencia a un aumento de tamaño, consistencia o ecogenicidad, localizado (a todo un lóbulo, o parte de él), que puede distinguirse del resto de la glándula, y que no presenta evidentes signos inflamatorios ni neoplásicos. Su contenido puede ser sólido, líquido o mixto. Pueden asociarse alteraciones funcionales localizadas.

Los estudios ecográficos y otros (TAC, RMN), con su tecnología, amplitud de aplicaciones y accesibilidad han llevado a la detección de NT no reconocidos por palpación (muchos, de pequeño tamaño), incrementando grandemente la frecuencia de hallazgo (10% detectado clínicamente, y hasta en 60% de ecografías de glándulas sin NT palpables); en la actualidad también se detectan con mayor frecuencia nódulos y cánceres tiroideos en niños y adolescentes.

Se ha llamado *incidentalomas* a NT detectados de manera fortuita (intraoperatoriamente, o por ECO, TAC, RMN, o por examen anatomopatológico).

Se llama *micronódulos* a NT menores de 10 mm de diámetro, muchas veces también hallazgos ecográficos (serían a la vez incidentalomas); la denominación hace referencia a su tamaño.

Ante la detección de un NT es prioritaria la pesquisa de neoplasia maligna. Mientras que la frecuencia del NT en la población general es elevada, la de lesiones malignas de tiroides es baja; ello hace necesario que el médico

general esté capacitado para encarar los estudios diagnósticos y el tratamiento adecuados, así como la atinada derivación al nivel de atención pertinente.

En este capítulo se hará referencia en particular a los nódulos tiroideos del adulto (mayores de 20 años de edad); se agrega un breve resumen del cuadro en menores.

ETIOLOGÍA

Múltiples trastornos pueden originar masas sugestivas de NT; la revisión detallada revelará si se trata de tales. Las más frecuentes se mencionan en el cuadro adjunto.

Recientemente se ha observado que pacientes con hiperinsulinemia desarrollan nódulos tiroideos (esta hormona se reconoce como un factor de crecimiento tiroideo).

La mayoría de los NT no son verdaderas neoplasias, sino crecimientos benignos, o reflejan la fusión de áreas de folículos repletos de coloide, causados por ciclos de hiperplasia e involución del tejido tiroideo; tales son los nódulos adenomatosos y coloides. Otros son neoplasias benignas, de tipo adenomatoso.

Masas tiroideas sugestivas de nódulo/s	
Benignas	Malignas
Nódulo coloide	Cáncer tiroideo
Nódulo adenomatoso	Linfomas
Adenomas	Metástasis de otro origen
Anomalías del desarrollo	
Quistes simples	
Quistes necróticos o hemorrágicos	
Quistes parasitarios	
Tiroiditis autoinmune	
Tiroiditis bacterianas	
Tiroiditis subaguda	
Hemiagenesia tiroidea	
Hipertrofia compensadora del muñón	
Carencia de yodo	

EPIDEMIOLOGÍA

Se informa una frecuencia de 4 a 10 % de NT palpables en la población general y que entre el 7 y 21% de pacientes asintomáticos presentan NT palpables; se estima que la incidencia anual es de 1:1000 habitantes.

La ecografía detecta NT en más de un tercio (y hasta dos tercios) de los estudios realizados. Por otro lado, las necropsias revelan NT en aproximadamente el 50% de las exploraciones.

Se considera que aproximadamente el 12% de los NT únicos por palpación son en realidad nódulos dominantes en bocios multinodulares.

En cuanto al cáncer de tiroides (CaT), se estima incidencia mayor que 10:100.000 / hab / año, representando el 1 a 2 % de los cánceres del organismo humano (y la neoplasia endócrina más frecuente), y se lo halla en menos del 10 % de los NT palpables. El riesgo de malignidad en pacientes eutiroideos con nódulos únicos o múltiples se estima en 5 a 10% (rango 3,4 – 29%). Un tercio de los diagnósticos de CaT son intraoperatorios o necrópsicos.

TIPOS de NT

Con la intención de facilitar la conceptualización del tema, la siguiente tabla presenta distintos parámetros para su clasificación, que se detallan más adelante.

número	clínica	constitución	funcionalidad (¹³¹I)	citológicamente
Único	Palpables	Sólidos	Afuncionantes	Positivos (sí Ca)
(solitario)	No palpables	Quísticos	Hiperfuncionantes	Negativos (no Ca)
Múltiples		Mixtos	Normofuncionantes	Sospechosos
				No valorables

MANIFESTACIONES

La mayoría de los NT son asintomáticos, y los portadores son eutiroideos

Detección: habitualmente por:

- a) observación de bulto en región anterior de cuello
- b) hallazgo de examen clínico rutinario o por otros motivos de consulta
- c) hallazgo por estudios por imágenes, por otros motivos
- d) sensación de constricción cervical anterior (muchas veces no causada por el NT)
- e) dolor local
- f) manifestaciones mecánicas o por infiltración de estructuras regionales

Interrogatorio: investigar los antecedentes de la anomalía detectada (antigüedad conocida y modalidad evolutiva, modificaciones experimentadas y sus circunstancias, etc). Igualmente, pesquisar antecedentes personales y familiares relacionados con las patologías presumiblemente causales. Detectar manifestaciones de disfunción tiroidea.

Examen físico: tanto para adultos como para niños y jóvenes, el examen del cuello –e incluyendo la región tiroidea- debe ser parte del examen físico habitual (con cierta experiencia, no demora más de dos o tres minutos), y la historia clínica del paciente con NT debe ser completa.

El examen del cuello debe seguir un ordenamiento preestablecido. A la inspección sigue la palpación tiroidea; se aconseja realizarla según las maniobras clásicas (de Lahey, de De Quervain, etc), recordando que no son excluyentes sino complementarias. La exploración de las áreas ganglionares cervicales es ineludible.

A todo hallazgo se aplicará la clave semiológica clásica (localización, forma, tamaño, consistencia, superficie, movilidad, sensibilidad, adherencias, retracciones, fluctuación, renitencia, reductibilidad, etc); la información se

anotará en la historia clínica. Será de utilidad señalarlos en un esquema adjunto. Igualmente, se investigará signosintomatología de hipo e hipertiroidismo.

PRESUNCIÓN DIAGNÓSTICA

La experiencia personal y la información recogida permitirán establecer un diagnóstico presuntivo, y otras opciones -que plantearán diagnósticos diferenciales-.

Se deberá tener en cuenta observaciones que **sustentan la sospecha de malignidad**:

- NT en edades extremas (<14 a y >65 a)
- crecimiento ostensible durante meses
- signos ecográficos “de sospecha”
- NT normo o hipocaptante (I^{131}) en paciente eutiroideo
- consistencia dura, inmovilidad, retracciones de piel
- adenopatías regionales
- signos mecánicos o infiltrativos (opresión, dolor, tos, disfonía, disfagia) persistentes y/o en aumento
- historia de irradiación de cabeza, cuello, o tórax superior
- diarreas reiteradas e inexplicadas; diagnóstico de feocromocitoma (sospechar carcinoma medular)
- antecedentes familiares de cáncer de tiroides (medular, papilar), o de Neoplasia Endocrina Múltiple
- detección de metástasis de Ca de tiroides

Otras **sugieren lesiones benignas**:

anatomía de la glándula y sus nódulos, pero no hace diagnóstico funcional ni distingue enfermedades benignas de malignas (se han descrito signos ecográficos que estadísticamente se asocian con mayor o menor frecuencia a lesiones benignas o malignas, pero no establecen diagnóstico). También indica número, dimensiones y contenido del / los nódulos existentes.

La ecografía de alta resolución (herramienta recomendada) muchas veces detecta nódulos no conocidos previamente -incidentalomas- (sólidos hasta 2 mm de diámetro, quísticos de hasta 1 mm), y permite visualizar excrecencias o irregularidades en la cavidad de los quistes, con lo que aumenta la proporción de nódulos mixtos y disminuye la de simples.

Es más eficaz para la detección de NT que la centelleografía, TAC y RMN, y menos costosa, aunque es operador dependiente. Requiere equipamiento adecuado

Los signos de sospecha de malignidad más reconocidos como tales son las calcificaciones (particularmente las microcalcificaciones), la hipoecogenicidad intranodular, el contorno irregular (lobulado, dentado, con extrusiones), contorno con altura mayor que ancho en corte transversal (mayor diámetro anteroposterior), ausencia de halo hipoecoico. Se ha comunicado que aproximadamente el 40% de los NT sólidos hipervascularizados detectados por ecografía Doppler Color son sospechosos de Ca de tiroides. Sin embargo, ninguno de estos signos es significativamente diagnóstico de malignidad, por lo que la sospecha se fundamenta en la coexistencia de dos o más de ellos. La sospecha justifica el estudio citológico por punción con aguja fina, y la ecografía permite seleccionar áreas con mayor posibilidad de atipia, y guía la toma de muestras.

Son numerosos los sistemas (o tabulaciones) propuestos para la cuantificación ecográfica de riesgos de malignidad y determinar la conducta a seguir frente a nódulos tiroideos; todos ofrecen ventajas y tienen limitaciones, encontrándose en permanente revisión. Constituyen –solamente- un aporte para la toma de decisiones; su “negatividad” no excluye la posibilidad de enfermedad maligna.

El **Thyroid Imaging Reporting and Data System (TIRADS, o ACR TIRADS)** fué el primero en ponerse en consideración (Horvath E y cols, 2009 y The American College of Radiologist) y está actualmente en uso (ver capítulo *Ecografía*). Otros establecen categorías como alta, intermedia, baja y muy baja sospecha ecográfica.

Es conveniente el acuerdo entre todos los miembros del equipo tratante (particularmente entre médico de cabecera y ecografista) respecto a cuál será el sistema de evaluación a aplicar.

El crecimiento del nódulo –si bien es previsible- puede constituir un signo de sospecha de malignidad. En particular entre los considerados de bajo e intermedio riesgo (a los que se aconseja control ecográfico cada 12 a 24 meses) un aumento de 20% en dos de sus diámetros con un mínimo de 2 mm, o de más del 50% del volumen, justifica nueva citología, o seguimiento ecográfico más cercano. El rápido crecimiento en breve período se presenta más comúnmente en procesos inflamatorios; también en atipías poco frecuentes (carcinomas anaplásicos, linfomas tiroideos); es poco frecuente en cánceres diferenciados.

Aproximadamente el 80% de los NT son ecográficamente sólidos o mixtos, y el 20% son quísticos; por otro lado, el 97 % de los CaT asientan en nódulos sólidos o mixtos. Desde otro punto de vista, se informa que hasta el 21% de los NT sólidos alberga CaT, e igualmente, el 12% de los NT mixtos, y el 7% de los quistes simples.

Se estima sensibilidad de 97% en la detección de CaT, pero especificidad no superior a 22%.

Ver Capítulo *Ecografía*.

Ecografía de ganglios cervicales

Se aconseja el estudio de los ganglios cervicales anteriores y laterales en todos los nódulos tiroideos. Si aportan hallazgos de sospecha (pérdida de

la morfología normal, contorno redondeado –particularmente en niveles III, IV, V-, hiperecogenicidad, microcalcificaciones y/o quistificaciones internas, hipervascularización periférica, pérdida del hilio central) debe hacerse PAAF del ganglio en cuestión, para estudio citológico y para determinación de tiroglobulina (y calcitonina, si cabe) en el lavado de la aguja. Inversamente, si se detecta un ganglio con invasión neoplásica, corresponde PAAF de nódulo/s tiroideos asociado/s, aún los menores de 10 mm de diámetro y sin otra sospecha.

Punción Aspirativa con Aguja Fina / Citología

Reconoce alteraciones celulares compatibles con neoplasias malignas. Se coincide en que es el único estudio que, independientemente de otros, puede diagnosticar cáncer de tiroides (aunque no en el 100% de los casos, y con ocasionales falsos positivos).

Los resultados se informan como:

“Citología neoplásica

- **NEGATIVA**”: el material es suficiente y adecuado para su valoración citológica, y en él no se reconocen células atípicas. Constituye aproximadamente el 70% de los estudios.
- **POSITIVA**”: el material cumple las condiciones, y muestra atipias celulares compatibles con cáncer (casi siempre se puede establecer el tipo histológico). Aproximadamente, el 4% de los estudios.
- **SOSPECHOSA**”: se aprecian anomalías, aunque sin satisfacer los requerimientos mínimos para diagnosticar cáncer de manera terminante. Aproximadamente 10 a 20 % de los estudios.
- **NO VALORABLE**”: el material estudiado no permite establecer diagnóstico; aproximadamente el 15% de las muestras, según algunos autores.
- A lo anterior se puede agregar “.....**vinculable con** (patología

causal)”.

El Instituto Nacional del Cáncer (National Cancer Institute, NCI) de los Estados Unidos de Norte América organizó una Conferencia (Bethesda, Maryland, octubre de 2007: “NCI Thyroid Fine Needle Aspiration (FNA) State of the Science Conference”) con el objeto de proponer un sistema que uniformizara los informes de la citología tiroidea de material obtenido por PAAF. La sistematización propuesta considera una categorización general de los informes, aceptando cierta variabilidad de los términos utilizados; establece también subcategorías (que tienen lugar en determinadas circunstancias), y acepta comentarios descriptivos adicionales, y algunas notas y recomendaciones del citopatólogo (si a su criterio fueran convenientes). El cuadro adjunto presenta las categorías básicas sugeridas (para más detalles, se sugiere la lectura de la publicación “Cibas ES, Ali SZ. The 2017 Bethesda System for Reporting Thyroid Cytopathology. *Thyroid*. 2017 (11):1341-1346. doi: 10.1089/thy.2017.0500. PMID: 29091573.”

Sistema Bethesda para informes de Citopatología Tiroidea (2017)		
Categorías diagnósticas recomendadas	Riesgo estimado de malignidad	
	excl NIFTP	incl NIFTP
I. No diagnóstica, o Insatisfactoria	5 – 10%	
II. Benigna	0 – 3 %	
III. Atipia de significado indeterminado, o Lesión Folicular de significado indeterminado	6 – 18	10 - 30 %
IV. Neoplasia Folicular, o Sospechosa de una Neoplasia Folicular	10 – 40	25 – 40 %
V. Sospechosa de Malignidad	45 – 60	50 – 75 %
VI. Maligna	94 – 96	97 – 99 %

NIFTP: Neoplasia Folicular Tiroidea No Invasiva con características nucleares de tipo Papilar

La Citología por PAAF tiene ventajas y desventajas. Entre las primeras: bajo costo, fácil de realizar y repetir, equipamiento casi siempre disponible, poco traumático, bien tolerado, excepcionales complicaciones. Además, permite estudios inmunocitoquímicos y moleculares del material aspirado.

Sus desventajas son: (a) requiere entrenamiento en la práctica de la punción y en la observación microscópica; (b) no detecta invasión vascular ni capsular, por lo que los carcinomas foliculares poco desdiferenciados escapan al diagnóstico citológico; (c) el informe hace referencia exclusivamente al material observado; atipías localizadas en áreas o en nódulos no punzados no serán detectadas; (d) los nódulos hiperfuncionantes presentan citología sospechosa; (e) informes no valorables o insuficientes para diagnóstico indican repetir la toma de muestra (el 30 a 50% de las repeticiones permite categorizar la lesión; la guía ecográfica optimiza los resultados).

Ante *lesiones quísticas*, se debe evacuar todo el líquido, y remitirlo para su estudio. Si existiese un componente sólido, se intentará tomar una muestra del mismo, en el mismo acto, o en una segunda punción; la guía ecográfica es de ayuda.

Dado que los *NT benignos hiperfuncionantes* pueden mostrar citologías sospechosas, se aconseja dilucidar esta cuestión (centelleograma con I¹³¹; también ecografía).

En los *bocios multinodulares* resulta prácticamente imposible estudiar todos los nódulos (aún considerando que todos los nódulos ≥ 1 cm merecen el estudio); se aconseja estudiar el/ los nódulo/s ecográficamente sospechosos; si ninguno prevalece como “de sospecha”, tomar muestras del dominante en volumen, o no realizar el estudio.

Distintos autores informan falsos negativos en 1 a 11% y falsos positivos en 1 a 8%, con sensibilidad entre 68 y 98 % y especificidad de 72 a 100 % en la detección de cáncer. En nuestra experiencia, sensibilidad de 92% y especificidad de 78%.

La utilidad de la citología por punción para la selección de pacientes que irán a la cirugía se refleja en una reducción del número de intervenciones (hasta del 50%), y en el incremento (entre 15 y 45 %) del diagnóstico de cáncer tiroideo entre los operados. También es de utilidad para establecer otros diagnósticos (infecciones, tiroiditis linfocitarias, etc).

Hay escasos informes de complicaciones (hematomas, infección, punción traqueal o vascular, parálisis recurrencial transitoria). Se ha referido un sólo caso de implantes en el trayecto de la aguja en Ca diferenciados, otros en Ca indiferenciado (Ca anaplásico).

Marcadores moleculares en muestras citológicas

Están en investigación estudios de mutaciones y reacomodamientos en células de nódulos citológicamente de tipo folicular aunque sin certeza de malignidad (categorías III y IV del Sistema Bethesda). Algunas han mostrado elevada especificidad, aunque moderada o baja sensibilidad. Se han propuesto “paneles” que comprenden diferentes pruebas –con lo que mejora su especificidad y sensibilidad, tanto en la detección de características que refuerzan o excluyen la posibilidad de atipia- aunque hasta la actualidad no satisfacen totalmente las expectativas en la relación de beneficios y limitaciones. Para algunos autores no es posible aún establecer su utilidad y por lo tanto recomendarlas como recursos cuya aplicación redunde en prolongación de la supervivencia del paciente. Se encuentran en permanente investigación, y constituyen promisorias herramientas.

Estudios bioquímicos

No establecen la índole de la enfermedad nodular, pero permiten un más completo diagnóstico, a la par que adecúan las decisiones terapéuticas y optimizan sus resultados.

Se aconseja evaluar el estado hormonal tiroideo del individuo mediante valoración de TSH (métodos ultrasensibles) al inicio de los estudios. Un valor subnormal justifica investigar la funcionalidad del/los nódulos/s; son muy poco frecuentes los nódulos hiperfuncionantes malignos y, si se someten a estudios citológicos, tener en cuenta que la hiperactividad conlleva imágenes falsamente sospechosas de malignidad.

La presencia de Ac anti Microsomales (o anti TPO) y anti Tiroglobulina

confirmará Tiroiditis Autoinmune asociada.

La valoración de Calcitonina sérica es una herramienta para la pesquisa de carcinoma medular de tiroides; se discute su aplicación sistemática en el estudio de nódulos, pero se acepta ante la indicación quirúrgica por sospecha de malignidad. Si se informan valores elevados, se investigará la respuesta al estímulo con Calcio EV (no se dispone de Pentagastrina, también de utilidad en la prueba), y se realizan estudios inmunocitoquímicos en la muestra citológica.

La determinación de Paratohormona (tanto circulante como en la muestra de punción citológica, y su estudio combinado) son de utilidad para el diagnóstico de tumores e hiperplasias paratiroideas.

Las concentraciones circulantes de Tiroglobulina no son de utilidad en el estudio inicial del NT.

Por otro lado, el laboratorio bioquímico hace su aporte al diagnóstico de otros procesos glandulares (virales, bacterianos, parasitarios, etc). (Ver capítulo *Laboratorio Bioquímico*).

Centelleografía

El uso de Iodo o Tecnecio radiactivos se fundamenta en que los tirocitos captan estos elementos, y su desdiferenciación conlleva una reducción de tal capacidad, con respecto al tejido glandular normal (si bien hay otros elementos que pueden utilizarse, los habituales para el estudio inicial del NT son los mencionados). El método permite estudiar nódulos mayores de 10 mm de diámetro, y evidenciar si son funcionalmente más o menos activos que el parénquima glandular.

En base a la captación de radioiodo, se distinguen:

- NT hipo/afuncionantes, o “fríos”: no captan, o lo hacen en menor proporción que el parénquima glandular vecino (*en nuestra experiencia, el 57% de los NT*)

- NT hiperfuncionantes, o “calientes”: muestran mayor captación que el parénquima vecino (*12% en nuestra experiencia*)
- NT normofuncionantes, o “tibios”: en el trazado centelleográfico no se pueden distinguir de la glándula normal (se los considera “fríos”, pero disimulados por la emisión radiactiva del parénquima situado por delante y detrás). (*31% en nuestra experiencia*).

Nódulos hipercaptantes de Tc^{99m} podrían ser “fríos” con isótopos de Yodo; tales casos deberán dilucidarse repitiendo el centelleograma, usando Iodo. Por ello, en nuestro medio, la mayoría recurre a Iodo (I^{131} , ya que, por su reducida vida media, no se dispone de I^{123}).

No existen imágenes patognomónicas de cáncer. Los NT “fríos” son más sospechosos (aunque pueden ser inflamatorios, quísticos, o trastornos metabólicos). Excepcionalmente se han encontrado cánceres en nódulos hiperfuncionantes.

En cuanto a la frecuencia de cáncer, se ha visto que el 90% asienta en NT hipofuncionantes, 8% en normofuncionantes, y 2% (o menos) en hiperfuncionantes.

Dado que entre el 80 y 90% de los NT “fríos” son benignos, y entre 11 y 18% malignos, se considera que si bien el método es sensible para la detección del CaT (98%), es poco específico (22%).

En la actualidad, para algunos autores, una de las utilidades más importantes de la centelleografía, en el estudio inicial del NT, en pacientes con TSH baja y hormonas tiroideas elevadas es la detección de nódulos hiperfuncionantes).

Con las dosis trazadoras (diagnósticas) no se han informado efectos indeseables; se los ha informado por dosis terapéuticas (muy superiores a las diagnósticas): tiroiditis, traqueítis y esofagitis actínicas, dolor local moderado, aumento de los síntomas compresivos; habitualmente son de corta duración. No existe información concluyente respecto al desarrollo de cáncer en relación

al uso de I^{131} en dosis terapéuticas no ablativas.

Contraindicado en embarazadas y madres lactantes.

(Ver Capítulo *Radioisótopos*).

Biopsia por punción (*core-needle biopsy*)

Consiste en la obtención de un cilindro de tejido tiroideo utilizando una aguja gruesa *ad-hoc*. Permite el estudio histológico de la estructura tisural de la muestra (la PAAF brinda células aisladas o colgajos). También requiere la guía ecográfica, equipamiento adecuado y entrenamiento del operador. Para algunos ha mostrado mayor precisión (hasta 94%) que la citología, pero aún se producen resultados no diagnósticos en 1,2% - 26.0% de casos. Se lo propone como un recurso seguro, bien tolerado y con escasas complicaciones (las comunes a otros procedimientos por punción con aguja gruesa); sin embargo, puede haber lesión neural, vascular (yugulares, carótidas), de la faringe o la tráquea. La vecindad del nódulo con las estructuras nobles vecinas es una limitación para la práctica del procedimiento; otra es la imprecisión para diferenciar carcinomas de adenomas foliculares. Es una herramienta diagnóstica útil en casos seleccionados, en los que existe la sospecha de atipia que no se define por citología u otros estudios (sin resultados concluyentes a pesar de reiteradas tomas de muestra); igualmente, en carcinomas anaplásicos, medulares, linfomas, pero existen contraindicaciones –relativas o absolutas- o negativa del paciente para la cirugía. También será de ayuda ante patologías en las que la cirugía no tiene indicación o está relegada a una segunda instancia terapéutica.

Otros estudios por imágenes (Rx, TAC, RMN, PET-CT)

Desaconsejados para el estudio inicial de los nódulos tiroideos.

Las imágenes no informan sobre su naturaleza benigna o maligna, aunque la placa Rx de tórax complementa la valoración de nódulos que se extienden hacia mediastino superior; ocasionalmente evidencia calcificaciones.

Eventualmente, revela imágenes (metástasis, quistes) que podrían relacionarse con el NT en estudio. Por otro lado, sin hallarse entre los estudios de primer orden, suele solicitarse en forma rutinaria en estudios por distintas causas, y detecta imágenes compatibles con bocio.

Tampoco son de utilidad la Tomografía Axial Computarizada, Resonancia Magnética Nuclear ni PET-CT en el estudio inicial; sin embargo, pueden aportar información valiosa en cánceres confirmados (extensión a estructuras vecinas y hacia mediastino, localización de metástasis, etc), tanto preoperatoriamente como luego de la cirugía.

Supresión de TSH (tratamiento supresivo con tiroxina)

Es un recurso diagnóstico / terapéutico que se fundamenta en que el tejido tiroideo benigno responde (con hipotrofia / hipoplasia) en mayor medida que el tejido maligno o desdiferenciado a la supresión del estímulo de TSH. El objetivo es lograr la desaparición del NT hipo o afuncionante en un tiempo prudencial; otros efectos deseados serían impedir su crecimiento, y/o el desarrollo de otros.

Su utilidad es muy discutida (resultados satisfactorios en sólo 10 a 20 % de pacientes con nódulos histológicamente benignos, inicialmente menores de 2,5 cm de diámetro); se opina que se obtendrían iguales resultados con sólo expectación. Igualmente, no hay acuerdo en cuanto a la duración del ensayo (algunos autores plantean que la reducción por el tratamiento aparecería recién a los 2 a 3 años de supresión de TSH).

Se utiliza L-tiroxina en dosis suficiente (rara vez > 2,5 mcg/Kg/día) para mantener TSH sérica entre 0,1 y 0,3 mUI/L (se recomiendan métodos ultrasensibles para su medición). Si en 4 a 6 meses no se obtienen resultados esperados, considerar ineficaz, y plantear la cirugía; con reducción satisfactoria (a la mitad o menos del volumen inicial), puede prolongarse el ensayo.

Nuestra experiencia permite esperar la desaparición en 10 a 12 % de los nódulos, y reducciones satisfactorias en otro 25% a los 4 a 6 meses

de supresión. Los mejores resultados se obtienen en NT relacionados con autoinmunidad tiroidea, y en aquellos de pequeño tamaño, reciente detección, y/o contenido coloide.

El diferimiento de la cirugía en casos de neoplasia maligna diferenciada por 4 a 6 meses no ha demostrado afectar la supervivencia del paciente. Tener en cuenta los efectos cardiovasculares y de movilización del calcio óseo por tiroxina en dosis elevadas y períodos prolongados (se induce hipertiroidismo subclínico). Desaconsejada en posmenopausia y mayores de 55 años.

El procedimiento muestra sensibilidad de 83% y especificidad de 22%.

DIAGNÓSTICO

Los recursos aplicados permiten ahora establecer un diagnóstico más completo, unas veces identificatorio de la patología, y en otras, suficiente para decidir la terapéutica.

Debe insistirse en que ninguno de los mismos es infalible para el diagnóstico de malignidad; la citología es el que más se aproxima al ideal, aunque mantiene posibles informes falsamente negativos y positivos. Se han encarado numerosos estudios prospectivos y retrospectivos en la búsqueda de métodos de interpretación de los mismos para incrementar la exactitud (inclusive tablas que establecen puntajes a distintas características), aunque sin satisfacer totalmente las expectativas. Se considera que el estudio ecográfico de alta resolución y estudio Doppler, asociados a la citología por punción son las herramientas que con mayor seguridad apoyan o descartan la posibilidad de neoplasia maligna; sin embargo, los antecedentes personales y familiares, y el seguimiento clínico son fundamentales en la decisión terapéutica.

Nuevamente es de utilidad el cuadro visto antes: se trata entonces de un *Bocio Nodular* ..

Número	Clínica	Constitución	Funcionalidad (I ¹³¹)	Citológicamente
Único	Palpable	Sólido	Afuncionante	Positivo
(solitario)	No palpable	Quístico	Hiperfuncionante	Negativo
Múltiple		Mixto	Normofuncionante	Sospechoso
				No valorable

..en un paciente eu, hipo o hipertiroideo.

Algunos diagnósticos merecen un breve resumen:

- *Incidentaloma / Micronódulos*: aunque se ha informado frecuencia de 12% de cáncer en nódulos menores de 1 cm de diámetro (similar a cualquier NT), prevalece el concepto de que son habitualmente benignos, y –no existiendo sospecha- no requieren otros estudios, debiendo ser controlados periódicamente por clínica y ecografía, a la pesquisa de aumentos de tamaño u otras modificaciones que indiquen PAAF/citología.

Se ignora la trascendencia clínica de carcinomas de este tamaño, no habiéndose demostrado repercusión en el pronóstico ni la supervivencia (se ha descrito extensión extratiroidea o afectación ganglionar en 69% de los casos, y multicentricidad en 39%); por el contrario, otros autores informan reducciones y hasta desaparición espontánea de la lesión.

- *NT parasitarios*: hidatídicos, en zonas endémicas. Dado su tamaño, no presentan las características ecográficas clásicas; la citología hará el hallazgo de elementos parasitarios en la PAAF; la serología completará el diagnóstico. No tratándose de cavidad serosa, la posibilidad de hidatidosis secundaria post punción es remota.
- *NT Hiperfuncionante Autónomo*: muy rara vez malignos, sin embargo, todos requieren tratamiento (inclusive aquellos que sólo provocan hipertiroidismo

subclínico), teniendo en cuenta su posible progreso a la tirotoxicosis franca, al aumento de volumen, y a sus efectos cardiovasculares y a favor de la osteoporosis. Para el diagnóstico es de utilidad la TSH baja -que hace sospechar la hiperfunción- y en la actualidad es la indicación más precisa del centelleograma; un recurso es realizarlo luego de suprimir la actividad del parénquima normal por administración de triiodotironina (Test de Supresión).

- *B Multinodular no tóxico*: casi siempre benigno, sin que pueda generalizarse el concepto. Debe realizarse PAAF/citología al nódulo dominante y a aquellos con signos de sospecha. El centelleograma con I¹³¹ descartará hiperfunción y autonomía, y las determinaciones hormonales indicarán el estado funcional tiroideo.
- *NT en Tiroiditis Linfocitaria*: si bien estas tiroiditis pueden desarrollar NT, éstos deberán igualmente ser estudiados y tratados según las pautas generales

CONDUCTA

No está justificada la cirugía sistemática de todos los nódulos de tiroides, con el objeto de resolver los poco frecuentes cánceres de la glándula; se pagaría un alto precio, no sólo monetario, sino por las complicaciones y el desmedro de la calidad de vida de muchos que serían intervenidos innecesariamente. Por ello se hace indispensable establecer pautas de selección de pacientes en los que esté justificada la cirugía.

Existen numerosas propuestas de criterios de selección. Cada centro o área asistencial debe diseñar su plan diagnóstico terapéutico, conociendo los recursos -materiales y humanos- de que dispone, así como su capacidad para resolver los problemas en cuestión.

La mayoría de los autores concuerda en que la herramienta más apropiada es la citología por PAAF, sin descartar los demás recursos, pero teniendo en cuenta que el uso simultáneo de todos redundaría en estudios y

gastos innecesarios.

La decisión final estará en manos del cirujano; sin embargo, es el médico general quien detecta la mayoría de los NT, y quien debería avanzar en la selección.

A continuación se proponen criterios fundamentados en la bibliografía actual y en la experiencia del Instituto de Patología Tiroidea (FCMédicas, UNDeCuyo):

En el estudio del nódulo tiroideo deben tenerse como premisas a la detección precoz del cáncer, la prevención de fenómenos mecánicos - compresivos de las vías aerodigestiva y vascular y la relación costos-beneficios de los recursos utilizados.

- 1) Si el nódulo tiroideo es menor que 10 mm en su diámetro mayor (micronódulo y/o incidentaloma), y no asocia factores de riesgo de atipia (por su clínica, evolución o antecedentes personales o familiares), planteamos al paciente el seguimiento clínico y ecográfico cuatrimestral o semestral (y luego con intervalos según la evolución).
- 2) Si el nódulo es mayor que 25 mm de diámetro, tiene indicación quirúrgica (volumen alcanzado, compresión, eventual crecimiento, razones cosméticas, etc).

En las opciones anteriores es igualmente útil la citología por PAAF, para una mejor planificación de la terapéutica (tengan o no indicación quirúrgica); un resultado negativo no excluye a esta última ni la conveniencia de la biopsia intraoperatoria. En nuestra experiencia, el 14% de los casos se hallaba en estas categorías

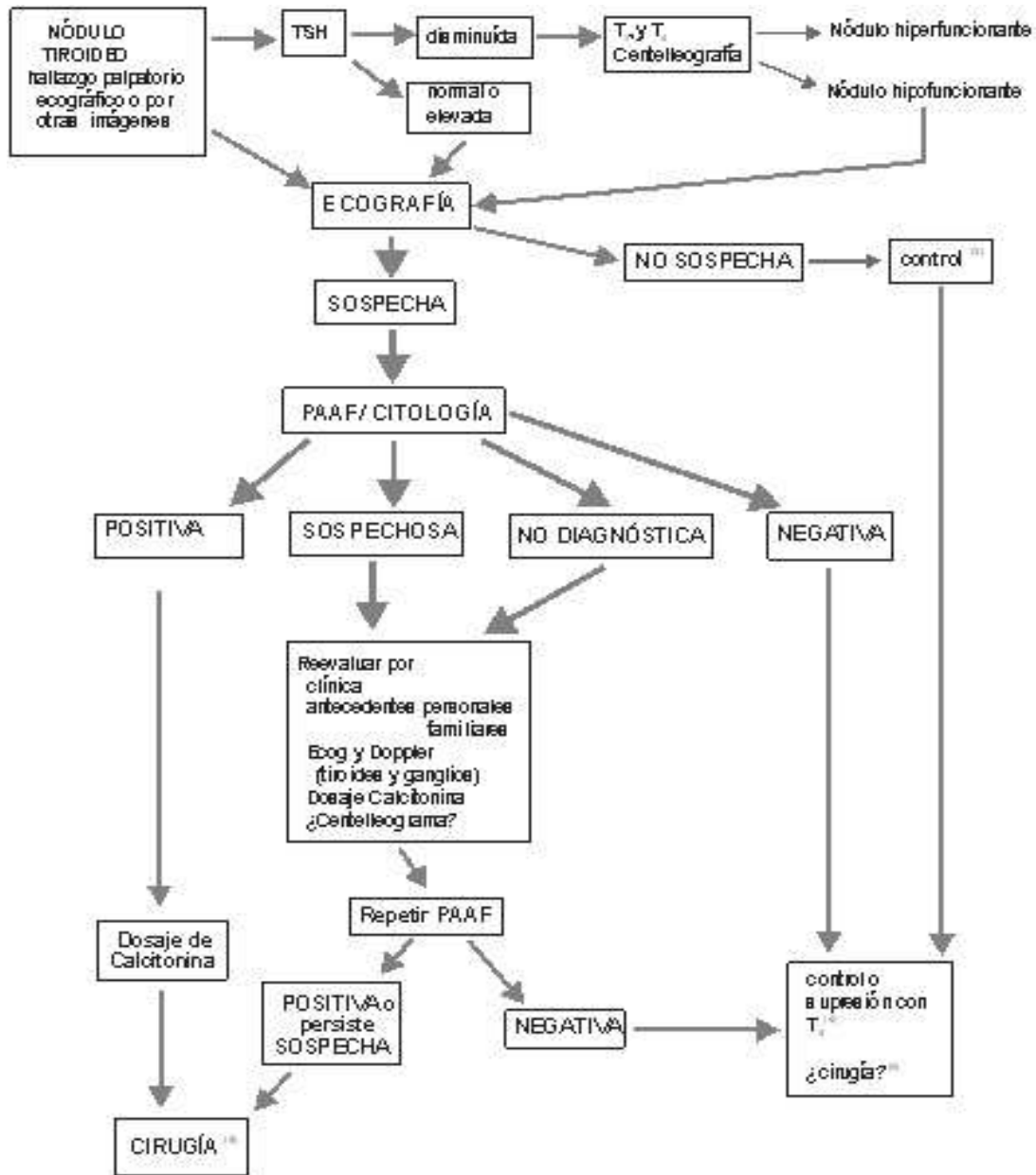
- 3) Si el nódulo es mayor de 10 pero menor que 25 mm de diámetro (más del 80% del total) y sin factores de riesgo, conviene una secuencia de estudios que, con el menor retraso y costo económico, orienten diagnóstico y tratamiento:

Determinación de TSH plasmática y Ecografía y Doppler color
Si la TSH es normal o elevada se prosigue con el algoritmo de estudios.

Si la TSH es subnormal, realizar Centelleograma tiroideo –

preferiblemente con I^{131}) y valoraciones de T_3 , T_4 y TSH.
Si el nódulo es hipercaptante, proseguir los estudios pertinentes a nódulo/s hiperfuncionantes.

En la página siguiente se ofrece el algoritmo que aplicamos, que debe considerarse como una propuesta –entre muchas- y que siempre se ajustará a las características de cada paciente y las capacidades del centro de atención:



- (1) Escaso riesgo de malignidad. Completar evaluación y decidir ablación o control (ver capítulo Hipertiroidismo).
- (2) Riesgo de malignidad presente. Debe proseguirse el protocolo correspondiente.
- (3) No presenta signos ecográficos de sospecha. Plantear alternativas y decidir actitud.
- (4) Como en (3), no hay riesgos significativos de malignidad. Plantear alternativas; si se opta por actitud conservadora, seguimiento según protocolo.
- (5) Si se optara por la cirugía, considerar la amplitud de la resección inicial (supeditada al estudio intraoperatorio) y eventual reintervención y/u otros tratamientos complementarios, según biopsia diferida.
- (6) Si existe indicación quirúrgica, la magnitud se ajustará a los criterios pertinentes.

Si el nódulo es normocaptante o hipocaptante, las características ecográficas juntamente con los hallazgos clínicos, la evolución y los antecedentes personales y familiares indicarán la oportunidad del estudio citológico por punción aspirativa (PAAF); los resultados sustentarán la decisión por tratamiento quirúrgico o seguimiento clínico. Ante sospecha de Ca Medular asociar determinaciones de Calcitonina en el lavado de la aguja de PAAF y en sangre circulante; igualmente, pueden solicitarse tinciones especiales al citólogo.

- a) PAAF positiva: está indicada la cirugía.
- b) PAAF sospechosa o negativa: realizar centelleograma con I^{131} :
 - nódulos hiperfuncionantes (sospechosos por citología): investigar hipertiroidismo:
 - si existe, tratamiento ablativo con I^{131} o cirugía (se prefiere ésta última)
 - si no hay hipertiroidismo, I^{131} , cirugía, o sólo expectación (en este caso, supeditando el tratamiento a la evolución)
 - nódulos normo y afuncionantes:
 - PAAF sospechosa: cirugía
 - PAAF negativa: supresión de TSH con Tiroxina; posterior tratamiento según evolución (discutir con el enfermo las ventajas y desventajas, considerando la alternativa quirúrgica)

Nódulo Tiroideo en niños: en este apartado se anotarán algunos aspectos de la patología en menores de 20 años de edad que se diferencian de los descritos para adultos; se aconseja ver capítulo correspondiente (*Patología Tiroidea en la Infancia*).

- Menor prevalencia (0,05 – 5,1% de la población menor de 20 años) que en adultos.
- Se estima que 1 – 1,5% de niños y \pm 13% de adolescentes tiene

nódulos tiroideos.

- Proporcionalmente, es más frecuente el cáncer (22 – 26%) que en población adulta.
- Aproximadamente 30% de nódulos hiperfuncionantes incluyen células malignas.
- El reconocimiento de signos ecográficos de riesgo de atipias en ganglios cervicales indica conveniencia del estudio de la tiroides, e, inversamente, ante la presencia de nódulo/s tiroideo/s se aconseja el estudio ecográfico de los grupos ganglionares cervicales.
- Se aconseja PAAF / Citología a todos los nódulos ≥ 10 mm (y a menores, si presentan factores de riesgo). Extensos componentes quísticos no excluyen el riesgo de malignidad.
- La toma de muestra por PAAF siempre debe realizarse bajo guía ecográfica.
- No hay acuerdo respecto a recomendaciones a favor u opuestas al tratamiento de nódulos benignos con T_4 en dosis supresivas de TSH.
- Se aconseja la cirugía en casos confirmadamente malignos, y cuando existe firme sospecha (por antecedentes, evolución, reiteradas citologías no concluyentes, entre otras); también ante rápido crecimiento, síntomas compresivos, razones cosméticas, o decisión del paciente y su familia.
- En nódulos hiperfuncionantes (con o sin hipertiroidismo manifiesto), se prefiere la cirugía a otras alternativas. Se acepta el seguimiento y controles (incluyendo PAAF/citología) en cuadros subclínicos, y decidir la cirugía ante evolución que infunda sospechas.
- Se aconseja optar por cirugía “en menos” (tiroidectomía subtotal) como intervención inicial, salvo indicación terminante de extirpación total de la glándula.
- El cáncer tiroideo, aunque se diagnostica en estadios más avanzados, tiene buen pronóstico y sobrevida.
- Son frecuentes las metástasis al momento del diagnóstico

(ganglionares en $\pm 73\%$, pulmonares en $\pm 30\%$).

- Habría más riesgo de cáncer en varones que en mujeres.

- **Nódulo Tiroideo en embarazadas:** ver capítulo correspondiente (*Tiroides y Embarazo*).
- **Nódulo Tiroideo en añosos:** ver capítulo correspondiente (*Patología Tiroidea en el Adulto Mayor*).

PSEUDONÓDULOS

El término se utiliza particularmente en informes ecográficos; también en otros métodos por imágenes. Se aplica a áreas del órgano en estudio que se diferencian del entorno pero que no reúnen las características suficientes para ser consideradas nódulos (principalmente respecto a ecogenicidad, delimitación y vascularización). Por lo general, el cambio de ubicación y orientación del transductor permite su reconocimiento. El estudio Doppler es de ayuda cuando no evidencia vasos perinodulares (que no contornean el nódulo); habitualmente no hay una franca delimitación (contornos, bordes) ni halo entre el área en cuestión y el parénquima vecino.

Se observan frecuentemente en glándulas con patologías difusas (tiroiditis, enfermedad de Graves-Basedow, bocios difusos por carencia de yodo, etc). En estos casos, la hipervascularización, la hipoecogenicidad, la fibrosis, ofrecen imágenes confusas, sugestivas de nódulos. En las tiroiditis granulomatosas la afectación, aunque difusa, no es homogénea, y además, varía su aspecto ecográfico, localización, extensión, y también suele presentar imágenes confusas.

Lo anterior subraya la recomendación de aportar (anotar) la más completa información al ecografista al confeccionar la solicitud del estudio, facilitando así su interpretación de las imágenes.

Otras imágenes que plantean diagnósticos diferenciales son:

-Inclusiones - ectopías tímicas: frecuentes en los polos inferiores, a veces se les reconoce un trayecto que las conecta con el timo. Suelen ser bien delimitadas, muy hipoecogénicas, con un “punteado brillante” intranodular que sugiere microcalcificaciones. Suelen reducirse en la pubertad, cuando el timo involuciona.

-Inclusiones adiposas: son hiperplasias focales de tejido graso intranodular. También marcadamente hipoecogénicas, con inclusiones focales ecogénicas. Sugieren nódulos con atipías; la comparación con tejido graso vecino ayuda en el diagnóstico.

-Divertículos faríngeos: simulan nódulos tiroideos exofíticos. Puede observarse llenamiento al dar a beber líquido al paciente y comparar las imágenes.

OPCIONES TERAPÉUTICAS

No se discutirán aquí las indicaciones, ventajas, desventajas, etc, de las opciones consideradas; sí, en cambio, se exponen criterios y observaciones referidos a las distintas actitudes y procedimientos sugeridos para el tratamiento del NT. El tratamiento de aquellos diagnosticados como malignos se considera en el capítulo correspondiente.

En todos los casos se deben plantear las alternativas terapéuticas, las ventajas y desventajas de cada una, y la propuesta del médico actuante.

- **Tratamientos conservadores**

-Administración de Iodo: aconsejada para habitantes de regiones con aportes dietarios insuficientes. No constituye en sí misma un recurso para el tratamiento del nódulo tiroideo, pues son muy escasos sus efectos en la reducción del volumen de nódulos benignos y en el retraso de su crecimiento.

-Supresión de TSH: el recurso, hoy muy discutido, se aplica con menor

frecuencia que décadas atrás; hay reducción de volumen en 5 a 15 % de los nódulos, a los 6 a 18 meses de administración diaria, particularmente en pacientes de regiones iodocarenciadas.

Si se ensayó la supresión, y *con resultados satisfactorios*, queda luego librada al criterio del médico la actitud a seguir (mantener la dosis de T_4 , reducir o interrumpirla). Los autores sugieren proseguir con dosis reducidas, en forma prolongada o permanente. En la decisión deberán tenerse en cuenta los efectos cardiovasculares y sobre el metabolismo del calcio relacionados con el tratamiento con tiroxina y la edad del paciente. *Ante respuesta no satisfactoria* (reducción insuficiente) se aconseja reevaluar, y considerar otras alternativas.

Todos los casos (manteniendo o no el tratamiento), deberán controlarse periódicamente (cada 3 a 4 meses), pesquisando modificaciones del / los nódulos, por la clínica y métodos complementarios, incluyendo repetición de la PAAF (a los 6 a 24 meses, según cada caso).

No hay opinión terminante en caso de recidivas o crecimiento de un nódulo previamente reducido; si no existen contraindicaciones ni riesgos incrementados, es conveniente la cirugía; si ésta implica mayores riesgos, podrá ensayarse nuevo tratamiento supresivo u otras opciones (ver más adelante).

No existe evidencia de la eficacia de dosis no supresivas.

Desde luego que la aparición de signos de sospecha o certeza de cáncer tornan mandatoria la cirugía.

-Expectación: actitud aconsejada por algunos autores, ante nódulos considerados benignos, pequeños, estables, y sin riesgos de malignización. Tienen vigencia las mismas consideraciones respecto a seguimiento y decisiones terapéuticas. Entre 15% y 40% de estos NT aumentan de tamaño, o aparecen otros.

- **Tratamientos ablativos**

-Cirugía: la amplitud de las resecciones varía según la índole de las lesiones y la experiencia de distintos autores. Hay coincidencia en que deberán resecarse todos los nódulos, incluso con el sacrificio de toda la glándula; algunos expertos aconsejan conservar una porción de parénquima con capacidad funcional. Los conocimientos actuales de la patogenia apoyan la tendencia a la ectomía total en bocios multinodulares.

Los autores aconsejamos la biopsia intraoperatoria, cuyo diagnóstico permite adecuar los procedimientos (tratándose de neoplasias malignas, la cirugía se adaptará a los criterios clásicos para el cáncer); otros expertos argumentan que sus beneficios no la justifican.

-Radioiodo (I^{131}): su utilidad más importante (en nódulos no malignos) es el tratamiento de nódulos hiperfuncionantes autónomos, tanto únicos como múltiples (reducción de volumen –hasta la desaparición- y actividad). Es un recurso en enfermos añosos, y/o con mayor riesgo quirúrgico, lográndose la reducción del volumen de bocios nodulares no hiperfuncionantes, con atenuación o desaparición de manifestaciones compresivas; el uso de TSH humana recombinante mejora los resultados, con menor dosis de radiación, aunque su costo limita la aplicación.

- **Otras opciones**

-Punción evacuadora (*): en quistes simples, la evacuación suele ser definitiva. Muchas veces reaparece la colección, siendo lícito repetir la evacuación; luego de la tercera evacuación seguida de nuevo llenamiento debería optarse por otro tratamiento.

-Punción, aspiración, inyección y reaspiración (PAIR) (*): propuesto como alternativa no quirúrgica de elección en quistes; la inyección de etanol produce necrosis coagulativa y trombosis microvascular, logrando la esclerosis (una vez aspirado más del 50% del contenido del quiste, se instila igual cantidad de alcohol etílico 96°, que se deja actuar varios minutos; luego se extrae la mayor

cantidad posible de líquido residual y alcohol). Se han ensayado también otras sustancias (como tetraciclinas o polidocanol). Suele requerir repetidas sesiones, con intervalos de 5 a 7 días. El procedimiento provoca dolor local. Puede asociarse con coagulación con láser o radiofrecuencia (en sesiones sucesivas) en quistes recidivados y/o con componentes sólidos.

-Inyección intranodular de etanol (*): en nódulos sólidos hiperfuncionantes con elevado riesgo o contraindicación quirúrgica se han informado reducciones de volumen y de la hiperfunción (hasta 90% de curaciones), con menos de 1% de hipotiroidismo residual (hasta 45% con I¹³¹). Se han obtenido similares resultados en NT “fríos” compresivos, con alto riesgo quirúrgico. El procedimiento provoca dolor, y suele requerir reiteradas sesiones, lo que es una limitante para su aplicación; ha sido desplazado por recursos como fotocoagulación láser, radioablación, y otros.

-Fotocoagulación con láser, y Radioablación (*): en ensayos, con resultados promisorios (reducción 50% - 70% del volumen en 1 a 3 sesiones). No puede ablaionarse totalmente el NT sin afectar tejido vecino. Se han aplicado a grandes NT con mayor riesgo quirúrgico o negativa a la operación; también en carcinomas anaplásicos y en metástasis imposibles de reducir por otro recurso. Provocan dolor (de menor intensidad que los anteriores, y de breve duración).

-Ablación con Microondas, y Ultrasonido Focalizado de Alta Intensidad (*): también en ensayos y con resultados promisorios. Son, igualmente, procedimientos de termoablación guiada por ecografía, en los que se inserta por vía transcutánea el instrumental emisor de microondas o ultrasonido de alta intensidad. Como los anteriores, ofrece reducciones significativas tanto en volumen del nódulo como de sus manifestaciones compresivas; no se logra la ablación completa del tumor. Son aplicables a lesiones de volumen considerable (mayores de 30 mm de diámetro) e inclusive quísticas. El costo del equipamiento es elevado; no han demostrado una llamativa eficacia (aunque no se ha difundido su aplicación).

(*) En todos los casos se habrá descartado neoplasia maligna (o en su caso, considerarlos intratables). La ecografía permite estimar el volumen inicial del quiste o nódulo, y es necesaria como guía del procedimiento y evaluación de resultados. La mayoría de los centros considera a éstos como recursos de segunda línea.

LECTURAS SUGERIDAS

- Ali Nawaz Khan, Yusif Al-Khatatab, Macdonald S, 2002. Thyroid Nodules. (<http://www.eMedicine.com>).
- Ali SZ, Cibas ES. Editores. The Bethesda System for Reporting Thyroid Cytopathology, Definitions, Criteria and Explanatory Notes. New York: Springer; 2010.
- Bauer AJ. 2019. Thyroid nodules in children and adolescents. *Curr Opin Endocrinol Diabetes Obes*; 26: 266–274 DOI:10.1097/MED.0000000000000495.
- Castro MR, Gharib H, 2000 Thyroid Nodules and cancer: when to wait and watch, when to refer. *Postgrad Med* 107 (1): 113-124
- Cibas ES, Ali SZ. 2017. The 2017 Bethesda System for Reporting Thyroid Cytopathology. *Thyroid* 27(11):1341-1346. doi: 10.1089/thy.2017.0500.
- Cooper DS, Doherty GM, Haugen BR, Kloos RT, Lee SL, Mandel SJ, Mazzaferri EL, McIver B, Pacini F, Schlumberger M, Sherman SI, Steward DL, Tuttle M. 2009. Revised American Thyroid Association Management Guidelines for Patients with Thyroid Nodules and Differentiated Thyroid Cancer. *Thyroid* 19 (11): 1167 – 1214.
- Chan Kwon Jung, Jung Hwan Baek, Dong Gyu Na, Young Lyun Oh, et al. 2019 Practice guidelines for thyroid core needle biopsy: a report of the Clinical Practice Guidelines Development Committee of the Korean Thyroid Association. *J Pathol Transl Med*; 54 (1): 64-86. DOI: <https://doi.org/10.4132/jptm.2019.12.04>
- Dong Gyu Na, Jung Hwan Baek, So Lyung Jung, Ji-hoon Kim, Jin Yong Sung, et al. 2017. Core Needle Biopsy of the Thyroid: 2016 Consensus Statement and Recommendations from Korean Society of Thyroid Radiology. *Korean J Radiol*; 18 (1): 217-237. Disponible en: <http://dx.doi.org/10.3348/kjr.2017.18.1.217>

- Durante C, Grani G, Lamartina L, Filetti S et al. 2018. The Diagnosis and Management of Thyroid Nodules. A Review. JAMA;319 (9): 914-924. doi:10.1001/jama.2018.0898.
- Essenmacher AC, Joyce PH, Kao SC, Epelman M, et al. 2017. Sonographic Evaluation of Pediatric Thyroid Nodules. RadioGraphics; 37: 1731–1752 Disponible en: <https://doi.org/10.1148/rg.2017170059>.
- Eszlinger M, Lau, L, Ghaznavi S, Symonds c, et al.2017. Molecular profiling of thyroid nodule fine-needle aspiration cytology. Nature Rev (Endocr) (Advance on linePublication): 1-10. Disponible en: doi:10.1038/nrendo.2017.24
- Filetti S, Durante C, Torlontano M, 2006. Nonsurgical Approaches to the Management of Thyroid Nodules. Nat Clin Pract Endocrinol Metab; 2 (7): 384 – 394. (<http://www.medscape.com/viewarticle/540915>).
- Francis GL, Waguespack SG, Bauer AJ, Angelos P, et al. 2015. Management Guidelines for Children with Thyroid Nodules and Differentiated Thyroid Cancer - The American Thyroid Association Guidelines Task Force on Pediatric Thyroid Cancer. Thyroid; 25 (7): 716-759. DOI: 10.1089/thy.2014.0460.
- Frates MC, Benson CB, Doubilet PM, Kunreuther E, Contreras M, Edmund S. Cibas ES, Orcutt J, Moore FD Jr., Reed Larsen P, Marqusee E, Alexander EK, 2006. Prevalence and Distribution of Carcinoma in Patients with Solitary and Multiple Thyroid Nodules on Sonography. J Clin Endocrinol Metab 91 (9): 3411–3417. (<http://www.jcem.endojournals.org>).
- Geary AD, Drake FT. 2020.Percutaneous Microwave Ablation for Benign, Symptomatic Thyroid Nodules: Wave of the Future?. World J Surg 44, 2280–2281 (2020). <https://doi.org/10.1007/s00268-020-05464-8>
- Gerez A, Orlandi A, Rezzónico J, Schnitman M, Silva Croome MC. 2006. Tratamiento del Bocio Nodular y Polinodular no tóxico benigno eutiroideo. Primer Consenso Argentino sobre Patologías Endocrinológicas. RAEM 43 (3): 124 – 143. (<http://www.raem.org.ar>).
- Gharib H, Papini E, Garber JR, Duick DS, et al. 2016. American Association of Clinical Endocrinologists, American College of Endocrinology, and Associazione Medici Endocrinologi Medical Guidelines for Clinical Practice for the Diagnosis and Management of Thyroid Nodules – 2016 update. Endocr Pract 22 (Suppl 1) May 2016: 1-60. Disponible en: <https://journals.aace.com/doi/pdf/10.4158/EP161208.GL>
- Gharib H, Papini E, Paschke R, Duick DS, Valcavi R, Hegedüs L, Vitti P. 2010. American Association of Clinical Endocrinologists, Associazione Medici Endocrinologi, and European Thyroid Association Medical Guidelines for Clinical Practice for the Diagnosis and Management of Thyroid Nodules. Endocr Pract (Suppl 1): 1 -43.

- Gul K, Ersoy R, Dirikoc A, Korukluoglu B, Ersoy PE, Aydin R, Ugras SN, Belenli OK, Cakir B. 2009. Ultrasonographic evaluation of thyroid nodules: comparison of ultrasonographic, cytological, and histopathological findings. *Endocr* 36: 464–472.
- Haugen BR, Alexander EK, Bible KC, Doherty GM, et al. 2015. 2015 American Thyroid Association Management Guidelines for Adult Patients with Thyroid Nodules and Differentiated Thyroid Cancer. The American Thyroid Association Guidelines Task Force on Thyroid Nodules and Differentiated Thyroid Cancer. *Thyroid* 26 (1):1-133. DOI: 10.1089/thy.2015.0020
- Hegedüs L, Bonnema SJ, Bennedbaek FN 2003 Management of simple nodular goiter: current status and future perspectives. *Endocr Rev* 24 (1): 102-132
- Hooft L, Hoekstra OS, Boers M, Van Tulder MW, Van Diest P, Lips P, 2004. Practice, Efficacy, and Costs of Thyroid Nodule Evaluation: A Retrospective Study in a Dutch University Hospital. *Thyroid* 14 (4): 287 – 293. (<http://www.medscape.com/viewarticle/477674>).
- Lansford CL, Theodoros N, Teknos TN, 2006. Evaluation of the Thyroid Nodule. *Cancer Control C* 2006; 13(2):89-98. (<http://www.medscape.com/viewarticle/536308>)
- Pacella CM, Bizarri G, Spiezia S, Bianchini A, Guglielmi R, Crescenzi A, Pacella S, Toscano V, Papini E, 2004. Thyroid Tissue: US Guided Percutaneous Laser Ablation. *Radiology* 232 (1): 272–280.
- Pacini F, De Groot LJ. Thyroid Nodules, en *The Thyroid and its Diseases* (Chapter 18, revised may 2006) (<http://www.thyroidmanager.org>).
- Pałyga I, Pałyga R, Młynarczyk J, Kopczyński J, et al. 2020. The current state and future perspectives of high intensity focused ultrasound (HIFU) ablation for benign thyroid nodules. *Gland Surg*; 9 (Suppl 2):S95-S104. doi: 10.21037/gs.2019.10.16
- Papini E, Monpeyssen H, Frasoldati A, Hegedüs L. 2020. 2020 European Thyroid Association Clinical Practice Guideline for the Use of Image-Guided Ablation in Benign Thyroid Nodules. *Eur Thyroid J* 9:172–185. DOI: 10.1159/000508484.
- Penfold, A.; Vargas Perez, C.; Chipolla, A.; Civeriati, O.; Rey, O.; Jalil, N.; Macagno, G. 2005. La ecografía de alta resolución y doppler color: su utilidad en el seguimiento de la patología nodular múltiple de tiroides. *Reporte de un caso. RAEM* 42 (4): 167-170.
- Rezzonico J, Rezzonico M, Pusiol E, Pitoia F, Niepomnische H. 2008. Introducing the thyroid gland as another victim of the insulin resistance syndrome. *Thyroid*; 18 (4): 461-4.
- Richman DM, Benson CB, Doubilet PM, Peters HE, et al. 2018. Thyroid Nodules in Pediatric Patients: Sonographic Characteristics and Likelihood of Cancer. *Radiology*; 288: 591–599. Disponible en: <https://doi.org/10.1148/radiol.2018171170>
- Song JSA, Dmytriw AA, Yu E, Forghani R, Rotstein L, Goldstein D, Poon CS. 2018.

- Investigation of thyroid nodules: A practical algorithm and review of guidelines. *Head & Neck*. 2018; 00: 1–13. Disponible en: <https://doi.org/10.1002/hed.25160>
- Supit E, Peiris AN, 2003. Cost-Effective Management of Thyroid Nodules and Nodular Thyroid Goiters. *Am Fam Physician* 67: 559-566. (<http://www.medscape.com/viewarticle/433857>).
 - Wong KT, Ahuja AT, 2005. Ultrasound of thyroid cancer. *Cancer Imaging*; 5(1): 157–166.
 - Yang CC, Hsu Y, Liou JY. 2021. Efficacy of Ethanol Ablation for Benign Thyroid Cysts and Predominantly Cystic Nodules: A Systematic Review and Meta-Analysis. *Endocrinol Metab* 36(1): 81-95. DOI: <https://doi.org/10.3803/EnM.2020.833>
 - Yoon JH, Kim E-K, Kwak JY, Moon HJ. 2015. Effectiveness and Limitations of Core Needle Biopsy in the Diagnosis of Thyroid Nodules: Review of Current Literature. *J Pathol Transl Med*. 2015;49 (3): 230-235. doi: <https://doi.org/10.4132/jptm.2015.03.21>

Capítulo 15: NEOPLASIAS TIROIDEAS

HA Perinetti (†)

CG Borremans

TB Glatstein

Desde la redacción de este capítulo de Patología Tiroidea en 2011, se han producido tan importantes avances en los conocimientos en este campo que obligan a una completa revisión del mismo. Tales avances incluyen –entre otros- nuevas herramientas diagnósticas, reconocimiento de tipos histológicos semejantes, pero con pronósticos completamente distintos, como también diferentes criterios y recursos terapéuticos. Los aportes casi constantes tornan prácticamente imposible la pronta incorporación de novedades a los textos en uso, por lo que se recomienda la actualización a través de las frecuentes publicaciones especializadas.

Con el advenimiento (década del '90) de tecnologías de diagnóstico bioquímico ultrasensible e imágenes de alta resolución (ecografía, TAC, RMN, PET) la incidencia del cáncer tiroideo ha aumentado 10 veces -de 1 a 10/100.000 hab año-. Si bien parte del aumento de casos es real, en buena medida también se debe al diagnóstico de lesiones antes no reconocidas -por su tamaño, menores de 10 mm-. Este aumento en las detecciones ha llevado a que se hablara de “una epidemia de cáncer tiroideo”, como también de sobrediagnóstico del mismo.

Dado que a estas lesiones se aplicaron las conductas aceptadas hasta hace aproximadamente una década, resultó un uso más frecuente de procedimientos diagnósticos y terapéuticos -con los consiguientes incrementos en costos y complicaciones- aunque esto no reflejó con igual magnitud una optimización de la supervivencia y recurrencias

Las observaciones de Ito y colaboradores, luego corroboradas en el

Memorial Sloan Kettering Cancer Center, que muchas de estas lesiones histológicamente malignas pero mínimas en cuanto a volumen –diámetros menores a 10 mm- no mostraban progresividad ni agresividad durante el seguimiento (años), sostienen el concepto de que muchas de ellas han sido sometidas a sobret ratamiento, y han conducido a esfuerzos para diferenciar estos grupos, conllevando modificaciones en las clasificaciones ecográficas, citológica, y anatomopatológica (estas últimas, respaldadas fundamentalmente por estudios moleculares - genéticos).

Se han producido entonces cambios en los criterios de estudio del nódulo tiroideo, así como en la indicación y extensión de la cirugía, y, ante la confirmación de malignidad, en el uso de I¹³¹ y otros recursos terapéuticos, así como en el pronóstico y seguimiento. Todo ello con un nuevo paradigma: “**menos es mejor**” (no obstante, cuando el nódulo es clínicamente detectable, las modificaciones en la conducta y pronóstico son menores).

Se ha incorporado un apartado (al final del capítulo) referido al Microcarcinoma Papilar.

Clasificación de tumores de las Glándulas Endócrinas. OMS. 4^{ta} ed. Lyon. IARC 2017

(WHO Classification of Tumors of endocrine glands, 4th edition. Lyon. IARC 2017)

Se mantiene la diferenciación clásica entre benignos y malignos, siendo fundamental en el concepto la existencia o no de invasión (capsular y/o vascular), por encima de las restantes características.

Se incorporó una nueva categoría “Otros tumores de patrón folicular encapsulado” (Chámesele-Tejeiro, Sobrinho-Simoes, y otros).

-Adenoma Folicular
-Neoplasia (tumor) trabecular hialinizante
-Otros tumores tiroideos encapsulados con patrón folicular <ul style="list-style-type: none"> • Tumor folicular de potencial maligno incierto • Tumor bien diferenciado de potencial maligno incierto • Neoplasia tiroidea folicular no invasiva con núcleos de tipo papilar (NIFTP*)
-Carcinoma papilar <ul style="list-style-type: none"> • Variantes: microcarcinoma papilar, v. encapsulada, v. folicular, v. macrofolicular, v. difusa/multinodular, v. esclerosante difusa, v. de células altas, v. de células columnares, v. cribiformememular, v. de células en clavo (hobnail), v. con estroma de tipo fascitis, v. oncocítica, v. de células fusiformes, v. de células claras, v. de tipo Warthin.
-Carcinoma folicular <ul style="list-style-type: none"> • Carcinoma folicular minimamente invasivo (solo invasión capsular) • Carcinoma folicular encapsulado angioinvasivo • Carcinoma folicular ampliamente invasivo
-Tumores de células de Hürthle <ul style="list-style-type: none"> • Adenoma de células de Hürthle • Carcinoma de células de Hürthle
-Carcinoma pobremente diferenciado
-Carcinoma anaplásico (indiferenciado)
-Carcinoma escamoso
-Carcinoma medular
-Carcinoma mixto de células foliculares y medular
-Carcinoma mucoepidermoide
-Carcinoma mucoepidermoide esclerosante con eosinofilia
-Carcinoma mucinoso
-Timoma ectópico
-Tumor epitelial fusiforme con diferenciación de tipo timo (SETTLE)**
-Carcinoma con diferenciación de tipo timo (ITET/CASTLE)***
-Tumores estromales y mesenquimales <ul style="list-style-type: none"> • Paraganglioma • Tumores de vaina de nervio periférico (incluyendo el schwannoma)
-Tumores vasculares benignos <ul style="list-style-type: none"> • Angiosarcoma • Tumores de músculo liso (incluyendo leiomioma y leiomiosarcoma) • Tumor fibroso solitario
-Tumores hematológicos <ul style="list-style-type: none"> • Histiocitosis de células de Langerhans • Enfermedad de Rosai-Dorfman • Tumor de células foliculares dendríticas • Linfoma primario de tiroides
-Tumores de células germinales
-Tumores secundarios

* NIFTP: noninvasive follicular thyroid neoplasm with papillary-like nuclear features.

** SETTLE: spindle epithelial tumour with thymus-like differentiation; previamente referido como spindle cell tumour with thymus-like differentiation.

*** ITET/CASTLE: intrathyroid epithelial thymoma/carcinoma showing thymus-like differentiation.

En este capítulo se expondrán brevemente los tumores tiroideos de estirpe epitelial glandular tiroidea, los derivados de las células C y Linfoma Primario tiroideo.

TUMORES EPITELIALES BENIGNOS

Adenoma folicular

Neoplasia no invasiva con diferenciación folicular sin características nucleares de carcinoma papilar.

Los adenomas frecuentemente presentan hemorragia, necrosis, fibrosis, calcificación y quistificación.

Las variantes aceptadas son: *macrofolicular* (por folículos grandes),

microfolicular (pequeños), *embrionario* (trabecular) o *fetal* (tubular); esta diferenciación carece de trascendencia clínica. Los “adenomas atípicos” presentan mayor celularidad y menos regularidad morfológica; deben distinguirse del carcinoma folicular bien diferenciado, y la única forma segura de hacerlo es excluyendo la invasión capsular o vascular. Los enfermos con adenomas atípicos deben ser controlados estrechamente, pues no siempre se logra el examen histológico exhaustivo de la pieza.

Otras variantes reconocidas son el *adenoma oncocítico*, el que presenta *hiperplasia papilar*, el de *células en anillo de sello*, el *mucinoso*, el *lipoadenoma*, el de *células claras*, y el *tóxico* (que posee hiperfunción).

Clínica: se presentan como nódulos únicos, asintomáticos salvo que sufran

Criterios de Meissner y Warren	
<i>Bocio Nodular</i>	<i>Adenoma</i>
Múltiple	Único
Encapsulación pobre	Buena encapsulación
Estructura semejante al resto	Estructura distinta al resto
No comprime tejidos vecinos	Comprime tejidos vecinos

hemorragias (lo que es frecuente, y en tal caso muestran crecimiento súbito y doloroso; a veces estas manifestaciones constituyen su debut clínico). Por lo general, el nódulo es hipofuncionante, raras veces hiperfuncionante –pudiendo producir hipertiroidismo, casi siempre a T₃-. El examen del enfermo, el algoritmo diagnóstico y el tratamiento es el ya expuesto en el capítulo *Nódulo Tiroideo*.

TUMORES EPITELIALES MALIGNOS

Epidemiología

En nuestro país la información estadística de casos es deficiente e incompleta, por lo que la estimación de tasas epidemiológicas al respecto se basa en los datos recogidos en dependencias estatales, pero con seria carencia de datos del sector privado.

La detección de lesiones subclínicas, fundamentalmente, ha llevado a que su frecuencia aumente 10 veces de 1 a 10/100.000 hab/ año (la incidencia anual se ha triplicado) (ATA 2015) y su prevalencia alcanza 3,8% por año; es el tumor cuyo diagnóstico más ha aumentado en los últimos 20 años.

El cáncer de tiroides representa el 1 a 2 % de todos los tumores. En series mundiales, en mujeres, ocupa el tercer (ATA 2015) a quinto lugar. En la mujer es más frecuente que en varones. En Mendoza, para el quinquenio 2011-2016, se estimó una incidencia en adultos de 1,2 varones y 7,1 mujeres cada 100.000 habitantes.

Considerando la cantidad de individuos en cada grupo etario, su frecuencia aumenta paralelamente con la edad, con edad al diagnóstico de alrededor de los 50 años.

En autopsias de fallecidos por otras causas, su frecuencia se eleva del 1 al 6 % (para otros, microcarcinomas hasta en 36%), ignorándose el significado clínico de estos hallazgos.

Etiopatogenia

En el Instituto de Patología de la Tiroides (IPT) se ha comprobado que cualquier tipo histológico de carcinoma puede asentar en tejido normal o con patología benigna.

En los de estirpe folicular se ha incriminado como factores patogénicos a:

1) Radiaciones externas: existe evidencia experimental y clínica de que aumenta significativamente la incidencia de carcinomas diferenciados (luego de un intervalo prolongado, 10 a 20 años) cuando se irradia la región tiroidea. Este efecto es menor a medida que aumenta la edad y es mayor con dosis bajas (de 200 a 1000 rad) -como se usaron para tratamientos del acné, hemangiomas o hipertrofia del timo- por ello, están proscriptas las radiaciones en estas patologías. Esta situación se observa también en profesionales y técnicos sometidos a radiaciones sin protección (radiólogos, odontólogos, personal de plantas nucleares, ensayos evaluatorios de ciertos productos industriales, etc.) y pacientes tratados con radiaciones que incluyen la región tiroidea (linfomas, cánceres de mama o cabeza y cuello).

2) Radiaciones internas (I^{131}): experiencias en animales y la del accidente nuclear de Chernobyl (en este caso se agrega la radiación externa) demuestran su poder carcinogenético. El uso diagnóstico y terapéutico en hipertiroidismo no ha demostrado tener tal efecto (aunque existen algunas observaciones clínicas, por lo que la cuestión aún no está resuelta). En la práctica, la mayoría restringe su uso en menores de 12 años de edad.

3) Exceso de TSH: experimentalmente se ha comprobado que el exceso de TSH puede inducir tumores malignos, pero no ha sido confirmado por la clínica; el cáncer de tiroides no es más frecuente entre los hipotiroideos, ni se ha informado uniformemente una mayor incidencia en regiones de alta frecuencia de bocio por carencia de yodo. En Mendoza, la incidencia promedio fue de 1,57 / 100.000 hab/año lo que ubica a la región entre las de baja incidencia, sean endémicas o no. Se ha observado mayor

frecuencia de formas foliculares y anaplásicas en las regiones carentes de yodo, y que disminuyen con la profilaxis. En Mendoza en la década 1951-60 el carcinoma papilar constituía el 48%, el folicular el 36% y el indiferenciado el 16% y en la década 1981-90 eran el 81%, 18% y 1%, respectivamente. No hay explicación para este hecho.

El cáncer es el resultado de mutaciones que afectan la estructura de los genes involucrados en la regulación del crecimiento y diferenciación celular. Estas mutaciones pueden ser heredadas -en este caso afectan a todas las células del organismo y son transmitidas a la descendencia- o adquiridas (se encuentran sólo en las células tumorales). La transformación maligna de una célula requiere la combinación de varias mutaciones, que pueden aparecer todas por azar (incluye factores carcinogénicos) o algunas por azar y otras por herencia, lo que explica que un mismo tipo de tumor pueda presentarse en formas familiares y no familiares; y también que en los tumores familiares la penetrancia no sea completa (algunos individuos nunca desarrollan un cáncer) y que se manifiesten sólo en determinados tejidos.

Los genes afectados en la etiología de los tumores pueden ser clasificados en: a) oncogenes, b) genes supresores de la proliferación tumoral, y c) genes que regulan la muerte celular.

La evidencia actual indica que, por lo general, es necesaria una secuencia de mutaciones para producir el cáncer.

- a) *Oncogenes*: son genes que cuando se activan promueven la proliferación celular. Una transformación maligna puede originarse por un aumento en la actividad o en la expresión de estos genes. Las proteínas codificadas por los oncogenes son componentes de mecanismos de señalización que participan en la proliferación y diferenciación celular.
- b) *Genes supresores de la proliferación celular*, o genes *oncosupresores*: son genes que reprimen la proliferación celular. En este caso una transformación maligna puede ocurrir por mutaciones que inactivan estos genes. En muchos tumores se observa que ambas copias de estos

genes están afectadas, lo que justifica la proliferación incontrolada de las células.

- c) *Genes que regulan la muerte celular*: la apoptosis es un mecanismo de muerte celular programada. Muchos genes que regulan la proliferación celular lo hacen a través de la inducción de la muerte celular. Cuando estos mecanismos están afectados, las células pueden reproducirse fuera de control y desembocar en una transformación maligna.

Los genes y rearrreglos cromosómicos involucrados en la carcinogénesis tiroidea conocidos actualmente, son

Ca papilar: oncogenes ret/PTC, c-myc, BRAF, trk, met, y c-erb, RET/ptc 1, 2, 3; RAS; NTRK1

Ca folicular: ras, PAX8, 11q13, y gsp, H-RAS, N-RAS, K-RAS, PAX8/PPAR γ , PI3K/AKT, PTEN

Ca indiferenciado: p53

Ca medular: ret, RET

Por otro lado, se investiga la participación de los microRNA (mRNA) en la oncogénesis y metastatización tiroidea, con objetivos diagnósticos y terapéuticos.

Recientemente se ha comprobado hiperinsulinemia en pacientes con cáncer (diferentes histologías, incluyendo los de tiroides), lo que permite presumir la existencia de una relación causal entre aquélla y las neoplasias tiroideas (se conoce que la insulina es un factor de crecimiento tiroideo); la hipótesis es –actualmente- objeto de investigaciones.

Patología

Carcinoma papilar

Frecuencia: es el más frecuente; en la mayoría de las series representa el 70 al 85 %. En las regiones de bocio endémico por carencia de yodo es menor (aproximadamente el 40 % del total) debido a que en las mismas el carcinoma folicular se presenta con frecuencia semejante. Con la profilaxis del bocio endémico mediante yodación de la sal se observa una tendencia a mayor frecuencia, igualando las series propias de regiones no endémicas (en Mendoza, hasta 1960, constituía el 48 %; actualmente –luego de la profilaxis– es el 81%; el carcinoma folicular alcanzaba entonces el 36%, y actualmente descendió al 18%, mientras que el indiferenciado se redujo del 16% al 1%).

Edad: es el que afecta a menor edad: entre la 3ª y 4ª décadas (IPT: media, 40 años), y constituye el 80 % de los cánceres tiroideos en los niños.

Sexo: la relación varón mujer es de 1/3 (IPT: 1 / 4,6)

Histología: tumor epitelial folicular maligno con características nucleares distintivas, núcleos grandes, ovals, superpuestos, ‘en vidrio esmerilado’, de contornos irregulares, con barras o vacuolas de pseudoinclusiones. Es frecuente la presencia de cuerpos psamomatosos. Forma papilas constituidas por ejes conjuntivo vasculares revestidos por epitelio folicular. Con técnicas inmunohistoquímicas son reactivos con citoqueratinas, tiroglobulina, Factor 1 de transcripción tiroideo (TTF-1) y Galectina-3. Es muy frecuente la multicentricidad y bilateralidad (80%); la biología molecular prueba que más frecuentemente se debe a primarios múltiples que a metástasis linfáticas intratiroideas. Su crecimiento es infiltrante, pudiendo invadir las estructuras vecinas.

Se propaga por vía linfática, siendo a veces las adenopatías cervicales el primer signo de la enfermedad. En algunos casos, la metástasis ganglionar cervical es más evidente que el tumor primario, que no se palpa (lo que dio origen al concepto de “tiroides aberrante”; si bien esta anomalía es posible, esta lesión desde el punto de vista práctico debe ser considerada y estudiada como

una metástasis de carcinoma papilar no evidente). Gracias a la ecografía, hoy esta situación es cada vez menos frecuente; es más común cuando se trata de la variedad “carcinoma esclerosante oculto” (se la denomina así cuando, por su tamaño, no puede detectarse por el examen clínico; el término *oculto* es confuso, por lo que no lo utilizamos).

Rara y tardíamente se propagan por vía sanguínea. Las metástasis, tanto ganglionares como a distancia pueden formar folículos, pero con las características nucleares del carcinoma papilar.

Pronóstico: el mejor de todos. No se han descrito muertes entre los microcarcinomas (carcinomas menores de 1 cm. de diámetro, sin metástasis en el momento del tratamiento). Al aumentar el tamaño, el pronóstico empeora. Los menores de 55 años de edad tienen un pronóstico notablemente mejor que los mayores. Las adenopatías cervicales empeoran el pronóstico en forma poco o no significativa en menores de 55 años, y significativamente en mayores.

La sobrevida global a 15 años varía del 73 al 93% (IPT: 84%).

No obstante ser la forma más frecuente, constituye sólo el 11% de las causas de muerte por cáncer de tiroides.

Resumen Carcinoma Papilar

Frecuencia: 70 a 80%; menor en regiones carentes de yodo (47%);
actualmente 81%.

Más del 80% de Ca Tiroideos en menores de 20 años (85%).

Edad: 20 a 45 años (38,2 años).

Relación varón mujer: 1 / 3

Multicentricidad: hasta en 87%.

Propagación: linfática; adenopatías clínicas en 34 a 44% (18%).

Su frecuencia disminuye con la edad.

Supervivencia a 15 años: 73 a 93 % (84%)

Muertes por cáncer tiroideo: ($\leq 11\%$)

(): *datos del IPT*

Carcinoma folicular

Frecuencia: sigue al carcinoma papilar, constituyendo aproximadamente el 10 al 20 % del total. En Mendoza, con la profilaxis con sal yodada su frecuencia descendió del 36 a 18%.

Edad: afecta a mayor edad que el anterior; su máximo se encuentra en la 5ª década (en el IPT, 45 años).

Sexo: relación varón mujer 1/3 (IPT: 1 / 2,5).

Histología: está formado por folículos de variado tamaño, o combinaciones de folículos y cordones; faltan las características nucleares del carcinoma papilar y muestra crecimiento invasivo. Los núcleos son compactos e hiper cromáticos. El citoplasma puede parecerse al de la célula folicular normal en ciertas partes o en su totalidad.

De acuerdo a su forma de invasión han sido divididos en:

- Minimamente invasor: encapsulado con mínima invasión capsular, difícil de diferenciar de nódulos hiperplásicos o coloides, o de un adenoma folicular.

- Encapsulado angioinvasivo

- Ampliamente invasivo

La multicentricidad y bilateralidad son poco frecuentes (20%)

Se propagan por vía hemática, metastatizando más frecuentemente

pulmón, hueso e hígado; presentes en el 10 a 50% de los pacientes en el momento de la consulta (en nuestra experiencia 8,4%).

La sobrevida a 15 años varía del 57 a 85% (en nuestra serie 66%). Constituye la causa de muerte del 30% de los pacientes con cáncer de tiroides.

Resumen Carcinoma Folicular

Frecuencia: ± 10 %, mayor en regiones carentes de yodo (36% antes de la profilaxis).

Edad: 30 a 65 años (46,5 a.).

Relación varón / mujer: (1 / 3,2).

Bilateralidad: hasta 20 %.

Propagación: sanguínea; metástasis en 10 a 50 % (8,4 %).

Supervivencia 15 años: 57 a 85 % (66 %).

Muertes por cáncer tiroideo: (30 %).

(): datos del IPT

Otros tumores de patrón folicular encapsulado

- a) tumor folicular de potencial maligno incierto: tumor encapsulado, celularidad folicular bien diferenciada, SIN alteraciones nucleares típicas de Ca. Papilar y cuestionable invasión capsular o vascular
- b) tumor bien diferenciado de potencial maligno incierto: ídem al anterior, pero con núcleos característicos de Ca. Papilar.
En la citología el primero no es diferenciable del adenoma o Ca Folicular y el segundo, del Ca Papilar.
- c) NIFTP (Non Invasive Follicular Thyroid neoplams with Papillary-like nuclear feature) (neoplasia tiroidea folicular no invasiva con características

nucleares de tipo papilar). Ambas serían BRAFV600E negativas y no presentarían reordenamiento del RET. Explicarían los tumores de escasa o nula agresividad, pero hasta la actualidad no son distinguibles por la citología (o sea, preoperatoriamente).

Carcinoma pobremente diferenciado

Tumor de células foliculares que ocupa -tanto por su morfología y como por el comportamiento biológico- un lugar intermedio entre los carcinomas papilares/foliculares y los indiferenciados.

Histología: lesión pobremente diferenciada, con patrón de crecimiento insular, trabecular y/o sólido. Son infiltrantes, con necrosis e invasión vascular. Con técnicas inmunohistoquímicas demuestran positividad con tiroglobulina, TTF-1, P53 focalmente; el índice de Ki67 es alto (proliferación).

Carcinoma indiferenciado (anaplásico)

Frecuencia: 1 a 2 % de los cánceres de tiroides. Decenios atrás constituía el 10 a 12 % de todas las series (en la experiencia del IPT fue 13,13 %). En las regiones de bocio endémico –como la nuestra- se observó su disminución con la iodoprofilaxis; la actual baja prevalencia se atribuye a ésta última y al tratamiento precoz del nódulo tiroideo. Más de la mitad de los pacientes (en nuestra serie 66%), refirió un bocio de larga data (promedio 13 años), no estudiado, que creció rápidamente en los últimos 3 meses (en añosos, esta información debe hacer sospechar que se trata de carcinoma indiferenciado).

Edad: habitualmente afecta a mayores de 65 años; en el IPT, la media fue de 62 años, pero ha aumentado en las dos últimas décadas.

Sexo: relación varón/mujer 1 / 3 (IPT: 1 / 3,2).

Histología: está constituido por células fusiformes o gigantes, lo que le da semejanza con un sarcoma. Se han descrito numerosas variantes. Algunos parecen representar la etapa final de dediferenciación de un carcinoma folicular o papilar, ya que se observan áreas de los mismos; no obstante, aún

en estos casos, se clasifican como indiferenciados o anaplásicos.

Este carcinoma se caracteriza por su crecimiento rápido, con radio y quimioresistencia; hay invasión local extensa y metastatización precoz por vía hemática y linfática.

Pronóstico: es uno de los cánceres con peor pronóstico; la mitad de los enfermos fallece antes de los 6 meses de la consulta inicial, y el 94% no sobrevive más de 18 meses. Mejora el pronóstico si aún es intraglandular en el momento de la cirugía (lo que constituye una rareza); otros factores que confieren mejor pronóstico son: edad menor de 60 años, resección completa, ausencia de metástasis ganglionares y a distancia, y tratamiento multimodal (cirugía + radiaciones externas + quimioterapia). Pocos pacientes ingresan en estas condiciones; la mayoría es inoperable, o sólo es posible la cirugía paliativa (descompresiva).

No obstante ser el menos frecuente constituye el 58% de las causas de muerte por cáncer de tiroides.

Resumen Carcinoma Indiferenciado:

Frecuencia: 1 % actualmente (antes, 10 a 15 %); mayor en regiones carentes de yodo (10 %)

Edad: mayores de 60 años (61 a.).

Relación varón / mujer: (1 / 3,2).

Propagación: precoz; extensión local, linfática y hemática.

Supervivencia global: a 6 meses, 50 %; a 3 años, 4 %. (6,5 %).

Muertes por cáncer tiroideo: (58%)

(): *datos del IPT*

Carcinoma Medular

Frecuencia: actualmente, 2 a 3% de los tumores tiroideos (IPT: 7,9 %).

Edad: en el IPT, media de 40 años. La detección precoz, en la forma familiar disminuye esta media.

Sexo: igual frecuencia en varones y mujeres (IPT: 1 / 2,7).

Histología: Tumor maligno de tiroides que muestra diferenciación de células C. Su aspecto celular es muy variable; el característico es de células fusiformes, poligonales o redondas, dispuestas en láminas, cordones o trabéculas, dando un aspecto organoide bien definido, rodeadas por un estroma denso que contiene sustancia amiloide. Con técnicas inmunohisto-químicas se reconoce positividad para Calcitonina, CEA, Cromogranina A, Sinaptofisina, y un sinnúmero de sustancias neuroendócrinas (somastatina, histamina, bombesina, etc).

Se propagan por vía linfática; en algunas series, el 50 a 75 % de los enfermos tiene metástasis cervicales (y menos frecuentemente, hemáticas) en el momento de la consulta.

Se presenta en dos formas: *esporádica* y *familiar*, en este último caso, se trasmite en forma autosómica dominante, y puede formar parte de los síndromes MEN2a (carcinoma medular de tiroides, feocromocitoma, e hiperplasia o adenoma de paratiroides), y MEN2b (carcinoma medular, feocromocitoma, neuromas cutaneomucosos y hábito marfanoide), o presentarse como único trastorno, Carcinoma Medular Familiar Aislado (FMTC).

La forma familiar constituye hasta 20 % de las series, pero los estudios genéticos sistemáticos de las formas supuestamente “esporádicas” están aumentando esta frecuencia

Pronóstico: intermedio entre los carcinomas diferenciados e indiferenciados. Tiene influencia decisiva si el tumor es intraglandular o se ha propagado fuera de la glándula en el momento del tratamiento.

En familiares de enfermos con carcinoma medular familiar, la posibilidad de la detección precoz por medio de estudios de biología molecular; y anteriormente, por el dosaje de tirocalcitonina basal y post estímulo con infusión de calcio y pentagastrina, han mejorado sensiblemente el pronóstico, ya que permite el tratamiento en la etapa intraglandular.

A las dos formas (esporádica y familiar) se las divide en *sintomáticas*, cuando son diagnosticadas por la clínica, y *asintomáticas* cuando son diagnosticadas por los estudios de laboratorio antes de que tengan expresión clínica. Se ha informado que en la forma familiar es más frecuente la multifocalidad, la invasión extratiroidea, las metástasis ganglionares, y la asociación con tiroiditis autoinmune. El pronóstico es completamente distinto, ya que en las formas sintomáticas la sobrevida es del 66% a 5 años y en las asintomáticas es de 98,5%.

Mutaciones presentes en el MEN 2a y MEN 2b: en el 90% o más de las familias afectadas por estas patologías se encuentran mutaciones de tipo puntual en el *RET* protooncogén. Este gen codifica para un receptor transmembrana que en su región extracitoplasmática une un factor de crecimiento derivado de la glía, y en su región intracelular tiene actividad de tirosinaquinasa, y cuando se activa induce la proliferación celular. En el caso de MEN2a, las mutaciones provocan la activación de la proteína aún en ausencia del factor de crecimiento. En cambio, la mutación que da origen al MEN 2 provoca un cambio de la respuesta a la activación con el factor de crecimiento. No se dispone, actualmente, de una explicación para el hecho de que, aunque la mutación está presente en todas las células del organismo, el crecimiento anormal sólo se manifiesta en determinados tejidos (células C de la tiroides, las células de la médula suprarrenal y las células paratiroides), como así también, por qué, aunque un individuo sea portador de la mutación, puede no expresar la enfermedad.

El diagnóstico de la enfermedad familiar consiste en detectar las mutaciones, amplificando por PCR los exones afectados a partir de sangre periférica, y analizando la presencia de anomalías utilizando enzimas de restricción.

Mutación: es una alteración en el ADN de las células que provoca un cambio en la proteína que codifica esa región del ácido nucleico. Dado que lo que se afecta es el ADN, las mutaciones se pasan a todas las células hijas. Sin embargo, sólo cuando la mutación afecta a las células germinales de un individuo, ésta es transmitida a su descendencia.

Exones: son las regiones del ADN que participan en la codificación de una proteína.

Resumen Carcinoma Medular:

		esporádico	familiar
Frecuencia:	2 a 3 % (6,1%)	75 a 90 (69%)	10 a 25 (31%)
Edad:		55 (46)	27 (31)
Relación varón / mujer:		1 / 1,4 (1 / 5)	1 / 2 (1 / 1,4)
	ambos	sintomático	asintomático
Propagación linfática	25 – 62 % (85%)	40 (13%)	14 (0%)
Supervivencia a 5 años:	76 % (65%)	66 (73%)	98,5 (100%)

(): datos IPT

PCR (Reacción en Cadena de la Polimerasa): es una técnica simple y económica para obtener millones de copias de una región del ADN.

Enzimas de restricción: son enzimas capaces de reconocer y cortar secuencias específicas de nucleótidos en el ADN.

Linfoma

Reconocido como entidad independiente recientemente; se lo diagnostica con frecuencia creciente, y representa el 1 a 2% de los cánceres de tiroides. La mayoría de los casos está asociada a tiroiditis linfocítica y corresponden a Linfomas B de la zona marginal, extra nodales.

Es raro en menores de 40 años; la edad promedio ronda los 65. Es más frecuente en mujeres, con relación varón mujer 1/ 6. La mayoría de los enfermos tiene antecedentes de bocio difuso de larga data, frecuentemente hipotiroidismo, y diagnóstico de tiroiditis de Hashimoto. Refieren crecimiento rápido en los últimos 9 meses, aunque no tan rápido como el Ca. Indiferenciado; frecuentemente presentan disnea, disfagia y disfonía. Cuando es intraglandular, la supervivencia varía del 70 al 90% a 5 años, y cuando excede la glándula es del 50 al 62%.

Estudio del paciente

Interrogatorio: debe ser completo.

Factores de riesgo: ver cuadro

Examen físico: incluye el de la glándula, grupos ganglionares cervicales (prelaríngeos, pretraqueales, recurrentes, traqueoesofágicos, yugulares, supraclaviculares, espinales, submaxilares y submentonianos). Debe realizarse el examen clínico general exhaustivo.

Ecografía -en especial ecodoppler-: actualmente los signos que hacen sospechosa a la lesión son más estrictos. Se acepta que en las lesiones menores de 5 a 8mm, los bordes irregulares son sobre diagnosticados; en nódulos

Cáncer de tiroides Factores de riesgo

- Antecedentes personales:
 - .Edad: < 14 años o > 55 años
 - .Exposición a radiaciones (cabeza, cuello, tórax superior) por motivos médicos o laborales
- Antec familiares: Ca de Tiroides, Poliposis colónica, Síndr de Cowden, S de Carney, S de McCune-Albright, S de Werner, Neoplasias Endócrinas Múltiples.
- Manifestaciones:
 - disfonía, tos, disfagia, ahogos
 - consistencia dura, superficie irregular, adenopatías regionales, fijación a estructuras vecinas.
- Ecografía:
 - Componente sólido con Hipoecogenicidad; esfericidad, mayor altura que ancho (corte transversal), contorno irregular, halo ausente o incompleto, calcificaciones y/o quistes internos, hipervascularidad "caótica" interna

mixtos, los criterios se aplican al componente sólido.

Actualmente en nódulos menores de 10 mm, sin sospecha por clínica ni ecografía, no se justifica la PAAF; esto ha llevado a una reducción de los estudios citológicos por PAAF; esta situación aconseja seguimiento periódico, incluyendo ecografías.

Punción aspirativa con aguja fina (PAAF), preferiblemente ecoguiada, y aplicando la Clasificación Bethesda (ver Citología, en cap *Nódulo Tiroideo*).

Los resultados positivos (malignidad) indican cirugía. Los benignos, controles.

En los indeterminados (atipia de significado indeterminado o lesión folicular de significado indeterminado), poco tiempo atrás, ante la falta de certeza de benignidad, se indicaba cirugía). En la actualidad es posible estudiar alteraciones genéticas (oncogénicas) más frecuentes; se investigan grupos de mutaciones (“paneles”) en material de PAAF (los resultados son prometedores); si mantienen la condición de “citológicamente indeterminados” y sin otra sospecha, y no se reconocen mutaciones oncogénicas, se propone sólo control. Estas Pruebas Moleculares se hallan todavía en investigación (se requiere validación por el uso), aunque se aplican en algunos centros, y se dispone comercialmente de algunos (también en nuestro país). Serían de utilidad, además de los fines diagnósticos, para establecer pronóstico (incluyendo posibilidad de recidiva o metastatización), como para el seguimiento, y la adecuación del tratamiento a cada caso en particular.

Completados estos estudios estaremos en condiciones de establecer el estadio clínico de la enfermedad, que será de utilidad para las decisiones en cuanto a la terapéutica. Para ello es necesario integrar las características del tumor y su eventual extensión, como de los ganglios regionales y la presencia de metástasis a distancia. Con este objetivo, la clasificación más aceptada es la AJCC/IUCC (American Joint Committee on Cancer/International Union Against Cancer), 8ª edición, 2016.

Clasificación TNM para Cáncer de Tiroides (AJCC/IUCC), 8ª edición.

Esta última edición muestra diferencias con la anterior, desplazando pacientes

Sistema Bethesda para informes de Citopatología Tiroidea (rev 2017)		
Categorías diagnósticas recomendadas	Riesgo estimado de malignidad	
	excl. NIFTP	incl. NIFTP
I. No diagnóstica, o Insatisfactoria	5 – 10%	
II. Benigna	0 – 3 %	
III. Atipia de significado indeterminado, o Lesión Folicular de significado indeterminado	6 – 18%	10 – 30 %
IV. Neoplasia Folicular, o Sospechosa de una Neoplasia Folicular	10 – 40%	25 – 40 %
V. Sospechosa de Malignidad	45 – 50%	50 – 75 %
VI. Maligna	94 - 96%	97 – 99 %
NIFTP: Neoplasia No Invasiva Folicular Tiroidea con características nucleares de tipo Papilar		

que se clasificaban en mayor riesgo al grupo de bajo riesgo. Esto se debe, en gran medida, a que (1) la edad de corte (en Ca Diferenciados) pasa de 45 a 55 años; (2) la extensión extratiroidea sólo detectada por histología es considerada T1 en lugar de T3; (3) ganglios N1 no modifican el estadio en menores de 55 años, y sólo lleva a Estadío I en mayores; (4) estando el tumor confinado a la glándula, su diámetro máximo puede ser mayor de 4 cm, y se mantiene en Estadío II. Hay otras modificaciones, menos significativas.

Tumor primario (se aplica a todos los cánceres primarios de tiroides, inclusive a Ca Anaplásico)	
Tx	No se puede evaluar el tumor primario (no se dispone de información)
T0	No hay evidencias del tumor primario
T1	Tumor ≤ 2 cm en su diámetro mayor, limitado a la tiroides
T1a	≤ 1 cm en su diámetro mayor, limitado a la tiroides
T1b	>1 cm, pero ≤ 2cm en su diámetro mayor, limitado a la tiroides
T2	>2 cm en su diámetro mayor, pero <4 cm, y limitado a la tiroides
T3	>4 cm en su diámetro mayor, limitado a la tiroides, o cualquier tamaño pero con grosera extensión extratiroidea, que invade sólo a músculos acintados (esternohioideos, esternotiroideos, tirohioideos u omohioideos)
T3a	<4 cm, limitado a la tiroides
T3b	cualquier tamaño pero con grosera extensión extratiroidea, que invade sólo a músculos acintados (incl. m omohioideo)
T4	Extensión extratiroidea grosera, que invade más allá de los músculos acintados
T4a	Cualquier tamaño, que invade tej subcutáneo, laringe, tráquea, esófago,
T4b	o N Lar Recurrente
	Cualquier tamaño, que invade fascia prevertebral, A Carótida, o vasos mediastinales

Ganglios regionales	
Nx	no se pueden evaluar, o se carece de información
N0	No existen metástasis ganglionares regionales
N1	Si existen metástasis ganglionares regionales
N1a	Mtt en nivel VI (pretraqueales, paratraqueales, prelaríngeos, G Delfiano)
N1b	Mtt unilaterales, bilaterales o contralaterales (n I, II, III, IV, ó V, o retrofaríngeos)
Metástasis a distancia	
M0	No existen metástasis distantes
M1	Si existen

Estadíos (AJCC/UICC, 2016)

Estos factores han demostrado ser de utilidad para orientar el tratamiento inicial (cirugía) y predecir la supervivencia.

Se recomienda que la agrupación por Estadíos considere en forma separada a los Carcinomas Diferenciados, los Medulares y los Anaplásicos.

En página siguiente: **Clasificación TNM para Cáncer de Tiroides– Estadíos (AJCC – UICC 2017)**

Carcinomas diferenciados – Menores de 55 años			
Estadio	T	N	M
I	cualquiera	cualquiera	M0
II	cualquiera	cualquiera	M1

Carcinomas diferenciados – Mayores de 55 años			
Estadio	T	N	M
I	T1a, T1b, T2	N0	M0
II	T3	N0	M0
	T1, T2, T3	N1	M0
III	T4a	cualquiera	M0
IV a	T4b	cualquiera	M0
IVb	cualquiera	cualquiera	M1

Carcinoma Medular			
Estadio	T	N	M
I	T1a, T1b	N0	M0
II	T2, T3	N0	M0
III	T1, T2, T3	N1a	M0
IVa	T1, T2, T3	N1b	M0
	T4a	N1a	M0
	T4a	cualquiera	M0
IVb	T4b	cualquiera	M0
IVc	cualquiera	cualquiera	M1

Carcinoma Anaplásico			
Estadio	T	N	M
IVa	T1, T2, T3a	N0	M0
IVb	T1, T2, T3a	N1	M0
	T3b, T4a, T4b	cualquiera	M0
IVc	cualquiera	cualquiera	M1

RECURSOS TERAPÉUTICOS

1 - Cirugía

Indicada aun cuando existen metástasis a distancia (a diferencia de otros tumores). Se efectúa lobectomía total del lado del nódulo maligno o sospechoso. Siempre se realiza biopsia intraoperatoria, comprobando o reconfirmando la naturaleza maligna. Si es un carcinoma diferenciado, se debe examinar (inspección y palpación) el lado opuesto; si hay lesiones, la tiroidectomía indiscutiblemente debe ser total. Si es un carcinoma medular o indiferenciado, siempre se debe resear también el lóbulo contralateral (la tiroidectomía debe ser total).

Según las características del tumor, de los ganglios cervicales, eventuales metástasis, se decidirá realizar o no linfadenectomía, y su amplitud (vaciamientos selectivos o radical).

Preoperatoriamente se debe:

- a) Dosar tirocalcitonina para confirmar o descartar Ca. medular (dado su costo, no se emplea en todos los nódulos tiroideos).
- b) Si no se hizo junto con la ecografía tiroidea, efectuar ecografía bilateral de ganglios cervicales; si se detectan adenopatías se debe realizar PAAF para citología y dosaje de tiroglobulina en el aspirado.
- c) Radiografía de tórax.
- d) Laringoscopia indirecta (parálisis recurrencial ya presente en $\pm 2\%$ pacientes,

Estudios prequirúrgicos específicos:

- determinación de calcitonina sérica
- ecografía de ganglios cervicales
- citología por PAAF y determinación de Tiroglobulina y/o Calcitonina en el lavado de la aguja de ganglios sospechosos
- radiografía de tórax
- laringoscopia indirecta, esofagoscopia o rinofibrolaringoscopia
- en tumores localmente avanzados, TAC, RMN de cuello y tórax
- si se sospechan metástasis a distancia, ^{18}F FDG-PET/CT para localizarlas

y asintomática en 50 – 67% de ellos).

- e) Si el tumor es ≥ 4 cm o localmente avanzado, con metástasis, o existe parálisis cordal, conviene TAC o RMN para detectar invasión de estructuras vecinas; ^{18}F FDG-PET/CT es de ayuda en localización de metástasis.

2 – I 131 (Radioterapia interna)

Los cánceres diferenciados conservan la capacidad de captar yodo. Se utiliza I 131 , con objetivos diagnósticos y terapéuticos (con fines diagnósticos, también I 123 , no disponible en nuestro país).

Su aplicación terapéutica -luego de la cirugía- es para (a) *ablación* (eliminar remanentes tiroideos), facilitando la detección de recurrencias – tanto mediante tiroglobulina o centelleograma corporal-; (b) *como tratamiento adyuvante*, eliminando posibles focos (aunque sin certeza de su existencia) de enfermedad residual, mejorando así el seguimiento y la supervivencia; (c) *con fines terapéuticos*, para eliminar focos distantes conocidos, en enfermos de alto riesgo.

Se recomienda entonces su aplicación en pacientes de alto riesgo, luego de la tiroidectomía total; también, se aconseja considerar su uso en enfermos de riesgo moderado –igualmente, después de la tiroidectomía total-. No se aconseja su aplicación rutinaria luego de tiroidectomía en carcinomas de bajo riesgo, ni en microcarcinomas papilares de bajo riesgo (inclusive multifocales), si no se asocian otros factores ‘de riesgo’. Dado que la eficacia del tratamiento depende de la actividad captada, se debe tener la seguridad que el paciente no haya recibido altas dosis de yodo previamente (particularmente, medios de contraste iodados).

3 – Quimioterapia

Los quimioterápicos antineoplásicos convencionales han demostrado poca utilidad, pero investigaciones recientes son alentadoras. Las drogas más efectivas son doxorubicina y cisplatino.

Actualmente, en base a los conocimientos de la patogénesis del cáncer de tiroides, se ensayan otros agentes, con variable eficacia y efectos colaterales. Estos ensayos se realizan en cánceres avanzados y refractarios a los tratamientos habituales. Las tablas adjuntas resumen algunos de los agentes en aplicación, sus mecanismos de acción y la histología de las neoplasias en que se aplican; como es previsible, el espectro se amplía constantemente.

Agente	Paclitaxel	Celecoxib	Thalidomida	Vorinostat	Doxorubicina e Interferon alfa 2b
Mecanismo	Anti microtúbulos	Inhibición Cox-2	Anti angiogénesis	Inhibición Histona – deacetilasa	Citotóxico + immuno-modulador
Histología	Anaplásico	Pap y Folic	Pap y Folic Medular	Pap y Folic Medular	Pap y Folic Anaplásico

Agente	Gefitinib	Motesanib	Axitinib	Sorafenib	Dabrafenib + Trametinib
Mecanismo	Inhibición EGFR	Inhib VEGFR, PDGFR	Inhib VEGFR	Inhib VEGFR, BRAF	Inh BRAF ^{V600E} Ink MEK 1/2
Histología	Pap y Folic Anaplásico Medular	Pap y Folic	Pap y Folic Anaplásico Medular	Pap y Folic Anaplásico Medular	Anaplásico

EGFR (Epidermal Growth Factor Receptor), VEGFR (Vascular Endothelial Growth Factor Receptor),

PDGFR (Platelet Derived Growth Factor Receptor)

Algunos cánceres diferenciados de tiroides pierden la capacidad de captar y concentrar Iodo (imposibilitando su ablación con Radioiodo); se utilizan

Inhibidores de TirosinKinasas (TKI) –como *lenvatinib* y *sorafenib*- con buenos resultados. Se investigan y ensayan métodos para lograr su *rediferenciación* (restituir la capacidad de captar y concentrar), como *trametinib* y *selumetinib*, recuperando la factibilidad del tratamiento con I¹³¹.

Para Ca Medulares se utilizan TKI como *vandetanib* y *cabozantinib*. También se aplican Péptidos Marcados con Radionúclidos (PRRT) -que tienen afinidad por receptores de somatostatina presentes en tumores neuroendócrinos- como octreótido marcado con Lutecio¹⁷⁷ (*Lu¹⁷⁷-octreótido*). Los PRRT han mostrado menos efectos indeseables asociados que los TKI mencionados. Ambas modalidades de quimioterapia se utilizan en estadios avanzados, aunque no son aplicables a todos los pacientes en tales condiciones; sus resultados son moderadamente satisfactorios respecto a prolongación y mejora en la calidad de la sobrevida.

En Ca Anaplásicos se investiga la aplicación de *terapia por Captura Neutrónica de Boro*; el elemento es captado por las células tumorales, luego es expuesto a un haz de neutrones, que inducen la liberación de partículas α , que actúan destruyendo a la célula tumoral.

4 - Hormona tiroidea

En los carcinomas diferenciados se utiliza L-tiroxina siempre con dosis que supriman la TSH, dada la hormono dependencia de estos tumores. La supresión debe ser menos intensa en los de bajo riesgo que en los restantes; la dosis se reduce con el tiempo y/o luego de los 45 años de edad, si no hay evidencias de enfermedad. Es difícil cuantificar su utilidad, pero está probada.

En circunstancias excepcionales (y por períodos breves) se utiliza Triiodotironina.

En carcinomas Medular y Anaplásico se utiliza L-tiroxina en dosis de reemplazo, para evitar el hipotiroidismo.

5 – Radiaciones externas

En Carcinomas Diferenciados no tienen aplicación como tratamiento

adyuvante de la cirugía tiroidea, si ésta ha sido suficiente. Es un recurso cuando la resección no ha sido radical, no se la puede completar en un segundo tiempo y no es posible utilizar Radioiodo.

Se utilizan en Carcinomas Medulares, cuando la cirugía no ha sido lo suficientemente amplia.

Igualmente, en Carcinomas Anaplásicos, adyuvando la cirugía, y como paliativo cuando ésta no es factible.

6 – Otros recursos

En el tratamiento de tumores primarios no operables, recidivas locales y metástasis en iguales circunstancias, se utilizan también procedimientos ablativos como laser, radiofrecuencia, microondas, ultrasonido (ultrasonido focalizado de alta intensidad, HIFU), inyección de etanol; todos ellos guiados por ecografía.

También se ensayan procedimientos inmunoterápicos, como vacunas que actúan sobre antígenos tumorales (como *vacunas anti CEA*, para Ca Medulares) y numerosos anticuerpos (tanto para Ca Diferenciados como par Medular y Anaplásico).

Otros grupos investigan la utilización de *virus oncolíticos* (que infectan y lisan selectivamente células tumorales) y su aplicación –como monoterapia o en asociación- a Ca Anaplásico y pobremente diferenciado, de muy mal pronóstico y escasos recursos terapéuticos.

TRATAMIENTO

Los objetivos del tratamiento del Cáncer de tiroides son: (a) mejorar la sobrevivencia del paciente, (b) reducir la posibilidad de persistencias/recurrencias –y sus complicaciones-, (c) permitir la óptima estratificación del paciente, facilitando la adecuación del tratamiento y seguimiento. Estos objetivos implican la extirpación total del tumor primario y sus extensiones ganglionares y regionales, facilitar la eventual indicación complementaria

de Radioiodo, y minimizar la morbilidad asociada a los diferentes recursos terapéuticos aplicados, redundando todo ello en la mejor, más prolongada y confortable sobrevivencia del paciente.

Se aconseja que el tratamiento y seguimiento sean realizados por equipo especializado en neoplasias tiroideas (cirujanos, oncólogos, radioisotopistas, médicos clínicos y endocrinólogos).

A continuación se hace referencia a Carcinomas Diferenciados de Tiroides, salvo que se especifique la mención a otros.

-Estadio I:

- **T1a** (tumor menor de 10 mm, N0, M0, cualquier edad); se llegó al diagnóstico de maligno o sospechoso por presunción clínica, ecográfica y PAAF. Las conductas aceptadas son a) *Control cada 6 meses*, ecográfico (Kuna); en un lapso de 10 años sólo fue necesario intervenir por progresión al 30%, no modificándose la supervivencia. b) *Lobectomía*. c) *Tiroidectomía total o casi total*. La tendencia actual es la lobectomía, pero advirtiendo al paciente que los estudios anatomopatológicos postoperatorios pueden indicar completar la tiroidectomía. Si se constata afectación ganglionar, aunque el tumor sea menor de 10 mm, revistará en Estadío III); se discute la necesidad de linfadenectomía, y su magnitud.

- **T1b** (pacientes menores de 55 años con T1 ó T2, sin ganglios ni metástasis; en mayores de 55 años y tumor limitado a la glándula). La conducta es: a) lobectomía b) Tiroidectomía total. Preferimos la tiroidectomía total.

Estadios II, III y IV: en ambos grupos de edad, la mayoría de los expertos prefiere la Tiroidectomía total o casi total.

SEGUIMIENTO, PRONÓSTICO, RECIDIVAS – PERSISTENCIAS

Escalas pronósticas

Luego de la cirugía inicial guiada por el estadio clínico se agrega otra información, que influirá en el tratamiento posterior, pronóstico, riesgos de recurrencias y el seguimiento. Factores que han demostrado significado estadístico: histología (agresiva o no), tamaño confirmado del tumor, que sea efectivamente intraglandular o sólo tenga extensión microscópica, ausencia de adenopatías cervicales al examen intraoperatorio, invasión no macroscópica de estructuras vecinas, existencia (o no) de metástasis a distancia, y que la extirpación del tumor haya sido completa.

La interrelación de estos factores en los **carcinomas diferenciados** ha dado origen a la elaboración de distintas escalas pronósticas (EORTC, TNM, AJCC/UICC, IPT, AGES, MACIS, AMES, MSKCC, etc); se considera que actualmente hay al menos 14 escalas en uso.

Todas, aunque con leves diferencias, permiten estratificar a los pacientes en tres categorías de riesgo: bajo, moderado y alto (a menor riesgo, menos recurrencias y mayor supervivencia, y viceversa). Con sus variaciones todas coinciden en considerar:

Grupo de Bajo Riesgo (Very Low Risk)

Se discute la amplitud de la cirugía en este grupo. Si preoperatoriamente en el lado opuesto no se detectaron lesiones ni adenopatías (ecografía), en la actualidad: (a) para la mayoría, es suficiente que se haya realizado lobectomía del lado enfermo (aceptando que es la resección mínima); (b) para otros, se debe agregar lobectomía casi total contralateral, (o sea, tiroidectomía casi total); (c) finalmente, para otros, si es posible una tiroidectomía total con menos de 1% de riesgo de hipoparatiroidismo definitivo y/o de lesión permanente de N L Recurrente (circunstancias del paciente y experticia del equipo quirúrgico), se debe completar la tiroidectomía total.

No se ha podido demostrar una diferencia significativa en la supervivencia

entre los tres criterios. Sin embargo, la tiroidectomía total: (1) evita recurrencias en el muñón restante (aunque en este grupo su frecuencia es muy baja y discutida), (2) facilitaría el uso de I¹³¹ ablativo (utilidad en este grupo, igualmente, muy discutida), (3) facilitaría también el seguimiento, actualmente basado en la ecografía y dosaje de tiroglobulina (se ha comprobado igual sensibilidad y especificidad que el I¹³¹). Por otra parte, el tratamiento de la recurrencia local –si se produjese- no ha demostrado afectar la supervivencia.

Los argumentos que antes esgrimíamos en favor de la tiroidectomía total y vaciamiento profiláctico comportamental, en este grupo, si bien son verdaderos, han demostrado no influir en la supervivencia, y hacerlo en forma muy poco significativa en las recurrencias, aunque sí en las complicaciones y costos. Tales argumentos son:

- a) El pequeño tamaño no garantiza la menor agresividad del tumor.*
- b) El examen ecográfico del lado supuestamente sano y el examen intraoperatorio, no aseguran la ausencia de un foco residual en el muñón restante.*
- c) El control postoperatorio ecográfico del muñón restante detecta*

Grupo de Bajo Riesgo (ATA 2015) Características

Ca Papilar debe cumplir todas las siguientes características:

- a) Tumor intraglandular hasta 1 cm diámetro mayor (AJC/ UICC considera hasta 4 cm)
- b) No extensión extratiroidea (AJC/UICC: sólo histológica)
- c) No invasión vascular
- d) Resección completa
- e) Histología no agresiva
- f) No captación de Radioiodo fuera del lecho tiroideo (en postoperatorio, si se realiza)
- g) No ganglios reconocidos por clínica, o ≤ 5 ganglios con focos tumorales menores de 2 mm diámetro

Ca Folicular bien diferenciado: se acepta mínima invasión capsular y no más de 4 focos de invasión vascular

MicroCa Papilar uni o multifocal, incluyendo BRAF^{V600E} mutado

micronódulos, que plantean la incógnita de persistencia o recidiva.

- d) *Si existe remanente tiroideo, disminuye la sensibilidad de la tiroglobulina para el seguimiento.*
- e) *Es la circunstancia en que es más fácil efectuar una tiroidectomía total.*

En nuestra experiencia (efectuábamos sistemáticamente vaciamiento compartamental) encontramos 53% de micrometástasis (masas tumorales menores de 2 mm de diámetro, en no más de cinco ganglios) en ganglios clínicamente negativos. Su significado, en base a las evidencias es cada vez más controvertido, y por ello lo hemos abandonado, fundamentando la decisión en el detallado estudio ecográfico previo y el examen intraoperatorio minucioso de los ganglios cervicales, como también en que tales micrometástasis podrían resolverse con radioiodo si se detecta evolutividad durante el seguimiento.

Grupo de Moderado Riesgo (Low Risk)

En nuestra experiencia, no observamos diferencias significativas entre pacientes menores de 45 años con y sin adenopatías, pero sí en mayores, y aún más en el carcinoma folicular. Por ello –y con la mayoría de los autores– consideramos que constituyen un indicador de

Grupo de Moderado Riesgo (ATA 2015) Características

- a) Tumor de 1 a 4 cm diámetro mayor
- b) Extensión extratiroidea microscópica
- c) Histología agresiva
- d) Extirpación completa
- e) Invasión vascular (para **Ca Papilar**)
- f) Adenopatías cervicales menores de 3 cm diámetro mayor
- g) Clínicamente N1, o > 5 ganglios con invasión (0,2 a 3 cm diámetro)
- h) Captación de I^{131} fuera del lecho tiroideo (estudio postoperatorio)
- i) Estadío I para menores de 55 años de edad, y Estadíos I y II para mayores de 55 años
- j) Ca Papilar con extensión extratiroidea y BRAF^{V600E} mutado

mayor agresividad del tumor, lo que aconseja mayor agresividad terapéutica, indicando la tiroidectomía total (si es previsible un índice de complicaciones mínimo) y vaciamiento radical modificado de cuello (extirpando los niveles ganglionares II, III, IV, V, VI y mediastinal superior), seguidos de I¹³¹. En este grupo, el I¹³¹ detectó metástasis a distancia en el 8 % (generalmente pulmonares), que habían pasado desapercibidas en los estudios previos, y que por su pequeño tamaño responden bien al I¹³¹. Debe destacarse que este bajo porcentaje de metástasis distantes ha llevado a que muchos autores no utilicen rutinariamente el Radioiodo como terapéutica adyuvante, ya que la tiroglobulina detecta estas persistencias y recurrencias; se limita así el uso del I¹³¹ (sólo se indicaría a estos últimos).

La detección de metástasis lleva a este 8% de pacientes –inicialmente considerados de Moderado Riesgo- a pertenecer al grupo de Alto Riesgo, y a que sean tratados y seguidos en el postoperatorio como pertenecientes dicha categoría.

Las adenopatías metastásicas rara vez captan I¹³¹ (con excepción de niños; muy rara vez los adultos) y cuando lo hacen, la dosis captada no las elimina, a menos que sean microscópicas.

En este grupo no observamos diferencias en la supervivencia entre tiroidectomía casi total y total, seguidas de I¹³¹.

Grupo de Alto Riesgo (High Risk)

No se discute que la tiroidectomía debe ser total o lo más amplia posible. Involucra a enfermos con invasión de estructuras vecinas (laringe, tráquea, faringe, esófago), y sólo se justifica la extirpación del órgano invadido si éste ya

Grupo de Alto Riesgo (ATA 2015) Características

- a) Grosera extensión extratiroidea
- b) Resección incompleta
- c) Metástasis a distancia
- d) Tiroglobulina sérica elevada postoperatoria, sugestiva de metástasis
- e) Ganglios metastásicos > 3cm diámetro mayor
- f) Amplia invasión (Ca Folicular), incluyendo intravascular (más de 4 focos)

no es funcionalmente útil. La cirugía se limita en muchos casos a evitar la asfixia o compresión, y/o reducir la masa tumoral. Las metástasis a distancia son la mejor indicación de tiroidectomía total, ya que permite la utilización del I^{131} para tratarlas. En estos casos no observamos diferencia entre TT y TCT.

SEGUIMIENTO

El cáncer diferenciado de tiroides es uno de aquellos en que la detección precoz de la recurrencia – persistencia ha mostrado mejorar la supervivencia.

Debe informarse al paciente (y educarlo en cuanto a su adherencia) que el seguimiento durará toda su vida, teniendo en cuenta que si bien las recidivas son más frecuentes en los primeros cinco años desde el tratamiento inicial, pueden presentarse muchos años después del tratamiento inicial.

La **estratificación por riesgos** de recidiva es ‘dinámica’, lo que quiere decir que el paciente puede cambiar de grupo según las sucesivas evaluaciones; ello implica que el seguimiento será, en cada caso, el correspondiente a la categoría en que reviste.

Enfermos de bajo riesgo: efectuamos control con examen clínico, ecografía cervical y dosaje de tiroglobulina sérica. Se considera ausencia de tumor si la tiroglobulina suprimida (bajo tratamiento con L-tiroxina en dosis supresiva de TSH) es menor de 0,2 ng/ml, o estimulada menor de 1ng/ml (se considera ‘estimulada’ a TSH cuando se detectan ≥ 30 mUI/L circulantes, inducida por suspensión del tratamiento con L-Tiroxina o por inyección de TSH recombinante humana –*rhTSH*-). Si hay sospecha ecográfica o aumento de tiroglobulina, se suspende la hormona tiroidea y se realiza control como en los casos siguientes.

Enfermos de moderado riesgo: no administramos hormona tiroidea hasta 4 semanas después de la cirugía (si se inició la administración, se la suspende por igual período) y los últimos 10 días agregamos dieta pobre en yodo; en ese momento se valoran TSH (debe ser ≥ 30 mUI/L) y tiroglobulina, e indicamos dosis ablativa (adyuvante) de I^{131} (30 a 100

mCi); debe determinarse la captación de yodo y centellograma cervical y corporal a los 7 a 10 días.

A los 6 meses se evalúa la efectividad de la ablación, con captación y centelleograma diagnóstico (I^{131}) y ecografía cervical y tiroidea, si es posible bajo estímulo con rhTSH.

Si el control demuestra ausencia de tejido tiroideo, continuamos con controles semestrales, sin “estimulación”, mediante valoración de tiroglobulina y ecografía, hasta el quinto año; luego anual.

Control post ablación tiroidea utilizando TSH recombinante humana (rhTSH):

- día 1: 1° dosis de rhTSH
- día 2: 2° dosis de rhTSH
- día 3: determinación de TSH sérica;
si es ≥ 30 mUI/L: administrar I^{131} en dosis diagnóstica (3 a 5 mCi)
- día 4: ecografía de región tiroidea y ganglios cervicales (bilateral)
- día 5: medición de captación cervical, retención de I^{131} , y barrido corporal

Enfermos de alto riesgo: después de la cirugía, procedemos a la ablación (igual esquema que en el anterior) con dosis de 150 a 200 mCi de I^{131} . El control de la efectividad de la ablación se realiza como para Moderado Riesgo.

Repetir controles cada 6 a 12 meses, hasta el quinto año; luego, si muestran ausencia de lesión, anualmente.

En los pacientes que presentan persistencia de cáncer, por tiroglobulina y/o I^{131} , se administra/n sucesiva/s dosis de Radioyodo (100 – 150 mCi); hasta su negativización o bien hasta alcanzar una sumatoria de 1 Ci (a veces, en casos muy seleccionados, superamos esta dosis).

El carcinoma medular se controla con dosaje de calcitonina basal y estimulada con calcio, anualmente.

- Excelente:**
- Clínica e imágenes negativas
 - Tiroglobulina: Suprimida: menor de 0,1-0,2 ng/mL, o Estimulada: < de 1 ng/mL.
 - Ac anti Tg negativos
 - Se considera riesgo de recidivas < 5% y riesgo de mortalidad < 2 %
- Bioquímicamente incompleta:**
- Clínica e imágenes negativas
 - Tiroglobulina suprimida mayor de 1,0 y estimulada mayor de 10 ng/mL
 - Ac anti Tg negativos
 - Riesgo de recidivas ± 20 %, mortalidad < 1%, curación espontánea ± 30 %
- Estructuralmente incompleta:**
- Imagen que evidencia estructura sospechosa
 - Cualquier valor de TG.
 - Riesgo de recidiva o persistencia 50 – 80 %, mortalidad 11 – 50 %
- Indeterminada:**
- No se puede asignar ninguna de las categorías anteriores. Debe proseguirse con estudios imagenológicos, bioquímicos, y eventualmente, biópsicos.
 - Tiroglobulina 1 – 10 ng/mL; Ac anti Tg estables o en descenso.
 - Riesgo de recidiva o persistencia estructural 15 – 20 %. Mortalidad < 1%

RESPUESTA AL TRATAMIENTO

El seguimiento y eventuales tratamientos complementarios se ajustarán a la respuesta obtenida. Desde luego, la evaluación de la respuesta al tratamiento también es un esquema dinámico, que se adecúa a la valoración actualizada.

METÁSTASIS – Seguimiento y Terapéutica

La consideración detallada del tema excede los objetivos del presente texto. Sin embargo, se anotarán los lineamientos generales.

La pesquisa de metástasis de los Carcinomas Diferenciados se realiza mediante determinaciones de Tiroglobulina sérica; ante la sospecha, para la localización se recurre a Ecografías (cuello, abdomen), Rx, TAC o RMN (cráneo y cerebro, tórax, esqueleto; también complementan el estudio de hallazgos ecográficos); el Centelleograma con Radioiodo ayuda en la localización de lesiones que conservan la capacidad de captar el elemento. PET/CT y otros son recursos en situaciones particulares (como en metástasis desdiferenciadas, afuncionantes).

Para Carcinomas Medulares: dosajes de Calcitonina sérica (preferiblemente estimulada con Calcio o Pentagastrina), y Ag Carcinoembrionario; también Ecografía. Otras imágenes se utilizan también para localizar focos metastásicos.

Respecto al Carcinoma Anaplásico, la breve supervivencia desde el diagnóstico no permite –prácticamente- seguimientos prolongados.

-Cirugía: aconsejada como primer recurso, cuando las lesiones la permiten. Tratándose de ganglios cervicales se aconseja el vaciamiento de las cadenas involucradas (y mejor aún, vaciamiento radical modificado). Si se trata de una lesión a distancia y se presume que es única es accesible (o más de una, pero todas igualmente pasibles de resección completa), también es de elección la cirugía como primer recurso a aplicar. En cada caso se deben

evaluar los beneficios y riesgos por la decisión.

-Radioiodo: puede utilizarse complementando la cirugía cuando las metástasis conservan avidéz por el elemento (según captación y centelleograma previos, con dosis diagnóstica), o como alternativa a la misma, si la cirugía implica riesgos mayores, o las lesiones son múltiples.

-Radioterapia externa; es también complemento o alternativa (habitualmente con criterio paliativo) ante metástasis de Ca Diferenciados que no captan Iodo; también cuando se trata de localizaciones óseas o cerebrales de Ca Medulares.

-Termoablaciones (laser, radiofrecuencia, crioablaciones) y tratamientos por inyección de etanol: aplicadas en recurrencias localizadas que no pueden ser operadas. Se obtiene reducción del volumen (cese de fenómenos compresivos); se han informado remisiones por largos períodos.

-Cementación: en metástasis óseas que no responden a otros tratamientos, se ha aplicado la inyección de cemento óseo, con resultados satisfactorios (cese de la evolutividad, reducción o cesación del riesgo de fracturas).

Desde luego, los criterios presentados están sometidos a modificaciones, fundamentadas en los avances en el conocimiento de las distintas patologías, los avances en recursos diagnósticos y terapéuticos, y los resultados de la aplicación de las diferentes modalidades.

MICROCARCINOMA PAPILAR

En las últimas décadas se ha producido un notable incremento en la detección de carcinomas papilares en tumores menores de 10 mm de diámetro máximo (microCa Pap). Puede tratarse de variantes histológicas de mayor o menor agresividad. Es frecuente la invasión ganglionar (en $\pm 40\%$ de linfadenectomías cervicales profilácticas); no hay certeza respecto a la trascendencia cuando son microscópicas (no detectables clínicamente). Estos tumores pueden también invadir órganos vecinos (hasta 20% de casos; a

músculos pretiroideos, nervio laríngeo recurrente, tráquea); también mostrar multicentricidad), o –excepcionalmente- asociar metástasis a distancia.

Sin embargo, una característica que los distingue es que, en individuos adultos (mayores de 20 años de edad), su progreso es, habitualmente, escaso (más aún cuanto mayor edad al diagnóstico); su pronóstico es, por lo general, excelente. Esto ha motivado que en la actualidad se aconseje sólo control clínico y ecográfico a nódulos menores de 10 mm en su diámetro mayor que no asocien otro signo de sospecha de atipía.

Diagnóstico

-Ecografía: nódulo menor de 10 mm en su diámetro mayor, con características de sospecha (marcada hipoecogenicidad, calcificaciones internas, hipervascularización, contorno irregular o lobulado, delimitación imprecisa, etc). Deben investigarse sistemáticamente los ganglios cervicales centrales y laterales.

-Citología por PAAF: confirma las características de neoplasia papilar, en el nódulo y/o ganglios sospechosos.

-Detección de Tiroglobulina en lavado de la aguja (y comparación con su concentración plasmática): en el estudio de ganglios presuntamente metastásicos.

-Tomografía Axial Computarizada: aconsejada para estudio de nódulos posteriores o laterales, permite reconocer extensión–invasión de tráquea, nervio laríngeo recurrente, músculos pretiroideos; excepcionalmente a faringe o arteria carótida.

-Laringo y traqueoscopia: si se sospecha disfunción de cuerdas vocales o invasión traqueal.

-Pruebas diagnósticas moleculares: pueden ser de utilidad para el reconocimiento de variantes agresivas; no son de aplicación habitual.

Tratamiento

-Seguimiento

En microCa Pap de bajo riesgo (T1a N0 M0) se propone el seguimiento, sin otra acción, y control clínico y ecográfico (semestrales, anuales, bianuales, según el protocolo adoptado). No lo inhabilitan la microinvasión a estructuras vecinas, las micrometástasis ganglionares, la multicentricidad, calcificaciones ni hipervascularización; la edad avanzada sostiene la conveniencia del seguimiento en lugar de la cirugía.

Hay controversia respecto a la utilidad de la supresión de TSH por administración de L-tiroxina.

La resección se decidirá si aparecen signos de progresión de la neoplasia (crecimiento ≥ 3 mm respecto al diámetro inicial, invasión a nuevos ganglios o empeoría de los inicialmente positivos, detección de metástasis a distancia, invasión de tejidos adyacentes).

El diferimiento de la cirugía no implica mayor morbilidad ni mortalidad que si se hubiese intervenido de inmediato al diagnóstico; para muchos pacientes el seguimiento dura toda su vida, sin necesitar ser operados (y evitando los correspondientes riesgos y secuelas). Exige la absoluta adherencia por parte del paciente.

-Quirúrgico

Indicada en microCa Papilares de alto riesgo, incluyendo aquellos con metástasis ganglionares clínicamente evidentes, y/o metástasis a distancia, y/o notable invasión a estructuras adyacentes, o variantes histológicas altamente agresivas. También en microCa Pap que durante el seguimiento muestran progreso de la enfermedad.

La linfadenectomía no tiene indicación si los ganglios no son sospechosos clínicamente ni durante la cirugía.

Ante T1a N0 M0 se acepta la lobectomía (se recomienda asociar

istmectomía); si hay evidencia intraoperatoria (apreciable clínicamente) de metástasis ganglionares, realizar linfadenectomía del compartimento central si el tumor se localiza ventralmente, y vaciamiento lateral si es lateral o del polo superior.

Si el microCa Papilar es multicéntrico se prefiere la tiroidectomía total o casi total y el vaciamiento ganglionar selectivo o radical modificado.

La invasión traqueal se trata con la resección superficial ('afeitado', 'shaving'); si es más profunda, se puede agregar la resección traqueal.

Habiendo invasión del nervio laríngeo, si la función cordal está conservada, se preserva la integridad neural ('afeitado'); si hay parálisis cordal se lo puede resear e intentar la neuroanastomosis inmediata.

En estos microCa Papilares de alto riesgo la ablación con radioyodo se realiza según el estadio y el protocolo en aplicación.

-Ablación por inyección de Etanol

Una alternativa a los anteriores es la inyección de etanol intranodular. Se la ha ensayado con resultados satisfactorios (desaparición de la imagen ecográfica o reducción sin posterior crecimiento) en elevado porcentaje de los casos; tampoco se ha comprobado aparición de nuevos focos intraglandulares ni metástasis ganglionares. Se prosiguen investigaciones.

LECTURAS SUGERIDAS

- Abalovich M, Lowenstein A, Ortiz G, Pusiol E. 2006. Carcinoma Medular de Tiroides. Primer Consenso Argentino sobre Patologías Endocrinológicas. RAEM 43 (3): 137 – 143. (<http://www.raem.org.ar>).
- Al-Jundi M, Thakur S, Gubbi S, Klubo-Gwiedzinska J. 2020. Novel Targeted Therapies for Metastatic Thyroid Cancer-A Comprehensive Review. Cancers (Basel) 12(8):2104. Published on line 2020 Jul 29. doi:10.3390/cancers12082104
- Beukhof CM, Brabander T, van Nederveen FH, van Velthuysen MLF et al. 2019.

- Peptide receptor radionuclide therapy in patients with medullary thyroid carcinoma: predictors and pitfalls. *BMC Cancer* 19: 325 (on line). Available in: <https://doi.org/10.1186/s12885-019-5540-5>
- Bonnet S et al. 2009. Prophylactic lymph node dissection for papillary thyroid cancer less than 2 cm: implication for radioiodine treatment. *J Clin Endocrinol Metab*; 94: 1162-1167.
 - Burman KD. 2010. Prophylactic Neck Dissection in Differentiated Thyroid Cancer. *Clin Thyr*; 22 (2): 2 - 5. (http://thyroid.org/professionals/publications/clinthy/volume22/issue2/clinthy_v22_3_5.pdf).
 - Cabanillas ME, Ryder M, Jimenez C. 2019. Targeted Therapy for Advanced Thyroid Cancer: Kinase Inhibitors and Beyond. *Endocr Rev* 40 (6): 1573 – 1604. <https://doi.org/10.1210/er.2019-00007>
 - Camselle-Teijeiro JM, Sobrinho-Simoes M. 2018. Nueva clasificación de la OMS de los tumores tiroideos: una categorización pragmática de las neoplasias de la glándula tiroidea *Endocrinol Diabetes Nutr* 65 (3): 133-135. <https://doi.org/10.1016/j.endinu.2017.11.012>
 - Cazzato RL, Bonichon F, Buy X, Godbert Y, et al. 2015. Over ten years of single-institution experience in percutaneous image-guided treatment of bone metastases from differentiated thyroid cancer. *EJSO* 41: 1247-1255. Available online at www.sciencedirect.com
 - Cibas ES, Ali SZ. 2017. The Bethesda System for reporting thyroid cytopathology. *Thyroid* 27 (11):1341-1346. OI: 10.1089/thy.2017.0500
 - Clerc J, Verburg FA, Avram AM, Giovanella L, et al. 2017. Radioiodine treatment after surgery for differentiated thyroid cancer: a reasonable option. *Eur J Nucl Med Mol Imaging* 44:918–925 DOI 10.1007/s00259-017-3654-z
 - Cooper DS, Doherty GM, Haugen BR, Kloos RT, Lee SL, Mandel SJ, Mazzaferri EL, McIver B, Pacini F, Schlumberger M, Sherman SI, Steward DL, Tuttle M. 2009. Revised American Thyroid Association Management Guidelines for Patients with Thyroid Nodules and Differentiated Thyroid Cancer. *Thyroid* 19 (11): 1167 – 1214.
 - Cooper DS et al. 2006. Management guidelines for patients with thyroid nodules and differentiated thyroid cancer. *Thyroid*; 18(2): 109-136.
 - Delgado B, Perrone LR, Yametti LA. 1988. Curso de actualización en cirugía tiroidea. 1º ed. Asoc. de Ediciones Médicas, Montevideo: 105-123.
 - De Lellis RA, Mangray S. 2017. Medullary Thyroid Carcinoma: a contemporary perspective. *AJSP: Reviews & Reports* 22 (4): 196-208.
 - Derbel O, Limem S, Ségura-Ferlay C, Lifante JC, et al. 2011. Results of combined

- treatment of anaplastic thyroid carcinoma (ATC). *BMC Cancer* 11:469 (on line) doi: 10.1186/1471-2407-11-469
- Faure EN, Gonzalez AJ, Schwarztein D, Lutfi RJ, et al. 2013. Microcarcinoma Papilar de Tiroides diagnosticado por una metástasis quística en mediastino. *Endocrinol Nutr* 60 (7): 414-416. DOI 10.1016/j.endonu.2012.09.011
 - Galofré JC y cols. 2017. Cáncer de Tiroides – Guía de consulta rápida. Ergon C ed. Majadahonda, España.
 - Gursoy A. 2010. Rising thyroid cancer incidence in the world might be related to insulin resistance. *Med Hypotheses*; 74 (1): 35-6.
 - Hackshaw A, Harmer C, Mallick U, Haq M, Franklyn JA. 2007. 131I Activity for Remnant Ablation in Patients with Differentiated Thyroid Cancer: A Systematic Review. *J Clin Endocrinol Metab*; 92 (1): 28-38.
 - Haugen BR, Alexander EK, Bible KC, Doherty GM, et al. 2015. 2015 American Thyroid Association. Management Guidelines for Adult Patients with Thyroid Nodules and Differentiated Thyroid Cancer. The American Thyroid Association Guidelines Task Force on Thyroid Nodules and Differentiated Thyroid Cancer. *Thyroid* 26 (1):1-133. DOI: 10.1089/thy.2015.0020
 - Haugen BR, Kane MA. 2010. Approach to the Thyroid Cancer Patient with Extracervical Metastases. *J Clin Endocrinol Metab*; 95 (3): 987–993. (<http://www.jcem.endojournals.org>).
 - Hay ID, Lee RA, Kaggal S, Morris JC, et al. Long-Term Results of Treating With Ethanol Ablation 15 Adult Patients With cT1aN0 Papillary Thyroid Microcarcinoma. On Line. *J Endocr Soc* 15; 4(11): bvaa135. doi: 10.1210/jendso/bvaa135.
 - Ingbar SH. The thyroid gland. In: *Williams Textbook of endocrinology*. 7^o ed. Philadelphia. Wilson & Foster, Saunders Co. 1981: 682-815.
 - Ito Y, Miyauchi A, Kudo T, Oda H, et al. 2018. Trends in the Implementation of Active Surveillance for Low-Risk Papillary Thyroid Microcarcinomas at Kuma Hospital: Gradual Increase and Heterogeneity in the Acceptance of This New Management Option. *Thyroid* 28 (4): 488 – 495. DOI: 10.1089/thy.2017.0448
 - Jarzab B, Dedcjus M, Slowiska-Klencka D, Lewinski A, et al. 2018. Guidelines of Polish National Societies Diagnostics and Treatment of Thyroid Carcinoma 2018 Update. *Endokrynologia Polska* 68(1): 34-74. DOI: 10.5603/EP.2018.0014
 - Kloos RT, Eng Ch, Evans DB, Francis GL, Gagel RF, Gharib H, Moley JF, Pacini F, Ringel MD, Schlumberger M, Wells SA. 2009. Medullary Thyroid Cancer: Management Guidelines of the American Thyroid Association. *Thyroid*; 19 (6): 565-612.
 - Malfitano AM, Somma SD, Prevete N, Portella G. 2019. Virotherapy as a Potential Therapeutic Approach for the Treatment of Aggressive Thyroid Cancer. *Cancers (Basel)* 11(10):1532. Published on line 2019 Oct 10. doi:10.3390/cancers11101532

- Mazzaferri EL. 2007. Management of low-risk differentiated thyroid cancer. *Endocr Pract* 13(5): 498-512.
- Mazzaferri EL, Doherty GM, Steward DL. 2009. The Pros and Cons of Prophylactic Central Compartment Lymph Node Dissection for Papillary Thyroid Carcinoma. *Thyroid*; 19 (7): 683-689.
- Miller MC, Rubin CJ, Cunnane M, Bibbo M, Miller JL, Keane WM, Pribitkin EA. 2007. Intraoperative pathologic examination: cost effectiveness and clinical value in patients with cytologic diagnosis of cellular follicular thyroid lesion). *Thyroid*. Jun; 17(6): 557-565.
- Miyauchi A, Ito Y, Oda H. 2018. Insights into the Management of Papillary Microcarcinoma of the Thyroid. *Thyroid* 28 (1): 23-31 DOI: 10.1089/thy.2017.0227
- Miyauchi A, Ito Y, Oda H. 2018. Insights into the Management of Papillary Microcarcinoma of the Thyroid. *Thyroid* 28 (1): 23-31 DOI: 10.1089/thy.2017.0227
- Nylén C, Mechera R, Maréchal-Ross I, Tsang V, et al. 2020. Molecular Markers Guiding Thyroid Cancer Management. *Cancers* 12, 2164. (on line). doi:10.3390/cancers12082164
- Pacini F, De Groot LJ. Thyroid Cancer, en *The Thyroid and its Diseases*, cap 18, 2009. (www.thyroidmanager.org.)
- Pacini F et al. 2005. Post-surgical use of radiiodine (131I) in patients with papillary and follicular thyroid cancer and the issue of remnant ablation: a consensus report. *Eur J Endocr*; 153: 651- 659.
- Pelttari H, Laitinen K, Schalin-Jäntti C, Välimäki MJ. 2008. Long-term outcome of 495 TNM stage I or II patients with differentiated thyroid carcinoma followed up with neck ultrasonography and thyroglobulin measurements on T4 treatment. *Clinical Endocrinology* 69: 323–331.
- Perinetti HA. Cirugía de las adenopatías del cáncer papilar tiroideo – Tesis de Doctorado. Mendoza, FCMédicas, UN de Cuyo, 1978.
- Perinetti HA. Cáncer de Tiroides. En: *Relato oficial XXXIII Congr. Cuyano de Cirugía*. Soc. Cuy. de Cir. Mendoza, 1991.
- Perinetti HA. Actualización Cirugía Endócrina. En: *Relato oficial XL Congr. Cuyano de Cirugía*. Soc. Cuy. de Cir. Mza, 2000.
- Perinetti HA, Staneloni LN, Perinetti H. 1979. Estudio Linfográfico del Sistema Linfático nratiroideo. *Medicina* 39: 625.
- Pisarev MA, Degrosa MA, Thomasz L, Juvenal G. 2006. Tratamiento del cáncer por captura neutrónica de boro. Su aplicación al carcinoma indiferenciado de tiroides. *Medicina (B Aires)*; 66 (6): 569 – 573. (<http://www.scielo.org.ar/pdf/medba/v66n6/v66n6a15.pdf>).
- Pitoia R, Califano I, Vazquez A, et al. 2014. Consenso intersocietario* sobre tratamiento y seguimiento de pacientes con cáncer diferenciado de tiroides. *RAEM*

- 51 (2): 85-118. Disponible en: <http://www.saem.org.ar/noticias/consenso-2014.pdf>
- Registro Provincial de Tumores, Min de Salud, Gobierno de Mendoza, Argentina. Incidencias. Quinquenal 2011-2015. Disponible en: <https://www.mendoza.gov.ar/salud/dependencias/registro-de-tumores/>
 - Rezzónico JN, Rezzónico M, Pusiol E, Pitoia F, Niepomniszcz H. 2009. Increased prevalence of insulin resistance in patients with differentiated thyroid carcinoma. *Metab Syndr Relat Disord* 7 (4): 375-80.
 - Robbins KT, Clayman G, Levine PA, Medina J, Sessions R, Shaha A, Som P, Wolf GT, and the Committee for Head and Neck Surgery and Oncology, American Academy of Otolaryngology–Head and Neck Surgery. 2002. Neck Dissection Classification Update. Revisions Proposed by the American Head and Neck Society and the American Academy of Otolaryngology–Head and Neck Surgery. *Arch Otolaryngol Head Neck Surg*; 128: 751 – 758. (<http://www.archoto.com>).
 - Salehian B, Liem SY, Amiri HM, Maghami E. 2019. Clinical Trials in Management of Anaplastic Thyroid Carcinoma; Progressions and Set Backs: A Systematic Review. *Int J Endocrinol Metab* 17(1):e67759. doi: 10.5812/ijem.67759
 - Sharma PK. Thyroid Cancer (on line) Updated 14/05/2020. Medscape. Disponible en: <https://emedicine.medscape.com/article/851968-overview>
 - Sugitani I, Ito Y, Takeuchi D, Nakayama H, et al. 2020. Indications and strategy for active surveillance of adult low-risk papillary thyroid microcarcinoma: consensus statements from the Japan Association of Endocrine Surgery task force on management for papillary thyroid microcarcinoma. *Thyroid*.ahead of print. <http://doi.org/10.1089/thy.2020.0330>
 - Suh CH, Baek JH, Choi YJ, Lee JH. 2016. Efficacy and safety of radiofrequency and ethanol ablation for treating locally recurrent thyroid cancer. A systematic review and meta-analysis. *Thyroid* 26 (3): 420-428. <https://doi.org/10.1089/thy.2015.0545>
 - Tuttle RM, Ahuja S, Avram AM, Bernet VJ, et al. 2019. Controversies, Consensus and Collaboration in the Use of I-131 Therapy in Differentiated Thyroid Cancer: A Joint Statement from the American Thyroid Association, the European Association of Nuclear Medicine, the Society of Nuclear Medicine and Molecular Imaging and the European Thyroid Association. *Thyroid* 29 (4): 461-470. <http://doi.org/10.1089/thy.2018.0597>
 - Yeh MW, Bauer AJ, Bernet BA, Ferris RL, et al. 2015. American Thyroid Association Statement on Preoperative Imaging for Thyroid Cancer Surgery. *Thyroid* 25 (1): 3-14. DOI: 10.1089/thy.2014.0096
 - Zhang K, Yang S, Meng X, Chen G, et al. 2016. Clinical Analysis of Familial Nonmedullary Thyroid Carcinoma. *World J Surg* 40: 570–573 DOI 10.1007/s00268-015-3342-8

Capítulo 16: TIROIDITIS

R Mesa

CG Borremans

H A Perinetti (†)

El término engloba una serie de entidades de muy distinta etiología, que comparten signos clínicos o anatomopatológicos de proceso inflamatorio.

Clasificación

Se ofrece una clasificación basada en la etiopatogenia, y otra según un criterio clínico– evolutivo (ver cuadro).

TIROIDITIS INFECCIOSA AGUDA

Epidemiología

Si bien la tiroides es resistente a las infecciones, cuando se producen deben considerarse procesos severos. Poco frecuentes (0,1 a 1 % de las tiroideopatías); su mayor incidencia se observa cuando preexisten nódulos consistentes con zonas de involución, los que ofrecerían menor resistencia a los gérmenes. En estos casos, la mayoría progresa hacia la supuración, denominándose entonces, estrumitis (*struma*: bocio, estrumitis: bocio con infección); entonces evolucionan con elevada morbimortalidad si no son tratados adecuada y precozmente (mortalidad de hasta 15 %).

La mayor frecuencia se presenta entre los 20 y 40 años. Es más frecuente en la mujer; en la experiencia del Instituto de Patología Tiroidea (IPT) la relación es de 6 a 1. En la mayoría de los casos, los pacientes presentan inmunodepresión (por otras patologías, tratamientos inmunosupresivos, ancianidad, etc).

Etiopatogenia

En las formas supuradas, los gérmenes más frecuentemente obtenidos por punción, son estafilococo áureo, estreptococo hemolítico, neumococo; se han informado salmonellas, enterobacterias, hemófilos, *Pseudomonas*. También se han reconocido hongos; raras veces, parásitos. En las formas no supuradas es difícil identificar los gérmenes causales. Por lo general son secundarios a focos sépticos distantes, aunque algunos autores sostienen que existen formas primitivas. Los focos primarios más frecuentes se localizan en la cavidad oral, faringe, aparatos respiratorio y digestivo alto. Las vías de acceso son: (a) hematógena (la más importante), (b) propagación directa, (c) linfática, (d) por traumatismos, (e) por fístulas del conducto tirogloso, senos piriformes o branquiales. La punción aspirativa es una causa poco frecuente, pero de riesgo. Muchas veces no se reconoce la vía de ingreso ni la fuente de infección.

Tiroiditis

Clasificación clínico evolutiva

- .T Agudas
 - Infecciosas
 - supuradas
 - no supuradas
 - No infecciosas
 - traumática
 - actínica o física
 - química
 - hormonal
- .T Transitorias
 - Subaguda Granulomatosa
 - (de De Quervain)
 - Linfocitaria silente esporádica (indolora)
 - Linfocitaria silente *post partum* (indolora)
- .T Crónicas
 - Infecciosa inespecífica (o piógena)
 - Infecciosa específica
 - Linfocitaria (de Hashimoto)
 - Fibrosa (de Riedel)

Clasificación etiopatogénica

- de causa conocida
 - Infecciosas (agudas o crónicas)
 - No infecciosas (traumáticas, actínicas, etc)
- de causa no determinada
 - Subag de De Quervain
- de probable etiología inmunitaria
 - T de Hashimoto
 - T linfocitaria silente (indolora)
 - T Fibrosa de Riedel

Anatomía Patológica

La glándula se presenta aumentada de tamaño, congestiva y adenomatosa, y con zonas de reblandecimiento en las formas supuradas. Los abscesos, si asientan en un bocio nodular, pueden medir varios centímetros, o ser múltiples y pequeños en el bocio difuso.

Clínica

Se inicia como un cuadro tóxico infeccioso: quebrantamiento general, temperatura elevada, astenia, sudoración, inapetencia. Localmente domina el dolor localizado en la región tiroidea, que se irradia a oído, maxilar inferior y región occipital; se alivia con la flexión del cuello y aumenta con sus movimientos y la deglución. Hay rubor, calor, aumento de volumen (difuso o localizado) de la glándula, intenso dolor a la palpación. También odinofagia y, a veces, disnea, tos y disfonía. En los casos supurados se constata piel fija y engrosada, y fluctuación y evidente absceso. Hay adenopatías regionales.

Rara vez hay disfunción tiroidea; suele presentarse en casos de infecciones difusas intraglandulares. La citolisis sería responsable de cuadros de tirotoxicosis.

Exámenes auxiliares

Los estudios habituales ofrecen los resultados clásicos de cualquier infección no específica, leucocitosis y eritrosedimentación elevadas.

El centelleograma muestra una zona hipocaptante, y la ecografía, heterogeneidad con o sin colección.

La citología por punción revela infiltrado inflamatorio agudo; permite identificar gérmenes y realizar cultivos y antibiogramas.

Diagnóstico

Se sospecha por el interrogatorio y examen clínico. El laboratorio revela

leucocitosis y eritrosedimentación elevada; además, ayuda en la identificación del germen causal. La ecografía muestra áreas de colección, coincidentes con áreas de hipocaptación en centelleogramas. Tomografías y Resonancia Magnética aportan datos confirmatorios de lo anterior y pueden evidenciar colecciones gaseosas cervicales y mediastinales. Rx contrastados del tubo digestivo superior y exámenes otorinolaringológicos ayudan a identificar trayectos fistulosos.

Diagnóstico diferencial

Debe establecerse con tiroiditis subaguda, cáncer de tiroides, celulitis y adenitis cervicales, hemorragia intranodular, pericondritis.

Evolución

Los cuadros no supurados mejoran en 10 a 14 días, con antibióticos y quimioterápicos, no quedando secuelas. Las formas supuradas pueden fistulizar, drenando al exterior, o hacia la tráquea, el esófago, o el mediastino (considerar riesgos de celulitis cervical, mediastinitis, tromboflebitis séptica yugular, pericarditis, septicemia, etc). Habitualmente no quedan disfunciones, salvo que el proceso haya sido muy extenso.

Tratamiento

Es el mismo que para cualquier infección aguda: reposo, antibióticos, analgésicos. Debe ser precoz, inmediato a la toma de muestras para bacteriología, y empírico hasta recibir los informes de cultivos. Curan rápidamente, lo que hace el diagnóstico diferencial con la tiroiditis subaguda. Si hay signos de colección, (ecografía) se debe drenar y cultivar; superado el cuadro agudo, debe efectuarse cirugía, ya que constantemente se asocian con bocio nodular; por otro lado, no son raras las recurrencias luego de tratamientos conservadores aparentemente eficaces, particularmente ante

fístulas digestivas y respiratorias altas.

TIROIDITIS AGUDAS NO INFECCIOSAS

Traumática: también llamada **foliculitis tiroidea**; es poco frecuente. La palpación enérgica sería ya suficiente para injuriar el parénquima; también la manipulación vigorosa intraoperatoria (cirugía de cuello anterior, de paratiroides, etc), compresión por cinturón de seguridad, traumatismos directos. Son lesiones mínimas, carentes de significado clínico. Los traumatismos abiertos podrían constituir puertas de entrada para gérmenes, con la consecuente infección (convirtiéndose en tiroiditis infecciosas). Se presentan con dolor moderado o leve -más al palpar- y ligera tumefacción; pueden acompañarse de tirotoxicosis moderada y pasajera. Rara vez requieren tratamiento, y en tal caso, es suficiente con AINEs.

Actínica: los enfermos sometidos a tratamiento con radioiodo pueden presentar síntomas inflamatorios (tiroiditis) a las 48 horas (hasta 5 días) de recibido el mismo, con más razón ante dosis elevadas o grandes bocios o restos tiroideos. También por radioterapia externa que involucre el hemicuello bajo anterior. En el IPT se han visto pocos casos. La sintomatología más frecuente es sensibilidad y dolor a nivel tiroideo; rara vez, calor, rubor, hinchazón. Ocasionalmente, tirotoxicosis leve y pasajera. Es un cuadro transitorio, que pocas veces requiere tratamiento (AINEs, corticoides).

Química: se la ha observado en pacientes que, sometidos a una dosis elevada de yodo (estudio radiológico), en unas 24 horas presentan un cuadro inflamatorio con aumento del tamaño de la glándula tiroides y sensibilidad al palpar, siendo éstas, manifestaciones transitorias.

La tirotrófina (TSH) en inyección puede producir cuadros de tiroiditis leves.

TIROIDITIS SUBAGUDA, GRANULOMATOSA, o de De Quervain

Llamada también de células gigantes o aguda-subaguda, se caracteriza por comienzo agudo y evolución subaguda, que nunca va a la supuración (lo

que la diferencia de las formas infecciosas).

Epidemiología

Representa el 5 a 6 % de todos los enfermos tiroideos. En la experiencia del IPT ocupa el segundo lugar entre las tiroiditis, luego de las autoinmunes. Se ha observado frecuencia estacional (verano y otoño).

La relación varón/ mujer es de 1/6; la edad más afectada es entre los 20 y 40 años; posiblemente sea más frecuente, ya que la mayoría de los casos pasarían desapercibidos, por presentar poca sintomatología. Es rara en niños. Habría una predisposición genética.

Etiología

Las evidencias sugieren fuertemente un origen viral, aunque no está probado. Se asocia a infecciones del árbol respiratorio superior, parotiditis, influenza, virus *coxsakie*, echo y adenovirus –habitualmente, entre dos y ocho semanas previas- Se la ha informado como relacionada con infección por SARS-CoV II. Se han informados también con posterioridad a vacunaciones antivirales. Un modelo patogénico propuesto es que la infección viral provee un antígeno, el que es presentado por macrófagos en el contexto HLA-Bw35 y HLA-DR3, que estimulan la formación de linfocitos T citotóxicos, los que dañan el epitelio folicular. En contraste con las enfermedades autoinmunes, esta lesión es limitada y la producción de autoanticuerpos, si se presenta, no se perpetúa. Tiene agregación estacional y geográfica.

Anatomía patológica

Toda, o más frecuentemente, parte de la glándula está aumentada de tamaño y consistencia, apreciándose entonces como un nódulo mal definido. Histológicamente la lesión es irregular, y en una primera etapa hay infiltrado inflamatorio agudo inespecífico intersticial, alrededor de los folículos. Posteriormente se produce necrosis del epitelio folicular y formación

de microabscesos; el epitelio prolifera en masas sólidas tratando de reparar el daño. En la etapa plenamente desarrollada, el coloide en contacto con el intersticio provoca una reacción granulomatosa con células gigantes multinucleadas que tratan de fagocitarlo. Pueden coexistir diferentes estadios histológicos.

Fisiopatología

Se caracteriza por la destrucción de los folículos y su epitelio, con liberación de las hormonas preformadas; posteriormente, la restitución es completa. Por ello se observa un primer período de captación de I^{131} muy baja (destrucción del epitelio), con tirotoxicosis de grado variable (liberación de hormonas); después hay eutiroidismo, que es seguido de un período de hipotiroidismo (agotamiento de los depósitos y de las hormonas circulantes, con tirocitos aún inactivos). Finalmente, la recuperación total de la arquitectura y función glandular restaura el eutiroidismo.

Clínica

Caracterizada por dolor tiroideo. El comienzo puede ser insidioso o súbito; en el primer caso, aparenta un cuadro gripal, subfebril, con astenia, mialgias, sudoración, inapetencia; luego se instala el típico dolor intenso en cuello. Cuando se inicia súbitamente, el dolor es el primer síntoma, y domina el cuadro; se irradia al oído, maxilar inferior y región cervical lateral y posterior.

El dolor tiroidítico se exagera con la deglución y al mover el cuello, obligando a adoptar posiciones antálgicas, en flexión; en pocos días se extiende a toda la glándula.

La palpación (a veces imposible de realizar, por el intenso dolor), revela una zona de la glándula aumentada de consistencia (pseudonodular), de superficie irregular, poco móvil y exquisitamente dolorosa. Con la evolución, el área descrita suele migrar. Hay tiroiditis en las que no aparece dolor, y otros en los que persiste durante meses.

Según el momento evolutivo, se puede comprobar un primer período de hipertiroidismo (dura unas 4 a 6 semanas, se detecta en aproximadamente 50% de los enfermos), luego eufunción, seguida de hipotiroidismo (dura hasta unas 8 a 12 semanas), y finalmente, recuperación funcional total (en 5% a 10% de los casos es seguida de hipotiroidismo permanente). El tratamiento adecuado y precoz abrevia la evolución. En general estos cambios sólo se detectan por laboratorio, con escasa o nula expresión clínica.

Se trata de una enfermedad autolimitada, que suele evolucionar en 2 a 3 meses, pudiendo presentarse recurrencias (aprox. 20% de los casos en el primer año). Muy rara vez (<2%) recidiva tardíamente.

Diagnóstico

Se realiza en base al cuadro clínico referido, asociado a eritrosedimentación muy elevada. No se desarrollan Ac antitiroideos. La captación del radioyodo muy baja, o nula (< 2% en 24 horas); la centelleografía con I¹³¹ no evidencia retención tiroidea del radioisótopo en las etapas iniciales (reaparece al recuperarse la función celular). Ecográficamente la glándula es hipoecogénica no homogénea; el Doppler muestra hipervascularización difusa con hipoflujos en las zonasseudonodulares. Puede recurrirse a la citología por punción, que mostrará células gigantes multinucleadas y conglomerados de células epiteliales. No son estudios indispensables para el diagnóstico.

Diagnóstico diferencial

Con hemorragia intratiroidea, tiroiditis de Hashimoto de comienzo agudo, tiroiditis subaguda indolora, y tiroiditis piógena.

Tratamiento

Es puramente sintomático; clásicamente se ha aconsejado ácido acetilsalicílico, 3 a 4 gramos diarios. No tiene acción específica sobre la inflamación, pero en muchos casos alivia el dolor.

Los glucocorticoides (de elección, β -metilprednisona, 30 mg/día durante 7 a 10 días) hacen desaparecer o reducen significativamente el dolor ya a las 24 horas de la primera toma (lo que reafirma el diagnóstico; si no cede en 72 horas, debe replantearse). La dosis se disminuye progresivamente lo más rápidamente posible, hasta llegar a la mínima que mantenga al enfermo sin dolor -se la incrementa si reaparecen los síntomas-. Por lo general se mantienen dosis mínimas (4 mg/día) durante 45 a 60 días. Los corticoides no parecen modificar el curso de la enfermedad, la que cura espontáneamente, pero reducen notablemente las manifestaciones. Es indispensable un alto índice de certeza descartando etiologías infecciosas, previo a la prescripción de corticoides.

Si las manifestaciones hipertiroideas lo requieren, pueden usarse bloqueantes β adrenérgicos (Propranolol 10 a 40 o más) mg/día, por un período breve).

Se han descrito formas atípicas de la Tiroiditis Subaguda Granulomatosa; oligosintomáticas, nada o poco dolorosas, con tirotoxicosis algo más leve; más frecuente en varones. El diagnóstico clínico es dificultoso; las alteraciones del laboratorio son las recién vistas. Suele ser necesaria la citología por punción.

TIROIDITIS INFECCIOSA CRÓNICA

Inespecífica, o piógena crónica

Corresponde a la evolución crónica de una tiroiditis aguda no supurada. La evolución es larga, tormentosa. Cuando se abre al exterior (espontánea o quirúrgicamente) puede quedar un trayecto fistuloso que obliga a un tratamiento quirúrgico definitivo.

Específicas

De muy escasa frecuencia:

Tuberculosa: la tuberculosis primitiva de la glándula es rara. En el Instituto de Patología Tiroidea, entre 1951 y 2010, se han observado dos casos. Se trata, generalmente, de la expresión local de una diseminación miliar, o bien de una forma fibrocaseosa. La glándula está aumentada de tamaño, abollonada, dura, poco dolorosa y fija. El diagnóstico sólo se afirma si se logra aislar el germen causal, o por la histología. Se debe efectuar tratamiento específico y, si se trata de una forma fibrocaseosa, cirugía.

Sifilítica: puede presentarse en forma difusa, pero es más común la forma gomosa. Puede ser adquirida o congénita, y aparece 10 a 30 años después de la afección primaria. La serología es, habitualmente, positiva, y las manifestaciones de sífilis en otras partes del organismo conducen al diagnóstico. El agrandamiento de la glándula puede ser difuso o nodular. Consistencia dura, no dolorosa; móvil inicialmente, luego infiltra planos vecinos. Los ganglios regionales pueden estar infartados. La función se mantiene normal, generalmente, pero puede haber hipotiroidismo y mixedema. Se plantea el diagnóstico diferencial con cáncer, tiroiditis de Riedel y tuberculosis. El tratamiento específico ofrece óptimos resultados. La dificultad de diferenciarla de los tumores malignos lleva a la cirugía.

Actinomicótica: por lo común, secundaria a procesos cervicofaciales o traqueoesofágicos; no altera la función. Se han informado otras especies causales. Como otras de etiología fúngica, son más frecuentes en pacientes inmunodeprimidos.

Hidatídica: de escasa frecuencia; el quiste hidatídico ofrece una imagen quística inespecífica. La citología por punción muestra líquido cristal de roca (hacer diagnóstico diferencial con quiste paratiroideo), en el que pueden reconocerse ganchos o escólices hidatídicos, y no se detecta Paratohormona en el aspirado.

***Pneumocystis* spp:** frecuente en pacientes inmunodeprimidos, particularmente con infección por HIV. Suele acompañarse de hipofunción tiroidea. Es oligosintomática, moderadamente dolorosa; los pacientes presentan disfagia y mal estado general.

ENFERMEDAD DE HASHIMOTO, o Tiroiditis Linfocítica Crónica, o T Crónica Autoinmune

Epidemiología

Es la más frecuente de las tiroiditis y de las enfermedades autoinmunes tiroideas, pudiendo afectar hasta el 2 % de la población; en el IPT ocupa el primer lugar entre las tiroiditis. Es más frecuente en la mujer (relación 5 a 20 / 1) que en varones, y entre los 40 y 50 años de edad; aunque puede presentarse en la niñez; se la ha descrito en niñas desde los 4 años. Sería la causa del 40% de los bocios en la adolescencia. Se observa un incremento en su incidencia.

Etiopatogenia

El infiltrado linfocitario de la glándula, la presencia de anticuerpos antitiroideos circulantes, y la asociación con otras enfermedades autoinmunes, indican una patogenia inmunológica, humoral y celular. No está aclarado cómo actúan estos factores. La citotoxicidad de los anticuerpos antimicrosomales indica un mecanismo humoral, pero la infiltración linfocitaria de la glándula sugiere un proceso mediado por células. La agregación familiar observada en otras enfermedades autoinmunes tiroideas (enfermedad de Graves y atrofia primaria tiroidea) y extratiroideas (anemia perniciosa, diabetes mellitus, atrofia adrenal idiopática, artritis reumatoidea, hepatitis crónica activa, cirrosis biliar primaria, vitíligo, síndrome de Sjögren, hipofisitis linfocitaria, desórdenes poliglandulares y otras) indicarían un trastorno genético del sistema de vigilancia, que permitiría la aparición de clonas prohibidas contra los antígenos tiroideos. Se ha observado una elevada prevalencia de HLA-DR3 y HLA-DR5. Es posible que una deficiencia constitucional genética en el sistema de

vigilancia permita la aparición de un proceso de autoinmunidad tiroidea, que pondría en marcha un mecanismo de citotoxicidad humoral y celular.

El primer evento sería la activación de los linfocitos T CD 4 (helper) específicos para antígenos tiroideos. Dos hipótesis tratan de explicar esta activación: a) una infección por virus o bacterias que contendrían proteínas similares a las tiroideas, o b) los tirocitos de los pacientes con enfermedades autoinmunes tiroideas tienen la capacidad de expresar los complejos mayores de histocompatibilidad (HLA-DR, HLA-DP y HLA-DQ) que no tendrían los sanos. Estos serían necesarios para que la propia célula tiroidea presente sus proteínas intracelulares a los CD 4. Una vez activados, los linfocitos CD 4 estimularían a los linfocitos B, los que se reclutarían en el interior de la glándula para segregar anticuerpos antitiroideos.

Los principales antígenos de la glándula son la tiroglobulina, el antígeno microsomal (identificado como una tiroperoxidasa) y el receptor de TSH.

El hipotiroidismo se debería a la acción destructiva de los CD 8 sobre la célula tiroidea, y, en menor medida, a la inhibición de la acción de la peroxidasa y bloqueo del receptor de TSH.

En la etiopatogenia de la Tiroiditis de Hashimoto también participan factores ambientales, como el clima y los cambios climáticos, el aporte de lodo, deficiencias de Selenio, polutantes (como tabaco, bifenilos policlorinados, solventes, metales), infecciones (como hepatitis C), acción de drogas, entre otros conocidos.

Se han comprobado procesos similares a los descritos en Enfermedades Relacionadas con IgG_4 , lo que lleva a pensar que algunas T de Hashimoto se englobarían con las ER IgG_4 .

En casi el 25% de pacientes con T de Hashimoto se asocian otras enfermedades autoinmunes. Las comorbilidades se incrementan con la edad: son más frecuentes en adultos que en niños y jóvenes (muy escasas veces) y con predominio en mujeres. Entre adultos son más los trastornos de índole reumatológica y del tejido conjuntivo (y asociando más de uno), y a menor

edad, particularmente Enfermedad Celíaca, Diabetes tipo 1, alopecia. Las enfermedades autoinmunes cutáneas (vitiligo es la más común) se presentan con igual prevalencia.

Anatomía Patológica

Macroscópicamente, la glándula es pálida y de consistencia firme; la superficie es rugosa, finamente granulosa. Al microscopio los tirocitos muestran agrandamiento, riqueza mitocondrial y cambios oxifílicos en su citoplasma (configurando las casi patognomónicas células de Hürtle o Askanazy) y una combinación variable de infiltración linfoidea, obliteración de folículos y fibrosis, con destrucción de células epiteliales; los folículos se retraen y el coloide es escaso o ausente, a veces contienen células de tipo macrófago. Se distinguen dos tipos histológicos: la forma *fibrosa* y la *oxífila*. En la *forma oxifílica* (la más frecuente) se observa predominio de la infiltración linfoidea, formando verdaderos folículos linfoides con centro germinativo. En la *forma fibrosa*, además de la fibrosis abundante, se suelen encontrar infiltrados a predominio de células plasmáticas. Los infiltrados linfoplasmocitarios pueden ser difusos o focales; estos últimos son más frecuentes en las tiroiditis juveniles.

La enfermedad –y los cambios histológicos- pueden ser difusos o focales; la más frecuente es la forma difusa.

Es variable la cantidad de células tiroideas que conserva la glándula. Puede ser abundante, con grandes células epiteliales (a pesar de ello, habitualmente es insuficiente desde el punto de vista funcional).

Fisiopatología

El proceso provoca un déficit en la organificación del yodo (prueba del perclorato positiva), y defecto en la síntesis hormonal, que lleva a un aumento de TSH con T_4 y T_3 normales o levemente disminuidas (disminución de la reserva tiroidea), y liberación de yodoproteínas anómalas que dan aumento de PBI (Iodo ligado a proteínas plasmáticas). Al comienzo se constata un leve aumento de la captación de yodo, atribuido a la hiperactividad glandular

debida al aumento de TSH -en respuesta a la disminución de las hormonas tiroideas- si hay suficiente parénquima funcionante; esto compensa el defecto de la biosíntesis hormonal. La destrucción celular conlleva un “vuelco” –no “regulado”- de hormonas tiroideas y suele presentarse un cuadro transitorio de hipertiroidismo (también puede haber verdadera hipersecreción por acción de anticuerpos con acción estimulante). Con el tiempo, la compensación es insuficiente y aparece hipotiroidismo.

Dado que coexisten anticuerpos antitiroideos con acción destructiva y otros estimulantes de la función, del predominio de unos u otros resultan períodos de tirotoxicosis, eutiroidismo o insuficiencia hormonal (los Ac estimulantes tienden a desaparecer).

Si bien la enfermedad se considera progresiva hacia la destrucción de la glándula, se acepta actualmente que menos del 25% de los pacientes, con el tiempo –años- recuperan la eufunción, lo que se atribuye a una remisión espontánea de la autoinmunidad.

No se ha establecido que haya relación entre T de Hashimoto y Cáncer de tiroides, si bien hay publicaciones que lo apoyan.

Durante el embarazo se produce una remisión espontánea de la autoinmunidad antitiroidea y el bocio, con reactivación luego de concluida la gestación.

Clínica

Los pacientes consultan por bocio, hipotiroidismo o ambos. A veces el bocio se acompaña de malestar local y sensación de tensión en la región tiroidea; más raramente, de dolor leve irradiado al oído y nuca. Se ha relatado que en ocasiones el bocio varía de tamaño en forma periódica. Cuando consultan por hipotiroidismo, suele comprobarse bocio difuso de consistencia aumentada que ha pasado desapercibido o es un antecedente lejano, o bien no se palpa la glándula, que está atrófica. Pueden consultar por hipertiroidismo, en general de reciente data y que remite en poco tiempo.

Como se mencionó, en la evolución, pueden alternar períodos de tirotoxicosis con otros de insuficiencia.

En ocasiones el dolor puede ser intenso y requerir tratamiento; rara vez es necesaria la ablación tiroidea, total o parcial, para resolverlo.

El examen revela una glándula difusamente aumentada de tamaño y consistencia, la que puede ser muy marcada en las formas fibrosas, de superficie abollonada, y con bordes festoneados. A veces la glándula se palpa reducida de tamaño y dura, o no se palpa (atrofiada). Su evolución es crónica, llevando al hipotiroidismo, leve en la mayoría de los casos, pero en un tercio lleva a mixedema franco.

Diagnóstico

Se confirma con determinaciones de anticuerpos y tirotrófina (comprobar autoinmunidad y disfunción). Se utiliza el anticuerpo antimicrosomal o antiperoxidasa; se discute si es necesario el Ac antitiroglobulina, dado que el 95% de los casos resulta positivo para los primeros. En etapa inicial, ambos están elevados; más tarde hay franco predominio de los Ac anti TPO. Los títulos son más altos en las formas atróficas que en las con bocio. Los estudios por imágenes, (centellografía y ecografía) son innecesarios, excepto que se sospechen otras patologías.

Los valores de la captación de I^{131} son muy variables. La punción biopsia con aguja fina muestra infiltrado linfocitario difuso, con fibrosis y células de Hürtle (es un recurso no habitual, de utilidad ante una duda diagnóstica, rápido crecimiento del bocio o aparición de un nódulo).

Diagnóstico diferencial

Con bocio difuso tóxico (particularmente difícil en niños y jóvenes), Enfermedad de G-Basedow, bocio nodular eutiroideo y con el carcinoma de tiroides.

Tratamiento

En las formas con bocio difuso se administra hormona tiroidea en dosis supresiva, logrando reducción del 30% del bocio en el 60 a 90% de los enfermos. El hipotiroidismo clínico sin bocio debe ser tratado con dosis que normalicen la TSH. El hipotiroidismo subclínico debe ser tratado con igual criterio, pero hay quienes prefieren sólo controlar, y tratarlo cuando aparecen signos de hipotiroidismo, progreso hacia el mismo, o TSH supera 10 mU/litro.

Cuando aparecen formaciones nodulares, el tratamiento es quirúrgico, ya que rara vez responden al tratamiento hormonal, y por la sospecha de malignidad. Se ha sugerido, pero no confirmado, una mayor incidencia de carcinomas en la tiroiditis de Hashimoto.

Se han utilizado corticoides, con reducción del bocio y los anticuerpos antitiroideos, e incluso incrementos de producción de hormonas tiroideas. No se lo utiliza ya que los efectos no son permanentes, recayendo al suspender el tratamiento.

Tampoco se recomienda el uso de Cloroquina (disminuye la producción de anticuerpos). Se investiga el uso de Selenio; los ensayos ofrecen resultados promisorios. También se investigan los efectos de Metformina en la producción de AcTPO, Ac Tg, y TSH.

Encefalopatía de Hashimoto

Es una muy rara complicación de la T de Hashimoto, y una más entre las numerosas encefalopatías no infecciosas. Su evolución es aguda o subaguda, progresiva o recurrente, en la que se comprueban elevados Ac antitiroideos (aunque los pacientes están eutiroideos). No se conocen detalles de su fisiopatogenia. Se presenta entre los 45 y 60 años (aunque puede afectar a cualquier edad), más en mujeres. Suele presentarse con mareos, temblores, mioclonías, y sensación de inminente accidente vascular cerebral; a la vez, hay deterioro intelectual y de la conducta que semeja demencia. El EEG es normal; hay elevación de proteínas en LCRaquídeo y pleocitosis. La RMN

de cerebro puede mostrar atrofia, edemas, isquemias y/o desmielinización. Habitualmente se llega al diagnóstico por exclusión de las otras múltiples encefalopatías; debe sospecharse el diagnóstico si se presenta alteración de conciencia con obnubilación, trastorno de la atención y/o de las funciones cognitivas, asociados a ausencia de evidencias de infección viral o bacteriana en el estudio del LCR, y elevados títulos de Anticuerpos antitiroideos. Responde al tratamiento con corticoides, al cabo de varios días de administración (se inicia por vía parenteral, y una vez en mejoría, oralmente), aunque pueden quedar secuelas, cognitivas y trastornos de la marcha. Se ha hipotetizado que se trata de dos distintas enfermedades autoinmunes que se asocian, aunque sin que haya una relación causal. También habría relación con ER con IgG₄.

TIROIDITIS LINFOCÍTICA SUBAGUDA (o Indolora o Silente)

Es una entidad individualizada recientemente, y considerada muy frecuente. Se acepta actualmente que se trata de una variante de tiroiditis autoinmune.

Se presenta bajo dos formas:

-Esporádica (T. Silente Esporádica, o T. Linfocitaria Subaguda)

-Postparto (T *Post partum*)

Epidemiología

Sería muy frecuente; hasta el 23% de los casos de hipertiroidismo se atribuyen a la forma esporádica, mientras que la segunda se presentaría en el 5% de los puerperios o interrupciones del embarazo. La relación varón/mujer es de 1 / 1,5 a 3; su mayor incidencia es alrededor de los 30 años de edad.

Etiopatogenia

De etiología no bien esclarecida, la presencia de autoanticuerpos antitiroideos y la infiltración linfocitaria de la glándula sugieren un origen inmunológico, semejante al de la tiroiditis de Hashimoto. También podrían

presentarse luego de virosis (inclusive SARS-CoV-2) o tratamientos con Interferón α o Litio.

La presencia de Ac antitiroideos durante la gestación justifica la pesquisa de Tiroiditis *Post Partum* durante el año posterior. El antecedente de T *Post partum* indica pesquisar recidivas en sucesivos puerperios.

Anatomía patológica

Se observa infiltrado linfocitario y disrupción folicular, pero no se reconocen células gigantes multinucleadas ni granulomas (como en la tiroiditis de De Quervain), ni fibrosis celular oxifílica ni centros germinales (como en la tiroiditis de Hashimoto). Superado el proceso, las lesiones se recuperan *ad integrum*, aunque se presenta hipotiroidismo permanente en el 30% de los casos de T. *Post partum*, y en alrededor del 20% de las formas esporádicas.

Fisiopatología

Los estudios revelan signos de destrucción glandular (captación de I^{131} disminuida) y liberación de hormonas tiroideas (T_4 , T_3 y yodo proteico plasmático (PBI) elevados, particularmente éste último, y TSH disminuida), con eritrosedimentación normal o levemente elevada. El 50% de los enfermos se mantiene eutiroides; los restantes, luego del hipertiroidismo inicial se muestran eutiroides, para evolucionar hacia el hipotiroidismo (por agotamiento del exceso circulante y los depósitos), hasta recuperar, finalmente, el eutiroidismo.

Clínica

Habitualmente se presenta como un bocio no doloroso ni sensible, sin nódulos, de aparición súbita, con hipertiroidismo sin exoftalmía ni mixedema pretibial. Este cuadro persiste 3 a 4 meses (durante el mismo, los estudios confirman la destrucción glandular); la mitad de los enfermos cursa las etapas de eutiroidismo, luego de hipotiroidismo (que dura también unos 3 meses), para

recién recuperarse totalmente; los otros alcanzan la normalidad anatómica y funcional sin más evolución. Veinte a 30 % resulta en hipotiroidismo definitivo.

Es posible que el cuadro se repita, en la forma esporádica, mientras que la reiteración es casi segura luego de cada embarazo en la forma postparto (hasta 70% de los casos).

Diagnóstico

En base a la clínica, acompañada de hiper o hipotiroidismo (determinaciones de TSH ultrasensible) con baja captación de I¹³¹ y anticuerpos antitiroideos positivos (más elevados en T. *Post partum*, que en la forma Esporádica, siempre menos que en T de Hashimoto).

La Ecografía muestra parénquima dishomogéneo, y la Citología por punción revela infiltrado linfoplasmocitario.

Diagnóstico diferencial

El hipertiroidismo con captación disminuida debe diferenciarse de la tiroiditis de De Quervain, el hipertiroidismo facticio, carcinoma metastásico, estruma ovárico, o tirotoxicosis yodoinducida.

Tratamiento

Los casos moderados no reciben medicación. Se indican hormonas tiroideas para reducir el bocio, o para compensar hipotiroidismos severos. Si el hipertiroidismo lo requiere, se trata con β bloqueantes.

TIROIDITIS POSPARTO

Ver arriba, y capítulo *Tiroides y Embarazo*

TIROIDITIS DE RIEDEL (o Leñosa, o Fibrosa)

Epidemiología

De muy rara presentación (aprox. 1:100.000 habitantes); en el IPT, en 35 años (más de 20.000 pacientes), se observaron sólo 3 casos. Es más frecuente en la mujer y entre los 40 y 60 años de edad.

Etiopatogenia

Es desconocida. Se trata de un proceso inflamatorio de lenta evolución, que invade el parénquima tiroideo y se extiende a tejidos y órganos peritiroideos; no hay absoluta certeza de la participación del sistema inmunológico en la etio y fisiopatogenia. Se la ha relacionado con otras enfermedades fibroesclerosantes del tejido conjuntivo, en particular con la Enfermedad Relacionada con IgG₄ (multiorgánica, en la que puede participar la glándula tiroides, aunque lo hace raras veces; se incluyen venas (flebitis obliterante), colangitis esclerosante primaria, fibrosis mediastinal y/o pulmonar, retroperitoneal, parotídea, pancreática o de glándulas lacrimales).

Anatomía patológica

Macroscópicamente la glándula es dura, pétrea, “leñosa”, de color gris claro y con nódulos asimétricos. Histológicamente se observan amplias zonas de la glándula reemplazadas por tejido fibroso, hialino, de aspecto abigarrado, que infiltra tejidos adyacentes (una característica diferencial con variedad fibrosa de Tiroiditis de Hashimoto y con Enfermedad Relacionada con IgG₄, que no lo hacen); la reacción inflamatoria es escasa o está ausente.

Fisiopatología

Salvo en los casos muy avanzados, no se altera la función tiroidea (cuando lo hace, es más frecuente la hipofunción). Infiltra y produce fenómenos compresivos de estructuras vecinas (glándulas paratiroides, hipoparatiroidismo, tráquea –con reducción de la luz-, faringe).

Clínica

Los síntomas suelen estar presentes desde unos cuatro meses previos a la consulta. En la forma clínica tiroidea aislada, inicialmente sólo hay sensación de opresión cervical anterior, y en la medida que la fibrosis invade la glándula, ésta aumenta de tamaño y consistencia (dura “leñosa”) dando la sensación de una coraza fija que infiltra las estructuras adyacentes, músculos y conducto laringotraqueal; entonces se agregan los serios síntomas de compresión: la invasión de nervios laríngeos y/o paratiroides causa disfunción de los mismos (disfonía, ronquera, estridor, disfagia, tos, hipoparatiroidismo); la afectación de nervios simpáticos puede causar Síndrome de Horner, habrá rigidez por infiltración de músculos. El reemplazo de folículos por fibrosis conlleva hipotiroidismo (30 a 40 % de los pacientes). No hay dolor espontáneo ni a la palpación. No se constatan adenopatías cervicales. Aunque la lesión es histológicamente benigna, puede conducir a la muerte por compresión de las estructuras vecinas.

Se describe una forma clínica multifocal o sistémica (30 – 40 % de los casos), que condice con la E.R con IgG₄, en la que a lo anterior se asocian fibrosis retroperitoneal (y consiguiente compresión ureteral), mediastinal (y síndrome de vena cava superior, compresión bronquial), lacrimal, salival (parotiditis fibrosa bilateral), miocárdica, biliar (y colangitis esclerosante), flebitis oclusiva, fibrosis retroocular –y a veces, compresión de seno cavernoso anterior-, entre otras.

Diagnóstico

Por la clínica y el estudio histopatológico (material de biopsia quirúrgica: invasión fibrótica abigarrada, centrípeta, flebitis oclusiva, presencia y riqueza de células plasmáticas IgG₄(+); se la debe distinguir del carcinoma anaplásico (inmunohistoquímica, incluyendo tinciones para IgG₄). La citología por PAAF es de poca utilidad (escaso material obtenido); la biopsia por punción (*core biopsy*) brinda mejor material, aunque se la evita, por sus inconvenientes. Debe evaluarse la función glandular (¿hipotiroidismo?, ¿hipocalcemia por hipoparatiroidismo?). Los Ac antitiroideos son positivos en alrededor del 50 a 70% de los enfermos; se duda de su participación en la patogenia (serían secundarios a la destrucción glandular); determinaciones de IgG₄ circulante. La eritrosedimentación suele elevarse. La Ecografía muestra una masa sólida difusa e hipocogénica, también evidencia la invasión extratiroidea; las zonas afectadas son hipovasculares al estudio Doppler Color; la elastografía revela aumento de la consistencia; el Centelleograma con radioiodo revela hipocaptación. La TAC y RMN demuestran extensión a tejidos vecinos, pero no la diferencian del carcinoma anaplásico; ¹⁸F FDG-PET es de utilidad para pesquisar fibroesclerosis en otros órganos.

Diagnóstico diferencial

Con cáncer (especialmente, anaplásico), tiroiditis linfocítica esclerosante, linfoma tiroideo, expresión tiroidea de ER con IgG₄.

Tratamiento

Dirigido a evitar o aliviar la compresión -traqueal en particular- y resolver el hipotiroidismo e hipoparatiroidismo.

La cirugía tiene serias limitaciones pues no se deben poner en riesgo las estructuras adyacentes (la infiltración suprime los planos de disección y limita la amplitud de las resecciones, dificultando las maniobras quirúrgicas);

sin embargo es factible –con escasas complicaciones- en estadíos incipientes de la enfermedad. La istmectomía (lo único posible, muchas veces) libera de compresión las vías aerodigestivas, brinda material biópsico, y facilita una eventual traqueostomía, según evolución. Hay situaciones en que la única intervención posible es la traqueostomía.

Es más recomendado el tratamiento medicamentoso; recurre a corticoides (Prednisolona a dosis elevadas, 40 a 100 mg/día y paulatina reducción, u otros). También se utiliza Tamoxifeno, 10 a 20 mg/día (tendría una acción inhibidora de la proliferación fibrótica), Azathioprine y Metrotexate. Se ha usado también micofenolato mofetil (inhibe la proliferación de linfocitos T y B y la producción de Ac); se informan resultados muy satisfactorios con Rituximab. Es posible asociar los recursos conservadores y la cirugía.

Se ha utilizado radioterapia externa en casos avanzados.

En todos los casos, los resultados son variables (mejores en estadíos incipientes); las más de las veces, satisfactorios.

Se aconseja tiroxina en dosis de reemplazo / supresión de TSH (aún en pacientes eutiroideos) para reducir la acción trófica de TSH; calcio y calcitriol en hipoparatiroidismos. Se han informado remisiones espontáneas, así como recidivas al reducir los tratamientos, o tardías (años después); también casos mortales.

TIROIDITIS POR FÁRMACOS

Aunque muchos fármacos pueden alterar el resultado de las pruebas tiroideas, sólo unos pocos provocan procesos inflamatorios. En algunos participan fenómenos autoinmunes, en otros, acciones citotóxicas, y la reacción inflamatoria es resultado del daño celular.

Antes de iniciar un tratamiento con estos fármacos se recomienda hacer un estudio hormonal tiroideo y una determinación de anticuerpos antitiroideos.

La función tiroidea debe ser monitorizada semestralmente mientras se administren.

Amiodarona. Ver Capítulo correspondiente

Es variable la proporción de enfermos en tratamiento con Amiodarona que presentan trastornos tiroideos asociados, que pueden ser de índole hipo o hiperfuncionante. El hipertiroidismo por Amiodarona aparece en un 23% de los pacientes, más frecuente en zonas con déficit dietético de yodo. El *tipo I* se debe a la excesiva síntesis y liberación de hormona tiroidea, es más frecuente en pacientes con problemas tiroideos previos, como bocio multinodular, y responde a drogas antitiroideas. El *tipo II* es una auténtica tiroiditis destructiva inflamatoria que responde mejor a altas dosis de corticoides. La diferencia entre ambos tipos es difícil, y existen formas intermedias o mixtas.

Litio. Se comporta de modo similar a Amiodarona. Entre un 10 y un 33% de los pacientes en tratamiento con Litio desarrollan altas cifras de anticuerpos antitiroideos, y pueden presentar hipotiroidismo subclínico o clínico; en otros, induce procesos autoinmunes. Hay tirotoxicosis inicial, luego hipofunción.

Interferón alfa e interleukina-2. El 15% de los pacientes desarrollan anticuerpos antitiroideos durante el tratamiento con interferón, pudiendo desarrollar E de G Basedow o una tiroiditis inflamatoria, y también hipotiroidismo. La E de G Basedow se trata con antitiroideos (contraindicados si hay disfunción hepática) y betabloqueantes, si es necesario, y se puede continuar con Litio; si es severa y/o recurrente, es aconsejable la ablación quirúrgica o con Radioiodo. La tiroiditis inflamatoria se trata con betabloqueantes y AINEs o corticoides (no en hepatitis C). En la mayoría de los casos, la función tiroidea se recupera tras suspender el tratamiento.

Inhibidores de Tirosin-kinasa. Pueden provocar tiroiditis destructiva (por

inducción de autoinmunidad o por citotoxicidad) transita las fases de toxicosis inicial e hipotiroidismo posterior; se trata con betabloqueantes en el primer caso, y Tiroxina para la insuficiencia hormonal.

LECTURAS SUGERIDAS

- Akamizu T, Amino N. Hashimotos's Thyroiditis. En *The Thyroid and its Diseases*, cap 16. Revisión July 17, 2017. Disponible en: <http://www.thyroidmanager.org/>
- Akhanli P, Bayir Ö, Bayram SR, Hepsen S et al. 2020. Acute spontaneous suppurative thyroiditis caused by *Eikenella corrodens* presented with thyrotoxicosis. *Einstein (São Paulo)*;18:1-4. DOI: 10.31744/einstein_journal/2020RC5273
- Akuzawa N, Yokota T, Suzuki T, Kurabayashi M. 2017. Acute suppurative thyroiditis caused by *Streptococcus agalactiae* infection: a case report. *Clinical Case Reports* 5(8): 1238–1242. doi:10.1002/ccr3.1048
- Atención Primaria en la Red. *Fisterra Guías Clínicas* 2004; 4 (19).
- Boone JL, Guerin CK, 2008. Riedel Thyroiditis. *eMedicine* (<http://www.eMedicine.org>).
- Cabrera Espinosa ES, Enríquez Coronel G, Carrillo Torres D, Clemente Perez RA. 2016. Encefalopatía asociada a distiroidismo con anticuerpos antiperoxidasa positivos. *Arch Neurocién (Mex)* 21 (2): 20-27. Disponible en: archivosdeneurociencias.com
- Dayan CM Daniels GH. 1996. Chronic Autoimmune Thyroiditis. *New Engl J Medicine*; 335: 99-109.
- Emch TM, Millar MA, 2004. Radiological Case of the Month: Riedel's Thyroiditis. *Appl Radiol* 33 (5): 33-36. (<http://www.medscape.com/viewarticle/477694>)
- Falhammar H, Juhlin CC, Barner C, et al. 2018. Riedel's thyroiditis: clinical presentation, treatment and outcomes. *Endocrine* 60:185–192. Disponible en: <https://doi.org/10.1007/s12020-018-1526-3>.
- Fiore AA, Pfeiffer WB, Rizvi SAA, Cortes A et al. 2018. Hashimoto Encephalopathy as a Complication of Autoimmune Thyroiditis. *Med Princ Pract* 2019;28:91–95. DOI: 10.1159/000494800.
- Garcia de Francisco A, Prieto Zancudo D 2001. Tiroiditis Subaguda: revisión a partir de un caso clínico. *Medifam (on line)* 11 (5): 87 – 94. (<http://scielo.isciii.es/>

- scielo.php?script=sci_arttext&pid=5113157682001000500005&Ing=n&nrm=iso)
- Gómez Lassalle L. 2008 Actualización en tiroiditis subaguda. Rev Arg Endocrinol Metab; 45 (3): supl.
 - Hay ID. 1985. Thyroiditis: a clinical update. Mayo Clin Proc, 60: 836-843
 - Ingbar SH: The thyroid gland. En Williams Textbook of endocrinology. 7ª d Philadelphia. Wilson & Foster, Saunders Co, 1981: 682-815.
 - Jacobs A, Gros D-A C, Gradon JD, 2003. Thyroid Abscess Due to *Acinetobacter calcoaceticus*: Case Report and Review of the Causes of and Current Management Strategies for Thyroid Abscesses. South Med J 96 (3): 300-307. (<http://www.medscape.com/viewarticle/451617>)
 - Kale SU, Kumar A, Verghese CD. 2004. Thyroid Abscess – An acute emergency. Eur Arch Otorhinolaryngol; 261 : 456–458
 - Lee SL, Ananthkrishnan S, 2009. Subacute Thyroiditis. eMedicine (<http://emedicine.medscape.com/article/125648-overview>)
 - Lingvay I, Matei Brailita D, Loewenstein JE, Burks J, Aung K, 2007. De Quervain Thyroiditis. eMedicine. (<http://www.eMedicine.org>).
 - Marsiglia G I, 2007. Espectro clinicopatológico de las tiroiditis. Gac Méd Caracas; 115 (2): 93 – 108. (http://www.scielo.org.ve/scielo.php?pid=S0367-47622007000200002&script=sci_arttext).
 - Mora López I, Casanova Moreno M, Moncada Rodríguez I. 2015. Tiroiditis de Quervain. Rev. Electrónica Dr. Zoilo E. Marinello Vidaurreta; 40(8).
 - Disponible en: <http://www.ltu.sld.cu/revista/index.php/revista/article/view/338>.
 - Moreno-Martinez D, Anton-Jimenez A, Guri X, Castella E. 2018. Subacute Granulomatous Thyroiditis (De Quervain). Eurorad case 15999. Publicación on line (06/10/18).DOI: 10.1594/EURORAD/CASE.15999
 - Muller AF, Drexhage HA, Berghout A. 2001. Postpartum Thyroiditis and Autoimmune Thyroiditis In Women of Childbearing Age: Recent Insights and Consequences for Antenatal and Postnatal Care. Endocrine Reviews 22: 605–630.
 - Nabi G, Rahman NMW, Azad MAK, Hassan M, Bonik M. 2017. De Quervain's Thyroiditis (sub-acute thyroiditis). Mediscope ;4(1):35-37. Disponible en <http://gmc.edu.bc>.
 - Nallar Dera M, Monteros Alvi M, Van Cauwlaert L, Virgili E, Saravia Day E. 2006. Quiste hidatídico en glándula tiroides. A propósito de un caso. Rev Argent Cirug 90 (5-6): 184-185. (http://www.revistacirugia.org.ar/search/articulos_completos/1/1/952/c.pdf).
 - Odeke S, Nagelberg SB, 2006. Hashimoto Thyroiditis. eMedicine (<http://www.eMedicine.org>).
 - Pearce EN, Farwell AP, Braverman LE, 2003. Tiroiditis. N Engl J Med 348 (26): 2646-2655.

- Premawardhana LDKE, Lazarus JH, 2004. Postpartum Thyroiditis: An Update. *Thyroid Intern* n° 5. (<http://www.hotthyroidology.com>).
- Ragusa F, Fallahi P, Elia G, Gonella D, et al. 2019. Hashimotos' Thyroiditis: epidemiology, pathogenesis, clinic and therapy. Epub 2019 Nov 26. To appear in: *Best Practice & Research Clinical Endocrinology & Metabolism*.
- DOI: <https://doi.org/10.1016/j.beem.2019.101367>
- Rizzo LFL, Mana DL, Bruno OD. 2014. Tiroiditis No-Autoinmunes. *Medicina (Buenos Aires)* 74: 481-492.
- Rohondia OS, Koti RS, Majumdar PP, Vijaykumar T, Bapat RD. 1995. Thyroid Abscess. *J Postgrad Med*; 41 (2): 52 – 54. (<http://www.jpgmonline.com>).
- Ruggeri RM, Trimarchi F, Giuffrida G, Certo R et al. 2017. Autoimmune comorbidities in Hashimoto's Thyroiditis: different patterns in association of adulthood and childhood/adolescence. *Eur J Endocrinol* 176: 133–141. Disponible on line en: <https://doi.org/10.1530/EJE-16-0737>
- Trivedi DP, Bhagat R, Nakanishi Y, Wang A et al. 2017. Granulomatous Thyroiditis: A Case Report and Literature Review. *Ann Clin & Lab Sci* 47 (5): 620-624. Disponible online en www.annclinlabsci.org
- Volpe R: Tiroiditis. En Werner e Ingbar, *El Tiroides*. 1ª ed. Barcelona. Salvat. 1977:617-37.
- Woolf PD: Thyroiditis. *Med Clin N Am* 1985, 69:1035-48.
- Xi Jia, Tianyu Zhai, Jin-an Zhang. 2020. Metformin reduces autoimmune antibody levels in patients with Hashimoto's thyroiditis: A systematic review and meta-analysis. *Autoimmunity*, (on line). DOI:10.1080/08916934.2020.1789969
- Zala A, Berhane T, Juhlin C, Calissendorff J, et al. 2020. Riedel Thyroiditis. *J Clin Endocrinol & Metab* 105 (9): e3469–e3481. Disponible en: <https://doi.org/10.1210/clinem/dgaa468>

Capítulo 17: TIROIDES, SARS-CoV-2 y CoVid-19

CG Borremans

La emergencia del virus SARS-CoV-2 hacia fines del año 2019 y su diseminación con características epidémicas, luego pandémicas (marzo de 2020) hace necesario el estudio de las interacciones de esta infección y enfermedad en la función de la glándula tiroidea (como de todo el organismo humano), de las consecuencias de su asociación con otras comorbilidades, agudas y crónicas, la amplia gama de modalidades evolutivas y complicaciones de cada patología y sus repercusiones en la salud del individuo. Hemos considerado necesario exponer los conceptos actualmente vigentes al respecto.

No se intenta en este texto establecer normas de acción, dada la relativamente escasa experiencia recogida, el corto período de seguimiento, y la reducción en la disponibilidad de investigadores, insumos y recursos, dado el redireccionamiento de los mismos hacia la atención prioritaria de los pacientes infectados por el virus y sus mutaciones; se agregan a lo anterior factores como el estadio evolutivo de la coronavirusis al momento del estudio, magnitud de las muestras observadas, y los criterios aplicados en la evaluación. La pretensión ha sido integrar la información disponible en cuanto a la interacción de tales enfermedades y las propuestas de atención en la circunstancia de pandemia.

Debe tenerse en cuenta que la signosintomatología y alteraciones bioquímicas pueden superponerse, dificultando su interpretación fisiopatológica y el diagnóstico preciso. En la modalidad de atención a distancia (con las restricciones de distinta índole que implica) es menester un agudo juicio clínico y una dedicada atención al paciente (tanto para el seguimiento de patologías en tratamiento, como cuando surge la presunción diagnóstica). Igualmente, se debe mantener el acertado criterio en la identificación de aquellos para los que

son necesarios exámenes y procedimientos (y cuáles son los necesarios) que requieren la interacción personal y que se solicitarán con la amplitud y premura convenientes). No se dejará de explicar al paciente lo inevitable de su exposición a riesgos de contagio, y discutir con él las alternativas diagnósticas y/o evolutivas que –a nuestro criterio- los justifican.

Función tiroidea durante CoViD-19

Algunas publicaciones informan que durante la infección por SARS CoV 2 se produce una reducción en las concentraciones de TSH y T_3 ; a mayor severidad de la infección, determinaciones hormonales más bajas. T_4 se mantiene en valores normales o también disminuye. Se sugiere que esto expresa un cuadro de Síndrome de Enfermo No Tiroideo; y, como alternativa, que podría tratarse de Hipotiroidismo Central inducido por la afectación viral del SNC. No se ha comprobado la necesidad de tratamiento con hormonas tiroideas. Se informa que la resolución de la infección viral conlleva la normalización de la función tiroidea. No hay pruebas de que las disfunciones tiroideas bajo tratamiento adecuado predispongan a adquirir la infección por SARS-CoV-2 ni que ésta o sus secuelas sean más severas; por el contrario, dado que las hormonas tiroideas participan en la regulación de las respuestas inmunes, el hipotiroidismo insuficientemente tratado predispondría a la infección y mala evolución de esta coronavirusis.

Efectos de la infección por SARS-CoV-2 en la Glándula Tiroides

- **En la estructura glandular:** Los escasos estudios necrópsicos realizados no han demostrado alteraciones en la conformación folicular ni presencia del virus en los tirocitos; en cambio, sí se constataron infiltrado linfocitario y destrucción celular.
- **En la función glandular:** la información es controvertida. Se mencionan valores de TSH y T_3 subnormales en pacientes infectados con respecto a libres de infección, y proporcionalmente, mayor reducción cuanto más severa la enfermedad viral, con T_4 con escasa o nula disminución (y hasta

incrementos); otras publicaciones hablan de diez veces más detecciones de tirotoxicosis entre infectados que en sanos (se cree que en estos casos la tirotoxicosis podría responder a mecanismos inflamatorios desencadenados por la infección por SARS-CoV-2). No se conoce la fisiopatogenia de la disfunción tiroidea relacionada con infección por SARS-CoV-2; se han planteado diferentes hipótesis, y no se descarta su interacción de varios en un mismo paciente: (a) **acción directa del virus sobre las células tiroideas**; los estudios por inmunohistoquímica y por PCR no lo han confirmado, sin embargo, debe tenerse en cuenta que las células tiroideas expresan receptores ACE2 (enzima convertidora de angiotensina2), considerada de suma importancia en la invasión celular por SARS-CoV-2; (b) **Síndrome del Enfermo No Tiroideo**; apoyan esta explicación demostraciones de TSH y T_3 reducidas con T_4 normal o escasamente elevadas, y particularmente al presentarse en pacientes severamente enfermos; (c) **afectación neuronal hipotalámica y/o pituitaria con disfunción del eje hipotálamo-hipófiso-tiroideo** (como se ha demostrado anteriormente, en infecciones por SARS-CoV-1); sin embargo, el hipotiroidismo central resultante implicaría reducción de TSH, T_4 y T_3 ; la elevación de T_4 vista en CoViD-19 y la falta de reconocimiento del virus en estas regiones cerebrales invalidan –hasta ahora– este mecanismo; (d) **procesos inflamatorios postvirales**: tanto humorales (citocinas proinflamatorias) como celulares (linfocitos T) podrían participar en la génesis de las disfunciones tiroideas.

- **Trastornos tiroideos ¿relacionados? con CoViD-19:** (a) *tiroiditis subaguda*: se la ha diagnosticado durante o después de la remisión de CoViD-19 (que, generalmente no revistió enfermedad grave); el cuadro clínico es el típico, y a su vez, puede confundirse fácilmente con las manifestaciones de esta coronavirus. Los corticoides, asociados o no a analgésicos-antiinflamatorios, en las dosis usuales han sido eficaces (y aportan al tratamiento de la infección por SARS-CoV-2). No se conoce en detalle la fisiopatogenia de esta tiroiditis, pero se considera que es similar a la correspondiente a otras virosis, aunque tampoco en estos casos se ha demostrado la presencia de SARS-CoV-2 en las células tiroideas. (b) *tiroiditis destructiva no dolorosa ('atípica')*, que se manifiesta por el TSH y T_3 disminuidas y T_4 normal o elevada; más frecuente en varones

y acompañando a CoViD-19 severo; se la relaciona con la 'tormenta de citoquinas' propia de la coronavirusis severa. (c) *Síndrome del Enfermo No Tiroideo*: se ha desarrollado en el texto precedente. (d) *exacerbación de enfermedades autoinmunes tiroideas*: dado que la infección por SARS-CoV-2 puede activar una respuesta inmunológica exagerada, se debe controlar esta eventualidad, particularmente en pacientes con E de G- Basedow, en los que tal exacerbación podría redundar en una crisis tirotóxica.

No se ha informado mayor incidencia de Tiroiditis Autoinmune ni T de Riedel en pacientes CoViD-19.

No se ha comprobado la necesidad de tratamiento específico dirigido a los cuadros hipo o hipertiroideos sospechados de presentación asociada a CoViD-19. Se informa que la resolución de la infección viral conlleva la normalización de la función tiroidea. No hay pruebas de que las disfunciones tiroideas preexistentes y bajo tratamiento adecuado predispongan a adquirir la infección por SARS-CoV-2 ni que ésta o sus secuelas sean más severas.

Efectos en la función tiroidea de drogas usadas para CoViD-19: (a) **Corticoides**: las dosis aplicadas en pacientes CoViD-19 críticos pueden resultar en reducción de la secreción de TSH, y en el hipotiroidismo consecuente, por lo que se recomienda tener en cuenta sus efectos. En dosis usuales para pacientes CoViD-19 no críticos, o en casos de tiroiditis subaguda asociada no se espera tal efecto. Actuaría por inhibición de la producción de TRH hipotalámica. (b) **Interferones**: su uso en otras patologías ha demostrado que pueden provocar disfunciones tiroideas y procesos destructivos, lo que debe tenerse en cuenta si se los aplica a pacientes CoViD-19. (c) **Amiodarona**: usada en arritmias (SARS-CoV-2 puede afectar el miocardio y provocarlas; hidroxiquina, azitromicina, antivirales: pueden predisponer a ellas); por su alto contenido de yodo, este antiarrítmico puede causar disfunciones tiroideas. (d) **Heparina de bajo peso molecular**: utilizada en la segunda fase de la coronavirusis, como preventivo de los procesos de hipercoagulación intravasculares, produce un

incremento en las concentraciones de T_4L y T_3L circulantes. Se debe a que los ácidos grasos no esterificados incrementados por el medicamento, cuando saturan sus receptores, compiten con las hormonas tiroideas por la ocupación de los sitios de unión con la globulina transportadora de tiroxina, resultando en aumento de las hormonas tiroideas libres séricas (en estos casos, si es necesario determinar las concentraciones de hormonas tiroideas circulantes, deben medirse T_3 y T_4 Totales, juntamente con TSH y TBG).

Efectos de los trastornos tiroideos en la infección por SARS-CoV-2

- **Susceptibilidad a SARS-CoV-2:** no hay pruebas de que -bajo tratamiento adecuado- las disfunciones tiroideas ni la autoinmunidad antitiroidea, como tampoco las neoplasias, predispongan a adquirir la infección por SARS-CoV-2 ni de que ésta o sus secuelas sean más severas.
- **Orbitopatía Distiroidea y CoViD-19:** (a) la *respuesta inmunológica exagerada* inducida por la coronavirusis puede exacerbar los procesos de la orbitopatía, por lo que se aconseja extremar su seguimiento. (b) una de las manifestaciones de la virosis es *conjuntivitis*, y un cuadro semejante se presenta como síntoma en orbitopatías activas (o reactivadas); esto debe tenerse en cuenta, para avanzar en su diagnóstico diferencial y tratamiento. (c) *tratamiento inmunosupresor* (corticoides en dosis supresivas, micofenolato, azatioprine, anticuerpos mono y policlonales, y otros): no requieren su interrupción, sino extremar medidas profilácticas de la infección con SARS-CoV-2.
- **Drogas Antitiroideas y CoViD-19:** pueden provocar granulocitopenia o agranulocitosis; ambas inciden negativamente en la susceptibilidad y evolución de CoViD-19; las manifestaciones son similares a las de la virosis, por lo que deben informarse al paciente que las recibe las medidas a tomar ante la sospecha (inmediata consulta, urgente recuento y fórmula leucocitarios, evaluar conveniencia de suspensión del antitiroideo; tener en cuenta que linfopenia o plaquetopenia no lo justifican).

TIROIDITIS

Descritas en los párrafos anteriores

Seguimiento de enfermos tiroideos durante la Pandemia por CoViD- 19:

HIPOTIROIDISMO

Los pacientes con diagnósticos establecidos y ya en tratamiento pueden ser adecuadamente evaluados aplicando recursos de telemedicina. En las circunstancias de pandemia se justifica que se mantengan las dosificaciones adecuadas y se los contacte semestralmente o con intervalos mayores, difiriendo la entrevista personal hasta que se presenten mejores condiciones epidemiológicas; raras veces son indispensables evaluaciones imagenológicas, y los criterios clínicos indicarán la posibilidad de postergar estudios de laboratorio. Pueden excluirse de estos criterios las embarazadas y los individuos añosos o con comorbilidades. Se debe sugerir que cuenten con una provisión suficiente del preparado en uso, y el médico deberá indagar respecto a variaciones en la eficacia si ha sido inevitable el cambio de marca comercial. Considerando los riesgos de la insuficiencia no tratada, si se la sospecha se deberán encaminar los estudios diagnósticos pertinentes.

HIPERTIROIDISMO

Este trastorno es más lábil frente a las interacciones con la enfermedad por SARS-CoV-2, tanto en lo referido a la función del eje hipotálamo-hipófiso-tiroideo, en los valores de laboratorio, como también en lo relacionado con el estado de ansiedad y angustia asociados a la vivencia de la pandemia. Si bien el seguimiento a distancia es fructífero, es recomendable la frecuente comunicación con el paciente y sus acompañantes; por otro lado, es mayor la dependencia de las evaluaciones bioquímicas. Las aplicaciones de la Medicina Nuclear también pueden ser diferidas aunque hay excepciones-

tanto diagnósticas como terapéuticas. Se preferirán los tratamientos con drogas antitiroideas (algunos autores sugieren los esquemas de bloqueo y reemplazo, en lugar del bloqueo y ajuste de dosis según respuesta). También, se debe recomendar que se cuente con provisión suficiente del medicamento. Es indispensable instruir al paciente y acompañantes respecto al reconocimiento de signosintomatología compatible con hipo–agranulocitosis por los antitiroideos, y la propia de la crisis tirotóxica (que la infección viral podría promover), e indicar la actitud a tomar; se aconseja que la información e indicaciones se hagan por escrito.

ORBITOPATÍA DISTIROIDEA

Dada su posible evolución en progreso, con severas consecuencias para las estructuras orbitarias, la función visual y hasta el riesgo de pérdida de la visión, es insoslayable su pesquisa y tratamiento. Ante la presunción, son necesarios estudios imagenológicos y consulta especializada. La terapéutica de las formas moderadas a severas y las graves asienta en el uso de corticoides; en casos moderados a severos, en dosis antiinflamatorias, y en casos severos, con dosis inmunosupresivas bajo estricta supervisión, a la expectativa de complicaciones de la coronavirusosis; la cirugía y la radioterapia retroorbitaria ocupan un segundo lugar. Aunque hasta la actualidad no se dispone de suficiente información, se considera que la inmunosupresión incidiría negativamente en la evolución de CoViD-2. El reto para los médicos tratantes radica en subrayar la recomendación de cumplimiento estricto de las normas de aislamiento o alejamiento social de estos pacientes –en la profilaxis de la coronavirusosis-, sin suspender los tratamientos específicos, en el afán de compensar la necesaria exposición indispensable para la realización de los estudios requeridos.

NÓDULOS y CÁNCER DE TIROIDES

La circunstancia de pandemia ha trastornado también la atención de las neoplasias tiroideas. Igualmente, afirma los conceptos de seguimiento clínico de

lesiones ‘pequeñas’ (menores de 10 mm de diámetro) y sin signos de sospecha de malignidad. Si bien se ha impulsado el desarrollo de la telemedicina, las restricciones a la utilización de los diferentes recursos diagnósticos (consultas clínicas, laboratorio bioquímico y citológico, imagenología, prácticas de PAAF, etc) han incidido negativamente en su detección; el médico tratante debe ser criterioso en la selección de pacientes para los que es necesario repetir estudios, realizar citologías, etc. Consecuentemente, han disminuido las intervenciones quirúrgicas y el acceso a otros recursos, como radio y quimioterapias. Algunos autores informan reducción en la detección de estadíos iniciales de las neoplasias malignas, y relativo aumento de los avanzados; eso redundando en intervenciones más laboriosas y mayor incidencia de complicaciones. No deben soslayarse tampoco los aspectos emocionales de estos pacientes, para muchos de los cuales la entrevista médica es un recurso de peso en la contención y adherencia al tratamiento y seguimiento. Desde luego que ante nódulos con franca sospecha de malignidad y de estadíos de riesgo deben cumplirse los esquemas clásicos de diagnóstico y tratamiento; en los de menor volumen y aparente bajo riesgo es factible el seguimiento, a la espera de mejor situación epidemiológica para encarar los estudios pertinentes.

EMBARAZO, ENFERMEDAD TIROIDEA y CoViD-19

Hasta la oportunidad de la redacción del presente texto, no se contaba con publicaciones orientadas a este aspecto. No hubo información accesible. Las alusiones – indirectas- no refieren mayores susceptibilidades a la infección ni a mayor severidad o incidencia de complicaciones en pacientes con disfunciones tiroideas ya en tratamiento adecuado.

LECTURAS SUGERIDAS

- Boelaert K, Visser WE, Taylor PN, Moran C, et al. 2020. Endocrinology in the time of CoVid-19. Management of hyperthyroidism and hypothyroidism. *Eur J Endocrinol* 183(1): G33-G39. doi: 10.1530/EJE-20-0445.
- Brancatella A, Ricci D, Cappellani D, Viola N, et al. 2020. Is Subacute Thyroiditis an Underestimated Manifestation of SARS-CoV-2 Infection? Insights From a Case Series. *J Clin Endocrinol Metabol* 105 (10): e3742–e3746. doi:10.1210/clinem/dgaa537
- Brix TH, Hegedüs L, Hallas J, Lund LC. 2020. Risks and course of SARS-CoV-D infection in Hypo and Hyperthyroidism. A Danish population based case-control and cohort study. Preprint from SSRN, 14 Dec 2020. DOI: 10.2139/ssrn.3733609 PPR: PPR254087
- Caron P. 2021. Thyroiditis and SarsCov 2 pandemic: a review. *Endocrine* (2021) 72:326–331 <https://doi.org/10.1007/s12020-021-02689-y>
- Chen W, Tian Y, Li Z, Zhu J, et al. 2021. Potential interaction between SARS-CoV-2 and thyroid: a review. *Endocrinology*. Jan 11:bqab004. doi: 10.1210/endo/bqab004. Epub ahead of print. PMID: 33428724.
- Chen M, Zhou W, Xu W. 2021. Thyroid Function Analysis in 50 Patients with COVID-19: A Retrospective Study. *Thyroid* 31 (1):8-11. DOI: 10.1089/thy.2020.0363.
- Dworakowska D, Grossman AD. 2020. Thyroid disease in the time of COVID-19. *Endocrine* 68: 471–474 <https://doi.org/10.1007/s12020-020-02364-8>
- Gorini F, Bianchi F, Iervasi G. 2020. COVID-19 and Thyroid: Progress and Prospects. *Int J Environ Res Public Health* 17, 6630. doi:10.3390/ijerph17186630
- Hariyanto TI, Kurniawan A. 2020. Thyroid disease is associated with severe coronavirus disease 2019 (COVID-19) infection. *Diabetes & Metabolic Syndrome: Clinical Research & Reviews (Journal Pre-proof)* 14 (5): 1429 – 1430. <https://doi.org/10.1016/j.dsx.2020.07.044>
- John M, Veetil VM. 2020. Management of thyroid diseases during pandemic: A narrative review. *Thyroid Res Pract* 17: 62-9. doi: 10.4103/trp.trp_35_20
- Khatri A, Charlap E, Kim A. 2020. Subacute Thyroiditis from COVID-19 Infection: A Case Report and Review of Literature. *European Thyroid Journal* (publ on line). <https://doi.org/10.1159/000511872>
- Khoo B, Tan T, Ckarke SA, Mills EG, et al. 2021. Thyroid function before, during and after COVID-19. *J Clin Endocrinol Metab* 106 (2): e803-e811. doi: 10.1210/clinem/dgaa830
- Martins JRM, Villagelin DGP, Carvalho GA, Vaisman F, et al. 2021. Management of thyroid disorders during the COVID-19 outbreak: a position statement from the

Thyroid Department of the Brazilian Society of Endocrinology and Metabolism (SBEM). Arch Endocrinol Metab 65 (3): 368-375. Available from: <<https://doi.org/10.20945/2359-3997000000352>>

- Muller I, Cannavaro D, Dazzi D, Covelli D, et al. 2020. SARS-CoV-2 related atypical thyroiditis. Lancet Diabetes & Endocrinology 8(9): 739-741. DOI:[https://doi.org/10.1016/S2213-8587\(20\)30266-7](https://doi.org/10.1016/S2213-8587(20)30266-7)
- Pizzocaro A, Colombo P, Vena W, Ariano S, et al. 2021. Outcome of Sars-COV-2-related thyrotoxicosis in survivors of Covid-19: a prospective study. Endocrine 73 (2): 255-260. <https://doi.org/10.3389/fmed.2020.00526>
- Sappaticcio L, Pitoia F, Esposito K, Piccardo A, et al. 2020. Impact of COVID-19 on the thyroid gland: an update. Rev Endocr Metab Disord 25: 1-13. doi: 10.1007/s11154-020-09615-z
- Speer G, Somogyi P. 2021. Thyroid complications of SARS and coronavirus disease 2019 (COVID-19). Endocr J 68 (2): 129-136. doi: 10.1507/endocrj.EJ20-0443
- Tucker ME. COVID-19 Can Cause Atypical Thyroid Inflammation - Medscape - Mar 21, 2021 Disponible en <https://www.medscape.com/viewarticle/947824>

Capítulo 18: EMBARAZO y ENFERMEDADES TIROIDEAS

CG Borremans

HA Perinetti (†)

FISIOLOGÍA TIROIDEA DURANTE EL EMBARAZO

Durante el embarazo se producen profundas variaciones en la actividad tiroidea materna. La gestación provoca una sobrecarga funcional a la glándula tiroidea materna equivalente a 30 a 50 % de la actividad no gestante, que comienza a los pocos días de la concepción, y se mantiene durante todo el embarazo. El sobreestímulo funcional produce un aumento de hasta 15 % del volumen tiroideo previo en la mayoría de las mujeres, considerado “fisiológico”. Si no existen anomalías tiroideas y el aporte de yodo es suficiente, los requerimientos se satisfacen adecuadamente.

Como se vio en el capítulo *Embriología y Anomalías del desarrollo*, la tiroidea fetal inicia la producción hormonal durante el cuarto mes de gestación. Sin embargo, el embrión necesita hormonas tiroideas desde los primeros días, las que son aportadas por la madre. Durante el segundo y tercer trimestres, ya cuenta con T_3 y T_4 propias, pero sigue necesitando del aporte materno. Esto demuestra que la suficiencia hormonal tiroidea materna es de crucial importancia para el normal desarrollo del embarazo, particularmente durante el primer trimestre.

En la regulación tiroidea materna durante el embarazo participan distintos mecanismos; algunos perduran durante toda la gestación. Se reconocen tres secuencias que interactúan para mantener el equilibrio hormonal en la asociación madre / hijo: (a) acción tirotrófica de la gonadotropina coriónica

(hGC), (b) incremento estrogénico, y (c) metabolismo extratiroideo de las hormonas tiroideas mediado por las deiodinasas tiroideas (DI):

a) En los primeros días de la gestación se elevan las concentraciones de hGC, que alcanzan su pico a fines del primer trimestre; la hGC estimula en forma directa a la glándula tiroides (subunidad β de hGC y TSH similares), con lo que aumenta su producción hormonal (T_4 y T_3). Esto disminuye la secreción de TSH hasta a niveles subnormales (para la no gestante), sin significar hipertiroidismo. El aumento de hGC perdura hasta el término.

Embarazo y tiroides normal

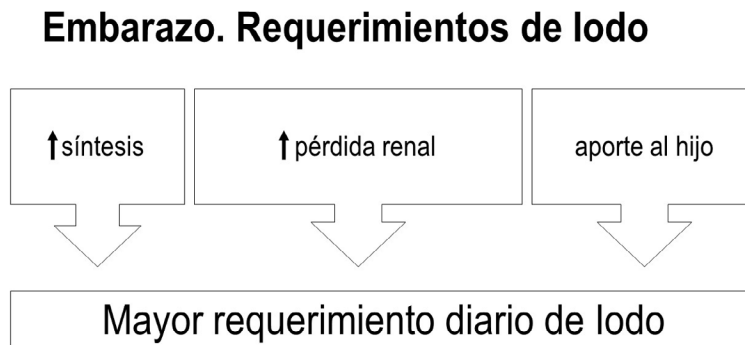
↑ TBG y demás proteínas transportadoras
↑ hGC
↓ TSH
↑ T_4 y T_3 totales
= T_4 libre y T_3 libre
↑ 20 – 50 % la actividad tiroidea
↑ 10 – 15 % el volumen tiroideo
↑ requerimientos diarios de yodo

b) Entre la 6^a y 10^a semanas aumentan los estrógenos maternos, induciendo un aumento de la cantidad de las proteínas transportadoras de hormonas tiroideas (en particular de TBG) y se prolonga su vida media; se incrementa la fracción ligada de T_3 y T_4 , y disminuye ligeramente la fracción libre. Como consecuencia, se elevan levemente las concentraciones de TSH (el efecto de hGC persiste inhibiendo aumentos significativos), y aumentan T_4 y T_3 totales (\pm 50% del valor pregestacional), pero con valores normales de T_4 libre y T_3 libre circulantes. El aumento de TBG perdura hasta el término.

c) Las deiodinasas tiroideas, presentes en casi todos los tejidos, tienen un importante papel, en particular durante la segunda mitad del embarazo. DI-I es la más importante en la conversión de T_4 a T_3 , y quizás no modifica su actividad durante la gestación; DI-II y DI-III son muy importantes durante el embarazo: DI-II convierte T_4 a T_3 , existe en la placenta y probablemente asegure el aporte de T_3 cuando disminuye la concentración de T_4 materna; DI-III convierte T_4 en T_3 reversa y a la T_3 en diiodotirosina; existe en gran cantidad en la placenta; limitaría el exceso de T_3 ; el yodo liberado será

aportado al embrión y feto.

-*Aporte de Iodo*: merece un párrafo aparte. La OMS estima que unos 1200 millones de personas en el mundo están expuestas a trastornos por déficit de Iodo. En nuestro país el aporte está asegurado por la iodación obligatoria de la sal de consumo humano (Ley Nacional 17259/67) (ver cap. 10, *Bocio Endémico*), al igual que han hecho otros países.



Debe tenerse en cuenta que un porcentaje de la población no consume sal, o utiliza 'sal no enriquecida' (no iodada), exponiéndose a insuficiente aporte.

Un adulto normal requiere una ingesta total diaria de 150 μg de Iodo; para la embarazada y mujer en período de lactancia, se incrementa a 200 - 300 μg /d (promedio 250 μg /d). La madre aporta Iodo al niño por la lactancia, ya que la glándula mamaria lo concentra e incorpora a la secreción. Es necesario el aporte adecuado a la madre, también durante esta etapa.

Como se ve en el esquema, además de la mayor utilización en la síntesis hormonal, aumentan las pérdidas renales (mayor filtrado glomerular), y una parte del Iodo materno es transferido al hijo (la tiroides fetal depende del aporte por la madre).

Con su tiroides normal y un aporte adecuado, aunque la madre sea hipotiroidea, puede suceder que el hijo sufra consecuencias leves o moderadas (por la deficiencia durante el primer trimestre, en que fue absolutamente dependiente del aporte hormonal materno).

Trastornos feto neonatales por déficit de Iodo

Feto anomalías congénitas
mayor mortalidad prenatal

Neonato - niño

mayor mortalidad perinatal
bocio neonatal
hipotiroidismo neonatal
cretinismo mixedematoso
cretinismo neurológico
sordomudez
enanismo
deficiencia mental
diplejía espástica
mayor mortinatalidad
trastornos neuro y psicomotores
déficit intelectual
¿Trast de Déficit de Atención e Hiperactividad?
¿autismo?

Si el embrión es atireótico, pero su madre es normal, igualmente el hipotiroidismo neonatal será leve (se tornará grave si no recibe tratamiento sustitutivo precoz neonatal).

Pasaje transplacentario

<u>nulo</u>	<u>mínimo</u>	<u>sin dificultades</u>
TSH	T4	Iodo
	T3	TRH
		Ig estimulantes tiroideas
		Ac antitiroideos
		Ac anti receptor de TSH
		Tionamidas

En cambio, si la madre sufre un importante déficit de Iodo y no se lo resuelve, será hipotiroidea durante el embarazo, y el embrión y feto sufrirán las consecuencias (y la carencia de Yodo), con serios problemas para el recién nacido, que incluyen trastornos neurológicos graves e irreversibles (la tabla adjunta presenta algunas de las anomalías relacionadas con esta situación).

Además, el déficit de Iodo provoca en la madre un bocio gestacional que, aunque se reduzca luego del nacimiento, no desaparece totalmente.

Se considera que muchos disruptores endócrinos exacerbaban y/o inducen deficiencias de Iodo y trastornos hormonales, con los correspondientes efectos dañosos para el desarrollo neuronal del producto de la gestación.

Es conveniente conocer el pasaje transplacentario de sustancias involucradas en el tema que nos ocupa (ver cuadro adjunto).

PATOLOGÍA TIROIDEA Y EMBARAZO

Muchas enfermedades tiroideas preexisten o se manifiestan en plena edad fértil. En su mayoría, se pueden detectar y tratar adecuadamente.

Esto justifica la pesquisa precoz, desde la primera consulta ginecoobstétrica, ineludible habiendo antecedentes personales o familiares 'de sospecha', incluyendo diagnósticos anteriores, y/o tratamientos al respecto (aunque se considere que fueron exitosos). No todos los expertos concuerdan con la pesquisa sistemática en todas las gestantes, aunque no se discute investigar cuando existen factores de riesgo (ver cuadro en página siguiente). Sin embargo, hay demostración de que aproximadamente un 50% de hipotiroideas embarazadas escapan a la detección cuando la misma se limita a mujeres con factores de riesgo.

Muchas veces, las patologías que aparecen o se intensifican durante el embarazo revierten luego del parto; aunque la mayoría de las veces la remisión es sólo parcial.

El médico debe tener en cuenta –e informar a la paciente- que,

aunque muchas veces de modo silencioso, los trastornos tiroideos pueden constituirse en severas complicaciones para su propio estado de salud, para el curso del embarazo, y para su producto. También, que el tratamiento es eficaz, con la condición del continuo seguimiento y adecuación. Asimismo, dado que el diagnóstico de embarazo se realiza generalmente a más de dos semanas de gestación, debe tenerse en cuenta e informarse que el inicio o las modificaciones en los tratamientos “tiroideos” deben implementarse sin demora.

Enfermedad autoinmune tiroidea y embarazo

Ocupan el segundo lugar entre las endocrinopatías asociadas al embarazo, constituyendo una de las más frecuentes causas de disfunción; la Tiroiditis de Hashimoto y la Enfermedad de G. Basedow son las más comunes.

Finalizado el embarazo, la Tiroiditis Post-parto se presenta en el 4 a 10 % de las mujeres.

Así, se conoce que en la Enfermedad de G. Basedow se producen Ac anti Receptor de TSH (TSHR-Ac), en la Tiroiditis de Hashimoto hay una elevada producción de Ac anti Tiroperoxidasa (TPO-Ac) y anti Tiroglobulina (Tg-Ac).

Pesquisa de disfunción tiroidea en embarazadas según Factores de Riesgo

- 1- Antec. de disfunción tiroidea, Tiroiditis Posparto o cirugía tiroidea
- 2- Bocio o autoinmunidad antitiroidea
- 3- Manifestaciones de hipo o hipertiroidismo
- 4- Diabetes tipo I u otras enfermedades autoinmunes, personales o familiares
- 5- Historia de infertilidad, abortos repetidos, partos prematuros
- 6- Más de 30 años de edad, gestantes o con deseos de embarazo
- 7- Dos o más embarazos previos
- 8- Obesidad mórbida
- 9- Uso de Amiodarona o Litio
- 10- Reciente uso de medios de contraste Rx iodados
- 11- Antecedentes de irradiación de cabeza, cuello o mediastino superior
- 12- Habitantes de regiones con deficiencias de Iodo
- 13- Historia familiar de disfunción tiroidea y/o autoinmunidad antitiroidea

La Tiroiditis Crónica Atrófica es una rara causa de hipotiroidismo, con producción de Ac bloqueadores de TRH; en la Tiroiditis Post parto existen también elevados títulos de TPO-Ac.

La actividad y manifestaciones de las enfermedades autoinmunes tiroideas tienden a mejorar durante la gestación (no siempre). Se considera que las adaptaciones del estado inmunológico materno que le permiten tolerar (no rechazar) el cuerpo extraño inmunogénico que representa el hijo son parcialmente responsables de la mejoría generalizada de las enfermedades autoinmunes. Los mecanismos por los que esto sucede no han sido totalmente dilucidados.

Durante el puerperio, estas tiroideopatías se exacerban.

La prevalencia de inmunidad antitiroidea en embarazadas es de 6,5 % (igual que en la población general). Mujeres con Ac antitiroideos pero eutiroideas tienen una reducida reserva funcional, y desmejoran progresivamente durante el embarazo (el 10 % se tornan hipotiroideas subclínicas en el primer trimestre, el 20 % en el 2º y 3º, y el 40% lo son al finalizar la gestación). El seguimiento de estas pacientes permite detectar la tendencia, e instituir tratamientos que eviten el hipotiroidismo franco o subclínico y /o hipotiroxinemia maternas. La existencia de TPO-Ac reduciría la capacidad de repuesta tiroidea al sobreestímulo por hGC, con la consiguiente insuficiencia del incremento de T_4 y T_3 .

Las embarazadas con enfermedad autoinmune tiroidea presentan 3 a 5 veces más abortos en el primer trimestre que las gestantes sanas, y también un mayor índice de infertilidad (no existe una explicación concluyente; las hipótesis más aceptadas son: (a) la inmunidad antitiroidea –humoral y celular– sólo sería un indicador de otras anomalías inmunológicas, verdaderas causales del trastorno; (b) los TSHR-Ac –también presentes en Tiroiditis autoinmune– inhibirían LH y hGC en el cuerpo lúteo, por lo que la secreción de estrógenos y progesterona sería insuficiente y se produciría el aborto).

Se aconseja la pesquisa de autoinmunidad y disfunción en parejas estériles y en mujeres con abortos repetidos; se ha observado un mayor índice

de embarazos y menor frecuencia de abortos entre mujeres con autoinmunidad (aunque eutiroides) que han recibido tratamiento con tiroxina (aún deben confirmarse estos resultados).

Habría relación entre la presencia de TPO-Ac y desprendimiento prematuro de placenta y ruptura de membranas (mayor aún si también hay Tg-Ac) y consiguientes partos prematuros.

De igual modo, se ha observado mayor frecuencia (5 – 7 veces más) en gestantes con Ac antitiroideos positivos de Tiroiditis Post Parto (potencialmente, 50 % de mujeres Ac (+) en riesgo).

Los Ac anti TPO y anti Tg maternos que llegan al feto no afectan su tiroides, o lo hacen muy raramente (1:180.000 RN de madres con T. de Hashimoto). En cambio, los TSHR-Ac elevados hacia el fin de la gestación, es posible que provoquen disfunción de la tiroides fetal y del recién nacido (hipertiroidismo neonatal en 1 a 5 % de RN hijos de madres con E de G – Basedow). Tener en cuenta que los títulos de TSHR-Ac se mantienen elevados (a veces durante años) luego de la ablación de la glándula o de la remisión del hipertiroidismo con drogas antitiroideas.

La Enfermedad de G-Basedow fetoneonatal se presenta en la segunda mitad de la gestación (luego de la semana 20, cuando la tiroides fetal tiene ya capacidad funcional), y en recién nacidos de estas madres (1 – 5% de RN de madres con Enf. de G-Basedow activa en 2° mitad del embarazo). Las drogas antitiroideas administradas a la madre son metabolizadas en 3 a 5 días post parto, pero los TSHR-Ac persisten durante meses en la circulación del niño, lo que debe ser tenido en cuenta por el obstetra, el neonatólogo y el pediatra. El pronóstico, tanto para la madre como para el hijo, mejora con el diagnóstico precoz y el tratamiento adecuado, lo que subraya lo anterior.

Los criterios terapéuticos de las disfunciones autoinmunes de la embarazada son, en esencia, los ya expuestos en los capítulos correspondientes; las pautas particularmente relacionadas con la condición de embarazo se mencionan más adelante.

Debe tenerse en cuenta que muchos autores coinciden en administrar T_4 en dosis bajas – moderadas (25 a 50 mcg/día) a embarazadas con TPO-Ac y/o Tg-Ac elevados, aunque se hallen eutiroideas, bajo el seguimiento correspondiente. Fundamentan su decisión en la insuficiente información disponible (fallas en la protocolización de estudios, escaso número de casos, heterogeneidad de criterios, etc) para desaconsejar terminantemente el tratamiento, y –con iguales críticas- en experiencias publicadas que informan resultados beneficiosos.

Hipotiroidismo y embarazo

Se constata hipotiroidismo clínicamente manifiesto en el 0,3 a 0,7 %, y subclínico en aproximadamente el 2,5 % (hasta en 18 %, variando según métodos y criterios) de embarazadas; la hipotiroxinemia es aún más frecuente. Todas estas situaciones significan insuficiente aporte de T_4 materna al hijo, con las consiguientes secuelas.

El hipotiroidismo subclínico evoluciona a manifiesto en muchas embarazadas. Si bien los trastornos que provoca son menos severos (a la madre, el embarazo y su producto) que los del hipotiroidismo franco, por su mayor frecuencia, se constituye en un problema de salud pública.

La causa más frecuente de hipotiroidismo, clínico y subclínico es la Tiroiditis de Hashimoto (5 a 10 % de embarazadas), por esto, deben pesquisarse Ac antitiroideos. Otras causas son: ablación tiroidea (quirúrgica o radioisotópica), interrupción o inadecuada dosificación del tratamiento hormonal tiroideo o con drogas antitiroideas, inhibición tiroidea por otras drogas, secuelas de Tiroiditis Post parto previa, síndrome de Simmonds-Sheehan, patologías hipotalámicas, etc.

La *hipotiroxinemia* es otra situación patológica hormonal materna; consiste en la disminución de T_4 sin ascenso de TSH, pues la madre dispone de T_3 suficiente, y por ello no manifiesta clínicamente hipotiroidismo ni incrementa su TSH. Si sólo se recurre a valoraciones de TSH para el diagnóstico, no

se detecta la carencia. La escasez de T_4 reduce el aporte materno, con las consecuencias conocidas (la normal disponibilidad de T_3 materna no previene los trastornos fetales por déficit de T_4). La hipotiroxinemia parece ser mucho más frecuente entre embarazadas que el hipotiroidismo, clínico o subclínico, y que las enfermedades autoinmunes tiroideas; mucho más aún cuando existe insuficiente aporte de Iodo.

El hipotiroidismo por déficit de Iodo es una situación más severa, ya que afecta a ambos, y durante toda la gestación y luego del parto. Las secuelas son, entonces, más graves.

El hipotiroidismo repercute en la fecundidad de la mujer, en el transcurso del embarazo, y en la progenie: (a) la fecundidad se reduce, hay trastornos de la ovulación y el ciclo menstrual, (b) aumenta la tasa de complicaciones obstétricas, con muerte fetal intrauterina, hipertensión gestacional, desprendimientos placentarios prematuros, y (c) si bien los hijos pueden no manifestar trastornos al nacer, en muchos se reconoce una mayor mortalidad perinatal, se presentan malformaciones, bajo peso al nacer, retrasos psiconeurológicos que repercuten en el cociente intelectual, retrasos de la maduración psicomotriz y del aprendizaje, y otros, que malograrán toda su vida; rara vez se estudia y demuestra su relación con la patología materna sufrida durante la gestación, pero pudieron evitarse mediante el diagnóstico materno oportuno y su tratamiento. El Hipotiroidismo subclínico y la Hipotiroxinemia constituyen la mayoría de las anomalías tiroideas asociadas al embarazo; el hipotiroidismo subclínico asocia trastornos gestacionales, y casi nulos para el hijo. No hay pruebas concretas de que el hijo se beneficie por tratamiento del hipotiroidismo subclínico materno con T_4 , pero debe monitorizársele, dada su tendencia a progresar a manifiesto. Cuando el embrión y/o feto han sufrido carencia de T_4 , manifestarán las consecuencias en su desarrollo neurológico y de conducta pre y postnatales.

Las manifestaciones del hipotiroidismo materno suelen no ser típicas; debe investigársele ante menores síntomas o signos compatibles. Sólo 20 a 30% de embarazadas hipotiroideas presentan clínica sugestiva.

Cada vez con más fuerza se apoya la propuesta de pesquisa sistemática preconcepcional o gestacional precoz (inicio 1º trimestre) del hipotiroidismo materno, en lugar del estudio de casos seleccionados según factores de riesgo (la relación costos-beneficios es satisfactoria, aunque sólo se pesquisara hipotiroidismo franco). Sin embargo, no se ha llegado a un consenso general en la aplicación de la primera propuesta.

El laboratorio es el recurso diagnóstico más confiable. Estudiar TSH y T_4 , y mejor aún agregando determinaciones de Ac anti tiroideos (TPO-Ac o anti fracción microsomal -FM-Ac-, y si es posible, Tg-Ac). Es muy conveniente contar con valores de referencia regionales, para cada trimestre y método de laboratorio utilizado. Además, se aconseja que las determinaciones se realicen siempre en el mismo centro y con iguales procedimientos. Resultados anormales implican reevaluación y tratamiento inmediatos. Si el estudio inicial resultase normal, debe repetirse al inicio del segundo y tercer trimestre, actuando en consecuencia.

Para TSH se propone actualmente como valor máximo normal el resultado de restar 0,5 unidades al valor de corte superior para no gestantes, del método en uso; no obstante, se acepta la sugerencia de consensos anteriores (que en el primer trimestre no supere los 2,5 mUI/L, y en el segundo y tercero no más de 3,0 mUI/L). El límite inferior se reduce también, aceptándose como normales valores superiores a 0,10 mUI/L (siempre, relacionándolos con antecedentes y clínica actual).

Se discute si medir T_4 total o fracción libre; los límites normales para T_4 total, a partir de la 16ª semana, son los clásicos para no gestantes multiplicados por la constante 1,5 (entre la 5ª y la 16ª se incrementará semanalmente el 5% del valor máximo para no gestantes). La fracción libre mantiene los parámetros de no gestantes (se duda de la precisión de las determinaciones por los métodos de laboratorio usuales, al aplicarlos a gestantes, considerando las modificaciones del metabolismo hormonal). Igualmente, se discute la aplicabilidad del Índice de Tiroxina Libre, teniendo en cuenta la existencia de procedimientos más precisos –aunque laboriosos y costosos–.

La Ecografía es de utilidad para pesquisar nodularidad, y puede complementar el diagnóstico de Tiroiditis de Hashimoto.

Observaciones:

- El objetivo es suprimir las manifestaciones clínicas de hipotiroidismo – si existen- y lograr determinaciones de T_4 L en valores normales altos (igualmente para T_4 T y TSH, con las correcciones pertinentes).
- Debe haber una fluida comunicación entre el médico obstetra y el tiroideólogo.
- El tratamiento se iniciará o adecuará de inmediato al diagnóstico.
- Usar Tiroxina. Dosis de reemplazo total –estimativa- 1,8 – 2,4 $\mu\text{g}/\text{Kg}/\text{día}$ (debe personalizarse; en nuestra experiencia, han sido suficientes reemplazos con 1,9 a 2,1 $\text{mcg}/\text{Kg}/\text{d}$). Según la patología tiroidea y su severidad, no siempre es necesario reemplazar, sino sólo complementar.
- Si la embarazada ya se halla en tratamiento, se incrementará la dosis de T_4 en 25 a 50 %.
- Mayores aumentos si se trata de hipotiroidismo postablatoivo, y menores si existe parénquima tiroideo con capacidad funcional, como en Tiroiditis de Hashimoto. Puede indicarse, a quienes pretenden el embarazo, que una vez confirmado el mismo duplique la dosis habitual 2 días de la semana, hasta la pronta consulta.
- La dosis óptima debe alcanzarse en el menor plazo posible (en días); es deseable lograr el equilibrio antes de la 4^a a 6^a semana de gestación.
- Considerar que el sobretratamiento con T_4 también puede ser dañoso. Se ha comprobado síndrome de déficit de atención/hiperactividad en niños cuyas madres recibieron dosis excesivas.
- Si hay deficiencia de Iodo será necesario prescribir el suplemento adecuado, vía oral (Ioduro o Iodato de Potasio 100 a 200 $\mu\text{g}/\text{día}$). Existen complementos vitamínicos + minerales comerciales que incluyen Iodo.
- Tener en cuenta que los tratamientos con hierro y con inhibidores de la

bomba de protones pueden interferir con la absorción intestinal de T₄ (distanciar las tomas). También pueden haber interacciones e interferencias con otras drogas.

- Seguimiento clínico tiroideológico cada 3 a 4 semanas, hasta confirmar eutiroidismo; valorar T₄ y TSH a los 30 días de modificar dosis, y cada 6 a 8 semanas si hay eutiroidismo con dosis estable. Luego del parto, disminuir la dosis, de acuerdo a los menores requerimientos (evaluar a partir de las 4 a 6 semanas de puerperio).

- Si existe autoinmunidad antitiroidea o clínica compatible con episodios previos de Tiroiditis *Post Partum* o Depresión Post-parto, evaluar a la madre entre los 3 y 6 meses post parto, y hasta el primer año. Considerar el antecedente en sucesivos embarazos.

- No impedir la lactancia de madres que toman hormonas tiroideas (el pasaje por leche materna es igual al de una madre lactante sana).

Hipertiroidismo y embarazo

La asociación es poco frecuente (1 a 4 : 1000), y potencialmente grave. La causa más frecuente es la Enfermedad de Graves-Basedow; le sigue en frecuencia el Hipertiroidismo Transitorio Gestacional (la tabla

Hipertiroidismo en el Embarazo

-Causas más frecuentes

Enf de Graves Basedow
Hipertir Transitorio Gestacional
Adenoma Tóxico
Dosis inadecuada (H T o antitiroideos)
Tiroiditis Autoinmune

-Causas poco frecuentes

Tiroiditis Subaguda
Bocio Nodular Tóxico
Jod-Basedow
Tirotoxicosis *factitia*
Tu hipofisario productor de TSH
Estruma Ovárico

Hipertiroidismo no controlado y embarazo Complicaciones

-maternas

Hipertensión Arterial
Preeclampsia
Insuficiencia Cardíaca
Fibrilación Auricular
Aborto
Parto Prematuro
Desprendimiento prematuro de placenta
Crisis Hipertiroidica
Infecciones
Anemia

-fetales

Hipertiroidismo fetal y neonatal
Prematurez
Retardo del crecimiento intrauterino
Mortinatalidad
Mayor mortalidad neonatal
Bajo peso neonatal
Bocio fetal

adjunta presenta las más frecuentes causas).

El hipertiroidismo materno puede ser un impedimento para la concepción, así como para el curso normal del embarazo. No obstante ello, no constituye una limitación absoluta ni una contraindicación terminante.

El antecedente de tratamiento eficaz del hipertiroidismo por enfermedad autoinmune, previo a la concepción, no excluye recidivas durante el embarazo, si se ha conservado la glándula.

Los síntomas son los clásicos. Debe llamar la atención la embarazada que no aumente de peso –o adelgace-, desarrolle bocio, o presente excesivos vómitos (la hiperemesis gravídica se relaciona con hipertiroidismo gestacional); también son llamativos los temblores, la hipersudoración, taquicardia ($>100'$ en reposo, y que no disminuye con la maniobra de Valsalva), y las manifestaciones oculares y cutáneas propias de la Enfermedad de G-Basedow.

La Enfermedad de Graves-Basedow es responsable del 80 – 85% de casos de hipertiroidismo durante el embarazo. A las manifestaciones clásicas agrega bocio difuso, T_3 y T_4 elevadas y TSHR-Ac (+). Frecuentemente hay orbitopatía endócrina con exoftalmía (rara vez acropaquia y mixedema pretibial). Suele exacerbarse en el primer trimestre, remitiendo en el segundo y tercero, para nuevamente acentuarse a meses de finalizar el embarazo.

El Hipertiroidismo Gestacional Transitorio se detecta actualmente en 2,4 % (diez veces más que la E de G-Basedow). Se presenta en el primer trimestre y suele extenderse hasta la mitad de la gestación. Se debe a un exagerado incremento de hGC. Sus manifestaciones son habitualmente poco específicas y se confunden con otras propias del embarazo; raras veces el hipertiroidismo es severo; habitualmente es autolimitado.

Se diagnostica por determinaciones plasmáticas de hGC (elevada), TSH (suprimida), T_4 y T_3 elevadas, TSHR-Ac (-), no bocio.

La Hiperemesis Gravídica se asocia a aumento de hormonas tiroideas, y disminución de TSH; es frecuente también encontrar concentraciones

séricas de hCG mucho mayores que las esperadas. Esto permite la hipótesis de causalidad por la hiperestimulación tiroidea, principalmente en el primer trimestre –y alguna vez hasta el segundo-. Se ha propuesto que los grandes incrementos de hGC provocarían, por un lado, aumento de la secreción estrogénica, y, por otro, hiperfunción tiroidea, explicándose así la coexistencia de exageradas náuseas y vómitos, e hipertiroidismo. La mayoría de las veces la paciente se recupera luego de la reposición hidroelectrolítica, asociando antieméticos; sin embargo, en raros casos severos son necesarias drogas antitiroideas. Algunas veces se asocia Enfermedad de Graves-Basedow.

Los nódulos hiperfuncionantes (únicos o múltiples) son poco frecuentes en mujeres menores de 40 años de edad. No inducen hipersecreción en la tiroides fetal; entonces, las drogas antitiroideas administradas a la madre pueden inducir hipotiroidismo en el hijo. Por lo tanto, se recomiendan dosis mínimas eficaces y controles frecuentes, incluyendo la pesquisa de signos de hipotiroidismo y bocio fetales.

Actualmente, la Enfermedad Molar es detectada y tratada precozmente, con lo que el hipertiroidismo no llega a manifestarse con severidad.

Debe pesquisarse hipertiroidismo en mujeres con clínica sugestiva, o hipertiroideas en tratamiento medicamentoso al momento de la concepción, o que se consideran ya curadas (por recursos médicos, quirúrgicos subtotales, o radiantes) ya que los TSHR-Ac siguen produciéndose por meses luego de remitir la hiperfunción, y se agrega la acción de hGC. También, en pacientes con tiroiditis de Hashimoto con bocio y tratadas con tiroxina; en casos de hipertiroidismo fetal o neonatal en embarazos anteriores, y cuando se detectan signos fetales de hipertiroidismo y / o bocio (taquicardia > 160/’, retraso del crecimiento, hipermotilidad, hidrops fetal, etc).

El diagnóstico de hipertiroidismo se establece por determinaciones de TSH, T_4 y T_3 [TSH como única determinación no es diagnóstica de hipertiroidismo pues 10 a 20 % de las embarazadas eutiroideas presenta TSH disminuida (se acepta hasta 0,1 mUI/L)]; T_3 es de utilidad casi exclusivamente en nódulos hiperfuncionantes y en Enf de G-Basedow en tratamiento con antitiroideos].

Si persiste la sospecha, sin diagnóstico, se recomienda repetir estudios en el 2º trimestre y al iniciar el tercero. Para T_4 y T_3 , tienen vigencia las acotaciones anotadas antes.

Se confirma Enfermedad de G-Basedow demostrando elevación de TSHR-Ac; suelen aumentar en el 1º trimestre, disminuyendo en el 2º y 3º. Es útil una determinación temprana, para comparar con otra de las 26 a 28 semanas (si hay aumento, pesquisar hipertiroidismo y/o bocio fetales, presentes en 1 a 5% hijos de estas mujeres).

El embarazo –por sí mismo-, las infecciones, preeclampsias, trabajo de parto, cirugías, pueden provocar descompensaciones súbitas y graves, y hasta Crisis Tirotóxica (ver capítulos *Hipertiroidismo*, y *Crisis Hipertiroidea* y *Coma Hipotiroideo*). La mortalidad por Crisis es elevada (10 a 30% fallece); afortunadamente es de rara presentación (aproximadamente 1: 120.000 embarazadas).

El diagnóstico indiscutible de hipertiroidismo fetal se establece por determinaciones hormonales en sangre fetal obtenida por cordocentesis, pero, dados los riesgos del procedimiento (1-2% mortalidad fetal por complicaciones), en la práctica, el diagnóstico y decisión de tratar se fundamentan en la criteriosa consideración de los datos clínicos y exámenes físico y ultrasónico; si los TSHR-Ac maternos aumentan (respecto a los valores de la primera consulta gestacional) después de las 18 – 19 semanas (la tiroides fetal responde a TSH y a TSHR-Ac) se debe pesquisar el hipertiroidismo fetal.

Cuando en la consulta inicial gestacional los TSHR-Ac triplican los valores normales, se constituye en paciente de riesgo de hipertiroidismo fetal y neonatal. Pueden medirse T_4 , T_3 y TSHR-Ac en líquido amniótico, para diagnóstico (la amniocentesis también tiene riesgos obstétricos).

Trastornos fetales más frecuentemente relacionados con Metimazol

- aplasia cutis*
- malformaciones oculares
- atresia de coanas
- atresia esofágica
- onfalocele; otras anomalías del conducto onfalomesentérico
- malformaciones cardíacas/ valvulares
- malformaciones renales / ap. urinario

El bocio fetal se diagnostica por estudio ecográfico del cuello fetal (solicitar expresamente si se lo está pesquisando). Puede deberse al pasaje transplacentario de TSHR-Ac maternos, pero también a hipotiroidismo por sobretratamiento con drogas antitiroideas (las dosis de éstas que eutiroidizan a la madre suelen deprimir la tiroides fetal). En casos de sospecha se aconseja ecografía mensual desde las 20 semanas; el bocio suele ser evidente a las 32 semanas.

El tratamiento adecuado del hipertiroidismo desde antes de la concepción, y durante el embarazo ofrece un pronóstico excelente para la madre y el hijo; es menos benigno cuando se inicia durante la gestación, desmejorando proporcionalmente al retraso en su instauración.

-Tratamiento:

- El objetivo es controlar el hipertiroidismo materno sin inducir hipotiroidismo fetal, y evitando los efectos dañosos al feto de las drogas antitiroideas.
- Tener en cuenta que el embarazo normal cursa en una situación de hipertiroidismo leve.
- Si la mujer hipertiroyidea desea embarazo, aconsejar diferir la concepción hasta la resolución de la enfermedad, o –al menos- lograr la estabilización bajo tratamiento (dos controles de laboratorios en valores normales, con 30 o más días de intervalo).

Si se decide tratar con radioiodo, debe diferirse la concepción por al menos seis meses (utilizando método anticonceptivo confiable). Si el varón de la pareja es quien recibió el tratamiento, se aconsejan al menos 4 meses.

- Durante el embarazo está contraindicado terminantemente el uso de lodo radiactivo.
- Salvo excepciones, debe postergarse la cirugía hasta después del parto.
- El hipertiroidismo manifiesto durante el embarazo debe ser tratado.
- Iniciar el tratamiento (o ajustar las dosis) lo más precozmente posible.

- Se utilizan tionamidas. Muchos autores recomiendan Propiltiouracilo (PTU) que a las acciones propias de las tionamidas agrega la restricción en la conversión T_4 a T_3 , y menor pasaje transplacentario; se aconseja en el primer trimestre (luego continuar con Metimazol). Otros autores no comparten la propuesta. PTU no se comercializa en nuestro país.

El Metimazol es la única tionamida disponible en Argentina. Se informan malformaciones congénitas en 3 a 4% (hasta 9%) de niños expuestos a esta droga durante la gestación (2 a 3% -hasta 8%- con PTU); podrían ser más, pues algunas no son evidentes al nacer, y se detectan años después, por sus complicaciones, y pocas veces se las relaciona con tionamidas que recibió la madre durante la gestación. La acción antitiroidea sobre el feto consiste en hipotiroidismo y bocio fetales, que se resuelven en pocos días, siendo suficiente la adecuación de la dosis, y sin otras consecuencias (sin embargo, el bocio provoca distocias fetales).

- Usar las dosis mínimas eficaces de Metimazol (10 – 20 mg/día; no superar los 30 mg/d), manteniendo a la gestante en leve hipertiroidismo; reducir (o interrumpir) el tratamiento en el tercer trimestre.
- Si la madre está eutiroides, estable, con tratamiento, se aconseja ensayar la suspensión del mismo (especialmente entre las semanas 6 y 10, cuando se producen la mayoría de las malformaciones por tionamidas), con controles semanales (laboratorio cada 1,2 ó 3 semanas, según estado clínico); reinstituirlo de inmediato si recae, o mantener sin antitiroideos si es posible.
- Pueden ser necesarios los bloqueadores beta adrenérgicos, también en dosis mínimas eficaces por períodos no mayores a 15 a 30 días (y hasta lograr respuesta satisfactoria a las tionamidas). Debe preferirse propranolol.
- Manteniendo T_4 materna en el tercio superior del normal, los valores de T_4 neonatales también son normales, mientras que si los títulos maternos son menores, las concentraciones circulantes de T_4L de algunos neonatos serán subnormales.

- No asociar tiroxina al tratamiento antitiroideo en embarazadas, ya que, aunque se mantenga el eutiroidismo materno, las tionamidas atraviesan la placenta en mayor proporción que la T_4 , e inducen hipotiroidismo y bocio fetal.
- Si se tratase de una mujer ablacionada (por cirugía o radioyodo) y en tratamiento con tiroxina, cuyos TSHR-Ac inducen hipertiroidismo fetal, se le administrarán tionamidas (para tratar al hijo) manteniendo la tiroxina exógena (para la madre). Es la excepción a la proscripción de tratamientos combinados.
- Controlar mensualmente (médico tiroideólogo y obstetra). Verificar eutiroidismo materno y ausencia de signos de disfunción y/o bocio fetales (el bocio dificulta el parto). Evaluar por laboratorio cada 4 a 6 semanas (es más representativa del estado hormonal la determinación de T_4 libre -o total, con las correcciones pertinentes de los límites de T_4T para no gestantes- que la de TSH. Si TSHR-Ac maternos aumentan en tercer trimestre (especialmente si triplican el máximo normal), controlar estrictamente al feto). Si se negativizan o mantienen bajos, recibiendo bajas dosis de antitiroideos, se pueden suspender éstos, controlando cada 7 a 14 días.
- El Iodo (yoduros, solución de Lugol débil, etc), si bien algunas publicaciones informan buenos resultados, no se utiliza, salvo en preparación preoperatoria y por no más de 10 a 15 días (rigen los mismos criterios que para la población general).
- Desaconsejados Litio y Percloratos. Podría usarse Colestiramina (nula absorción intestinal), pero debe tenerse en cuenta que impide la absorción de algunas vitaminas liposolubles.

Hipertiroidismo y embarazo **Indicaciones de la cirugía**

- Requerimiento de altas dosis de drogas antitiroideas
- Hipotiroidismo fetal a las dosis eficaces para la madre
- Ineficacia del tratamiento medicamentoso, con riesgos para la madre y/o el hijo
- Intolerancia a drogas antitiroideas
- Incumplimiento del tratamiento
- Sospecha de malignidad tiroidea

- En toxicosis por nódulos autónomos es conveniente restringir el aporte de Iodo. En estos casos requieren mayores dosis de antitiroideos, y no permiten reducirlos con el tiempo (entonces, pueden inducir hipotiroidismo y/o bocio fetal). No producen TSHR-Ac.
- El hipertiroidismo transitorio gestacional es, habitualmente, oligosintomático y autolimitado (se resuelve a comienzos del 2º trimestre); pocas veces requiere tratamiento; en tal caso, se prefiere utilizar beta bloqueantes, excepcionalmente se han usado tionamidas. Se controla por la clínica y determinaciones de T_4 , T_3 y hCG.
- El hipertiroidismo subclínico que no progresa a manifiesto ni incrementa TSHR-Ac no necesita tratamiento. Controlar frecuentemente su evolución durante el embarazo (clínica y laboratorio), y luego de finalizada la gestación.
- Si la paciente se halla en tratamiento con T_4 , supresivo de TSH por cáncer diferenciado de tiroides, se puede disminuir la dosis de T_4 hasta llevar al límite mínimo de TSH circulante aceptado para gestantes (no inferior a 0,1 mUI/L), y mantenerlo hasta el nacimiento.
- Con dosis habituales de Metimazol, no hay pasaje por leche materna de cantidades que puedan alterar la función tiroidea del niño, por lo que no es necesario interrumpir el tratamiento ni suspender la lactancia.

Se debe tener en cuenta que las malformaciones fetales asociadas a uso de Drogas antitiroideas durante el embarazo no excluyen la causalidad relacionada con la enfermedad primaria y el síndrome hipertiroidico concomitante, el estado del organismo materno resultante de los anteriores, el tiempo de preexistencia del trastorno, la edad gestacional de inicio y finalización del tratamiento, entre otros factores coexistentes.

Tiroiditis Posparto

Se trata de una tiroiditis linfocitaria activamente destructiva del parénquima, aunque sin la formación de granulomas de cuerpo extraño.

Muchas veces se resuelve sin secuelas, aunque se ha informado hipotiroidismo permanente en 10 a 30% de los casos.

Se presenta en 4 a 10 % de embarazos, hasta un año después del parto (o cesárea o aborto), y con elevada incidencia en pacientes con enfermedades autoinmunes preexistentes (diabetes, enfermedad de G. Basedow, artritis reumatoide, vitiligo, etc). Es la causa más frecuente de tirotoxisis en el año siguiente a la conclusión del embarazo. El cuadro se repite en posteriores embarazos en 10 a 25 % de los casos.

La mayoría de las veces se detectan TPO-Ac; la histología revela disrupción folicular, infiltrado linfocitario, pero no granulomas como en la tiroiditis aguda-subaguda de De Quervain.

Evoluciona en tres fases: 1ª, hipertiroidea (por liberación de hormonas tiroideas por destrucción folicular), 2ª fase hipotiroidea, 3ª fase, de eutiroidismo o de recuperación. La fase hipertiroidea es más frecuente en los primeros 4 meses post parto (oligosintomática, breve, suele pasar inadvertida); la fase hipotiroidea se reconoce entre los 3 y 8 meses (frecuentemente se detecta alrededor del 6º mes; en esta fecha, además, se alcanza el pico de Ac antitiroideos).

Las manifestaciones (acordes a la fase evolutiva) suelen confundirse con las propias del puerperio, por lo que muchas veces no se sospecha ni diagnostica la enfermedad. No es raro que se confunda la fase hipotiroidea con cuadros depresivos puerperales. En la mitad de los casos hay bocio.

El diagnóstico surge de la sospecha clínica, los antecedentes, las determinaciones hormonales y de TPO-Ac (ambas varían según la fase evolutiva); los TSHR-Ac son, habitualmente, negativos. La captación de radioiodo está desaconsejada durante la lactancia. Es conveniente el seguimiento durante el año siguiente al parto –y desde la sexta semana de puerperio- en mujeres con factores de riesgo de Tiroiditis Post parto.

El tratamiento con T_4 durante la gestación no previene la Tiroiditis Postparto. La administración de Selenio podría tener eficacia, pero se

desaconseja a gestantes por implicar riesgos de desarrollo de Diabetes 2.

Siendo la mayoría de los casos de intensidad moderada y autolimitados, pocas veces merecen tratamiento. Se indican bloqueadores β adrenérgicos si las manifestaciones hipertiroideas lo justifican, y tiroxina en casos de franco hipotiroidismo o bocio. Los tratamientos suelen ser de corta duración, salvo para el hipotiroidismo secular definitivo.

Nódulo y Cáncer de tiroides y embarazo

Muchos autores asocian el embarazo a la aparición de nuevos nódulos de tiroides y al aumento de tamaño de los preexistentes. Esto se relaciona, entre otras causas, con la sobreestimulación funcional tiroidea.

La mayoría de los nódulos tiroideos detectados durante el embarazo son benignos; entre los malignos, predominan los de estirpe diferenciada, y con excelente pronóstico. Su frecuente benignidad no exime al médico de la responsabilidad de su adecuada valoración y estudio.

Las características de sospecha son las ya conocidas, siendo de importancia el rápido crecimiento.

La paciente se estudia de igual manera que la no gestante (ver capítulo correspondiente), con la salvedad que **están proscritos los radioisótopos**; el principal objetivo del estudio es confirmar o descartar la malignidad, y los recursos son: el interrogatorio, el examen físico, la ecografía y la citología por punción con aguja fina. Las determinaciones hormonales son también de ayuda, especialmente para detectar hipertiroidismo asociado a nódulos hiperfuncionantes autónomos.

El cáncer de tiroides es muy poco frecuente en la mujer grávida. Ya se mencionó que predominan los carcinomas diferenciados. Hay opiniones controvertidas en cuanto a la evolución del cáncer en esta circunstancia, pero no se ha publicado firme evidencia de que la evolución natural del cáncer tiroideo sea alterada por la gestación, y menos aún, que empeore el

pronóstico. Se ha informado que los cánceres diferenciados diagnosticados durante la gestación tendrían mayor frecuencia de recidivas, y que esto tendría relación con su mayor riqueza de receptores estrogénicos alfa (ER α). En la experiencia del Instituto de Patología Tiroidea –como en la de otras autores– no se ha visto progreso de la neoplasia (localmente ni a distancia); tampoco mayor morbilidad ni mortalidad por diferir la cirugía hasta el post parto.

Si se sospecha neoplasia antes de la concepción, se aconseja postergar el embarazo hasta la confirmación del diagnóstico y la resolución de la patología maligna.

El tratamiento del cáncer tiroideo intercurrente con la gestación es el mismo que el indicado a la población general –adaptado a la condición de embarazo–, al igual que el seguimiento de la paciente. De ninguna manera se justifica la interrupción del embarazo por su causa.

Si se detecta a poco de la concepción y se trata de cáncer avanzado, o muestra un crecimiento rápido (50% del volumen inicial o 20% de su diámetro mayor) o se reconocen metástasis ganglionares, considerar la cirugía en el segundo trimestre: Si no es así, diferirla hasta el puerperio.

No hay información suficiente respecto a las influencias de cáncer Medular y Anaplásico de tiroides y embarazo. Si se los detecta en el primer trimestre, considerar la cirugía en el segundo.

En embarazadas previamente ablacionadas por cáncer de tiroides que no presentan indicadores de persistencia (estructural ni bioquímica) el embarazo no influiría en su evolución (ni requeriría un tratamiento especial); en casos que sí evidenciaran persistencia, la gestación podría favorecer el progreso de la enfermedad.

Los estudios y tratamiento con radioisótopos deben postponerse al parto (y en tal caso, interrumpir la lactancia materna por el tiempo conveniente, o de modo definitivo).

La cirugía puede realizarse en el 2º trimestre de la gestación; implica

riesgos, pero las complicaciones no se presentan con una frecuencia tan alta como para contraindicar terminantemente la intervención durante el embarazo. Se aconseja limitar la cirugía a la glándula, difiriendo la ablación ganglionar hasta luego del parto (realizarla durante la gestación aumenta los riesgos obstétricos por prolongación del tiempo quirúrgico, y diferirla no desmejora el pronóstico). Hay expertos que proponen la cirugía temprana, de todos, durante la gestación; otros opinan que es posible, en casi todos los casos, realizarla luego del parto, sin desmejorar el pronóstico ni la sobrevida. Algunos autores proponen la cirugía precoz cuando se trata de carcinoma papilar, y esperar hasta después del parto cuando son de estirpe folicular. Del criterioso análisis por el médico obstetra y el tiroideólogo y la discusión con la paciente, resultará la decisión.

Embarazo luego de tratamiento por Cáncer de Tiroides

Dado que la paciente se halla en situación de hipotiroidismo, el tratamiento es el que ya se ha indicado, asegurando la cuasi supresión de TSH materna (0,1 a 1,5 mUI/L), y cumpliendo los controles con la frecuencia establecida.

Habiéndose administrado radioiodo, se aconseja diferir la concepción por un mínimo de 6 meses desde su aplicación.

En la experiencia del IPT, entre los años 1950 y 2005, 28 pacientes confirmaron embarazo entre los 6 meses y 19 años (y con edades menores de 29 años) luego de tratamiento (cirugía y ablación posterior con I^{131}) por Carcinoma Diferenciado de Tiroides. Una de ellas recibió 650 mCi de I^{131} (sumatoria de cinco dosis ablativas, por metástasis pulmonares difusas y persistentes –mantenía captaciones pulmonares en centelleogramas diagnósticos- pero sin evidencias de progreso); cursó luego de las mismas 3 embarazos sin complicaciones obstétricas ni fetoneonatales –tres hijos normales-. Entre las restantes 27 pacientes (sin evidencias de enfermedad en controles postratamiento) se presentaron 2 abortos, una amenaza de aborto, y 2 recién nacidos de bajo peso.

LECTURAS SUGERIDAS

- Abalovich MS, 2003. Fisiología tiroidea y embarazo. Aspectos maternos, placentarios y fetales. RAEM 40 (1): 23-31.
- Alexander EK, Pearce EN, Brent GA, Brown RS et al. 2017 Guidelines of the American Thyroid Association for the Diagnosis and Management of Thyroid Disease During Pregnancy and the Postpartum. *Thyroid* 27 (3): 315-389.
- Andersen SL, Olsen J, Chun Sen Wu, Laurbrg P. 2013. Birth Defects After Early Pregnancy Use of Antithyroid Drugs: A Danish Nationwide Study. *J Clin Endocrinol Metab*, November 2013, 98(11):4373– 4381. doi: 10.1210/jc.2013-2831
- Andersen SL, Andersen S, Liew Z, et al. 2018. Maternal Thyroid Function in Early Pregnancy and Neuropsychological Performance of the Child at 5 Years of Age. *J Clin Endocrinol Metab* 103 (2) 660-670. (doi 10.1210/jc.2017-02171, on line at <https://academic.oup.com/jcem/article-abstract/103/2/660/4693941>).
- Azizi F. 2018. Postpartum Thyroid Disorders. *Ann Thyroid* 2018;3:13. doi: 10.21037/aot.2018.04.04 (disponible on line en <http://dx.doi.org/10.21037/aot.2018.04.04>)
- Borremans CG, Perinetti HA. Embarazo y Enfermedades Tiroideas. *Pren Méd Argent* 2003; 90: 232-243.
- De Leo S, Pearce EN. 2018. Autoimmune thyroid disease during pregnancy. *Lancet Diabetes Endocrinol* 6: 575-86. (disponible on line en: www.thelancet.com/diabetes-endocrinology).
- Fitzpatrick DL, Russell MA. 2010. Diagnosis and Management of Thyroid Disease in Pregnancy. *Obstet Gynecol Clin N Am*; 37: 173–193. (<http://www.obgyn.theclinics.com>).
- Galofre JC, Davies TF. 2009. Autoimmune Thyroid Disease in Pregnancy: A Review. *J Women's Health*; 18 (11): 1847 – 1856.
- Giacobbe AM, Grasso R, Triolo O, et al. 2015. Thyroid diseases in pregnancy: a current and controversial topic on diagnosis and treatment over the past 20 years. *Arch Gynecol Obstet* 292:995–1002.
- Glinoe D. Thyroid Regulation and Dysfunction in the Pregnant Patient. En: *The Thyroid and its Diseases*, Cap 14 (última revisión diciembre de 2008) (<http://www.thyroidmanager.org>).
- Gronowski AN. 2018. Evaluation of Thyroid Function during Pregnancy: Have We Taken a Wrong Turn?. *Clinical Chemistry* 64:3. (doi:10.1373/clinchem.2017.281261).
- Harding KB, Peña-Rosas JP, Webster AC, Yap C, et al. Iodine supplementation for women during the preconception, pregnancy and postpartum period. *Cochrane Database of Systematic Reviews* 2017, Issue 3. Art No: CD011761. DOI

- 10.1002/14651858.CD011761.pub2. Disponible on line en:
- <https://www.cochranelibrary.com/cdsr/doi/10.1002/14651858.CD011761.pub2/full>).
 - Holt EH. 2010. Care of the pregnant thyroid cancer patient. *Curr Opin Oncol*; 22: 1-5.
 - Iigima S. 2021. Effects of fetal involvement of inadvertent radioactive iodine therapy for the treatment of thyroid diseases during an unsuspected pregnancy. *Eur J Obst Gynecol Reprod Biol* 259: 53–59 DOI: <https://doi.org/19.1016/j.ejogrb.2021.02.003>
 - Kobaly K, Mandel SJ. 2019. Hyperthyroidism and Pregnancy. *Endocrinol Metab Clin N Am* 48: 533–545. <https://doi.org/10.1016/j.ecl.2019.05.002>
 - Komal Patil-Sisodia, Mestman JH. 2010. Graves Hyperthyroidism and Pregnancy: A Clinical Update. *Endocrine Practice*;16 (1): 118-129. ([http:// www.medscape.com](http://www.medscape.com)).
 - Korenman SG. Atlas de Endocrinología, Vol 1, Enfermedades Tiroideas. 1ª ed. RL SA, Argentina, 2000.
 - Korevaar TIM, Medici M, Visser TJ, Peeters RP. 2017. Thyroid Disease in Pregnancy: new insights in diagnosis and clinical management. *Nat Rev doi:10.1038/nrendo.2017.93* Published online 4 Aug 2017 (disponible en: www.nature.com/nrendo).
 - Krassas GE, Poppe K, Glinoe D 2010. Thyroid Function and Human Reproductive Health. *Endocr Rev* 31: 702-755.
 - Laurberg P, Andersen SL. 2016. Pregnancy and the incidence, diagnosing and therapy of Graves' Disease. *Eur J Endocrinol* 175, R219–R230. doi 10.1530/EJE-16-0410 (disponible on line en: www.eje-online.org).
 - Laurberg P, Bournaud C, Karmisholt J, Orgiazzi J. 2009. Management of Graves' hyperthyroidism in pregnancy: focus on both maternal and foetal thyroid function, and caution against surgical thyroidectomy in pregnancy. *Eur J Endocrinol*; 160: 1-8. ([http:// www.eje-online.org](http://www.eje-online.org)).
 - Mereshián P (coordinador), Abalovich M, Gauna A, Gutiérrez S, Silva Croome M del C (expertos). Mesa de Consenso: Endocrinopatías y Embarazo - Segundo Consenso Argentino sobre Patologías Endocrinológicas, B Aires, 2007. *Rev Arg de Endocrinol y Metab*; 44 (3): 131 – 200.
 - Morreale de Escobar G, Obregón MJ, Escobar del Rey, F 2000. Is neuropsychological development related to maternal hypothyroidism or maternal hypothyroxinemia?. *J Clin Endocrinol Metabol* 85 (11): 3975 – 3987.
 - Morreale de Escobar G y cols. 2004. Role of thyroid hormone during early brain development. *Eur J Endocrinol* 151 (Supp I3).
 - Muller AF, Berghout A, 2004. Autoimmune Thyroiditis and Pregnancy. *Thyroid*

- Intern n° 3. (<http://www.hotthyroidology.com>).
- Muller AF, Drexhage HA, Berghout A. 2001. Postpartum Thyroiditis and Autoimmune Thyroiditis In Women of Childbearing Age: Recent Insights and Consequences for Antenatal and Postnatal Care. *Endocrine Reviews* 22: 605–630.
 - Muller I, Taylor PN, Lazarus JH. 2018. Thyroid function in pregnancy. *Ann Thyroid* 3:27. doi 10.21037/aot.2018.10.05 (disponible on line en: <http://aot.amegroups.com/article/view/4567/5508>)
 - Nguyen CT, Mestman JH. 2018. A look at Graves' hyperthyroidism in pregnancy. *Ann Thyroid* 2018; 3:28. (doi: 10.21037/aot.2018.10.02; disponible on line en: <http://dx.doi.org/10.21037/aot.2018.10.02>)
 - Nguyen PH. Autoimmune thyroid disease in pregnancy. *eMedicine Journal*. 2002, 3 (4) (revisión diciembre 2004) (<http://www.emedicine.com/med/TOPIC3261.HTM>).
 - Ogunyemi DA. 2009. Autoimmune Thyroid Disease and Pregnancy. *eMedicine* (<http://emedicine.medscape.com>).
 - Pearce EN, Farwell AP, Braverman LE. 2003. Tiroiditis. *N Engl J Med* 348 (26): 2646-2655.
 - Perinetti HA, Borremans CG, 2007. Carcinoma Diferenciado de Tiroides y Embarazo (presentación en poster). Congreso de la Soc. Latinoamericana de Tiroides (SLAT), Santiago, Chile, 2007.
 - Pop VJ, Broeren MA, Wiersinga WM, Stagnaro-Green A. 2017. Thyroid disease symptoms during early pregnancy do not identify women with thyroid hypofunction that should be treated. *Clinical Endocrinology*. 2017;87:838–843. DOI: 10.1111/cen.13433, disponible en <https://onlinelibrary.wiley.com/doi/full/10.1111/cen.13433>.
 - Premawardhana LDKE, Lazarus JH, 2004. Postpartum Thyroiditis: An Update. *Thyroid Intern* n°5. (<http://www.hotthyroidology.com>).endocrinol
 - Rivkees SA. 2013. Propylthiouracil Versus Methimazole During Pregnancy: An Evolving Tale of Difficult Choices. *J Clin Endocrinol Metab* 98 (1): 4332- 4335. doi. org/10.1210/jc.2013-3549
 - Szafryk de Mereshián P. 2004. Aspectos Obstétricos y Neonatales en Embarazadas Hipotiroideas. *RAEM* 41 (Supl) (<http://www.raem.org.ar>).
 - Shiao Y. Chan 2010. Early adjustment of levothyroxine treatment in pregnancy. *Nature Reviews Endocrinology* 6: 537 – 538.
 - Taylor PN, Lazarus JH. 2019. Hypothyroidism in Pregnancy. *Endocrinol Metab Clin N Am* 48: 547–556 <https://doi.org/10.1016/j.ecl.2019.05.010>
 - Vannucchi G, Perrino M, Rossi S, Colombo C, Vicentini L, Dazzi D, Beck-Peccoz P, Fugazzola L. 2010. Clinical and molecular features of differentiated thyroid cancer diagnosed during pregnancy. *Eur J Endocrinol*; 162: 145-51.

Capítulo 19: PATOLOGÍA TIROIDEA EN LA INFANCIA

(última actualización, 2011)

E Ayub

CG Borremans

HIPOTIROIDISMO CONGÉNITO

El hipotiroidismo es la situación clínica resultante de una disminución de la actividad biológica tisular de las hormonas tiroideas. En función de la localización del trastorno causal, hay distintos tipos de hipotiroidismo.

El hipotiroidismo congénito es la endocrinopatía más frecuente en la etapa neonatal. Es una de las causas más frecuentes de retardo mental en niños si no tiene un oportuno diagnóstico y tratamiento.

El buen funcionamiento tiroideo en la infancia tiene una extraordinaria importancia sobre el desarrollo intelectual, dado que las hormonas tiroideas (HT) son indispensables para el desarrollo cerebral durante el período prenatal y postnatal.

A partir de las 20 semanas de gestación, la tiroides fetal es efectiva en la síntesis de hormonas tiroideas, pero durante la gestación comparte con la madre, a través de la placenta, la función de proteger y favorecer el desarrollo cerebral fetal. Después del nacimiento esta acción es exclusiva del niño, por lo que, si padece hipotiroidismo, disminuye la acción de las HT en el desarrollo cerebral, con riesgo de retardo mental.

El hipotiroidismo congénito es casi asintomático durante los primeros

días o semanas de vida, lo que torna difícil su identificación. Por tal motivo integra el grupo de enfermedades denominadas inaparentes de la infancia, las cuales deben ser pesquisadas en los primeros días de vida. En Mendoza la frecuencia de presentación es de uno cada 2900 recién nacidos vivos.

Clasificación

Según la localización:

Se consideran hipotiroidismos primarios, secundarios o terciarios, según el nivel del eje hipotálamo hipofiso tiroideo donde se origina la disfunción. Se agregan los cuadros de resistencia de los tejidos periféricos a la acción de las hormonas tiroideas).

Clasificación	Ubicación de la disfunción
Hipotiroidismo Primario	alteración en la glándula tiroidea
Hipotiroidismo Secundario	alteración en la hipófisis
Hipotiroidismo Terciario	falla hipotalámica
Hipotiroidismo Periférico	resistencia periférica a las hormonas tiroideas

Según el momento de aparición:

- **congénito**
- **adquirido**

- Disgenesia Tiroidea: - Agenesia o Atireosis
 - Hipoplasia
 - Ectopía
- Dishormonogénesis: - Insensibilidad a la TSH
 - Defecto de captación y transporte de yodo
 - Defecto de organificación del yodo
 - Defecto de la síntesis de tiroglobulina
 - Defecto de la desyodación
 - Síndrome de Pendred
- Transitorios: - Ingesta materna de drogas antitiroideas
 - Ingesta de sustancias bociógenas o compuestos
 yodados
 - Déficit de yodo
 - Pasaje de anticuerpos maternos
 - Idiopático
 - Prematurez

HIPOTIROIDISMO CONGÉNITO PRIMARIO

Disgenesia tiroidea

Alteraciones en la morfogénesis tiroidea. Son la causa más frecuente de hipotiroidismo congénito (80 a 85 %). En este grupo, la ectopía tiroidea es la más frecuente.

-*Agenesia o atireosis*: es el cuadro en donde no se puede demostrar la existencia de glándula tiroidea. Tiene carácter esporádico. Aún no está aclarada su etiopatogenia, aunque se investigan algunos genes y factores de transcripción que podrían tener participación en la formación de la glándula tales como TTF1 (thyroid transcription factor 1), TTF2, PAX 8.

-*Hipoplasia*: se define como una glándula pequeña, de escasa formación. Se ha detectado mutación de algunos genes y factores de transcripción tales como TTF1 y PAX8.

-*Ectopia*: la glándula no migra hacia su ubicación normal, durante la embriogénesis, y queda en un lugar atípico, donde su funcionamiento se encuentra limitado. Puede ubicarse a nivel lingual o en el trayecto por donde desciende hasta su lugar definitivo. Se conocen factores que participarían en la producción de esta alteración tales como el factor de transcripción HOXA3.

Dishormonogénicos

Constituyen alrededor del 15 o 20 % de los hipotiroidismos; son cuadros familiares (autosómicos recesivos. (Ver capítulo Errores Congénitos del Metabolismo del sistema tiroideo).

Manifestaciones clínicas

El hipotiroidismo congénito primario es la alteración que presenta cuadro clínico más florido y con mayor riesgo de daño neurológico cuando no es diagnosticado y tratado a tiempo (cretinismo). Los síntomas varían según la causa, severidad y duración de la insuficiencia tiroidea. No obstante, durante los primeros días de vida, sólo en un 5% a 10% de neonatos se manifiestan signos clínicos que hagan sospechar el trastorno. Posteriormente se tornan ostensibles y se instala el cuadro florido del hipotiroidismo congénito.

Las alteraciones más comunes son: trastornos alimentarios y deglutorios, hipotonía, ictericia prolongada, macroglosia, fontanela posterior abierta después del séptimo día de vida, piel seca, fría y moteada, por enlentecimiento circulatorio. Fascies típica, con edema de párpados, abotagamiento facial, que dan un aspecto tosco. Bradicardia, menor de 100 latidos por minuto; motilidad disminuida, somnolencia o hipersomnias, llanto ronco, áspero. Hay dificultad en la regulación de la temperatura corporal. En otras ocasiones pueden presentar apneas y trastornos respiratorios, constipación o retardo en la eliminación de

meconio.

En las formas severas de hipotiroidismo disenzimático o dishormonogénico, los niños pueden nacer con bocio de tamaño variable, o desarrollarlo en los primeros meses de vida. En un alto porcentaje de casos se produce anemia, que requiere tratamiento con hierro. Estos bebés suelen nacer con peso elevado, y en general, son de término.

Diagnóstico

Si bien es necesario conocer los signos clínicos de esta patología, dado que ninguno de ellos es patognomónico, es muy importante tener en cuenta que **existe una forma de detección precoz** (para evitar el diagnóstico tardío, cuando ya se haya instalado un daño neurológico). Consiste en realizar la **pesquisa masiva -o screening-** a todos los recién nacidos **a partir de las 48 horas y no más allá de la semana de vida**, para que sea realmente efectiva. De esta forma se podrá detectar a todos portadores de esta patología en un momento adecuado para el tratamiento. Esta pesquisa consiste en extraer sangre del talón del bebé y recogerla en un papel secante diseñado especialmente, para con esta muestra determinar la THS neonatal.

No es “determinación precoz” el realizarlo después de los diez o quince días de vida, porque entonces sería tarde para que el tratamiento prevenga el retardo mental.

La pesquisa debe realizarse a partir de las 48 horas de vida, para evitar errores diagnósticos, ya que durante las primeras horas de vida, y como consecuencia del stress del nacimiento, se producen variaciones de adaptación al cambio en la presión de oxígeno. Minutos después del parto, TSH y T_3 muestran sensibles modificaciones. La TSH sufre una elevación marcada, que alcanza valores de 40 a 60 mUI/L en los primeros minutos, llegando a valores de 100 mUI/L a los 30 minutos para luego descender. Este descenso continúa gradualmente hasta llegar a valores normales a las 48 horas de vida.

El valor de corte de la TSH en el papel secante es de 15 mUI/L. Cuando es mayor –por este método- debemos sospechar hipotiroidismo congénito, por

lo cual se debe citar al niño, para una nueva determinación de TSH, y completar los estudios de laboratorio (valoraciones de T_4 , T_3 , Anticuerpos antitiroglobulina, Anticuerpos antitiroperoxidasa, y de Tiroglobulina), necesarios para lograr un diagnóstico certero (en estos casos debe iniciarse el tratamiento de inmediato a la toma de muestras, sin esperar los resultados).

La TSH es el marcador más importante del hipotiroidismo primario; el valor estará elevado según la causa del mismo; en la agenesia tiroidea los valores de TSH son muy altos, y en la hipoplasia o ectopía pueden no estar tan incrementados.

En la atireosis la T_4 estará en niveles muy bajos o indetectables. La tiroglobulina es un marcador de presencia de tejido tiroideo, por lo que su detección orienta a pensar que sí existen tirocitos. Los anticuerpos antitiroideos positivos indican que hubo pasaje de anticuerpos maternos, que bloquearon la glándula del bebé.

Otros estudios que ayudan a evaluar el estado del niño y que deben realizarse antes de comenzar el tratamiento (o con simultaneidad) son: ECG (estado cardiovascular), Rx de tórax (derrames o cardiomegalia por mixedema, en casos graves), Rx de rodilla (valorar edad ósea, que a esta edad, se realiza evaluando el núcleo de crecimiento distal del fémur, llamado núcleo de Beclard). Los hipotiroidismos severos que se iniciaron *in útero* (atireosis), nacen sin el núcleo de Beclard o con el mismo muy pequeño; además pueden presentar agrandamiento de la silla turca, por aumento de TSH que lleva a hiperplasia de la hipófisis. La ecografía tiroidea ayuda a visualizar la presencia o ausencia de tejido tiroideo; no obstante, este estudio puede ser impreciso si no se tiene experiencia en practicar ecografías a niños pequeños. A los 3 años de vida (momento en que se considera alcanzada la maduración neurológica) se completa el estudio por imágenes con un centellograma con Tecnecio⁹⁹. Requiere suspender el tratamiento durante 15 días para que la glándula pueda captar el material radiactivo. No es conveniente antes de dicha edad por el riesgo que significa dejar al niño sin tratamiento antes de los 3 años.

Tratamiento

Debe iniciarse lo más precozmente posible, con el objetivo de llevar al niño rápidamente al estado de eutiroidismo. Es de tipo sustitutivo, con hormona tiroidea en dosis de 10 a 15 ug/ kg/ día, administrada en una sola toma diaria, en ayunas. La dosis varía según la gravedad del cuadro. En los casos leves puede ser algo menor.

Seguimiento

Debe realizarse un seguimiento estricto, tanto de los parámetros clínicos como de laboratorio.

El control bioquímico debe realizarse al mes de iniciado el tratamiento, cuando ya debe haber alcanzado el estado eutiroideo; los posteriores se cumplen cada 2 meses. Se debe ajustar la dosis de acuerdo al aumento de peso y crecimiento del bebé.

Un bebé que recibe la dosis de hormona tiroidea que necesita según su peso y la causa del hipotiroidismo, tendrá un crecimiento pondoestatural adecuado, y va a madurar neurológicamente en forma correcta. Todas las pautas madurativas ocurrirán en el momento que corresponda (lenguaje, marcha, control de esfínteres etc).

La maduración esquelética estará acorde a la edad del niño en cada control que se realice.

El ritmo cardíaco y la función intestinal serán normales.

En síntesis, controlar un niño bien tratado será como hacer control de un niño sano. Llegada la edad escolar, es muy importante la estimulación de la lectoescritura y del cálculo matemático. Se completa el estudio con una evaluación del cociente intelectual (CI).

A esta edad, los controles de laboratorio se realizan cada 6 meses. La edad ósea se evalúa una vez por año o cada 2 años (en este caso debe

tomarse Rx de mano y muñeca izquierdas).

Experiencia en Mendoza

En la provincia de Mendoza se pesquisan Hipotiroidismo Congénito y Fenilcetonuria desde 1998. La Ley 6424/98, establece la obligatoriedad de su realización, siendo el Hospital “Dr H. Notti” el Centro de Referencia para la Prevención de Enfermedades Inaparentes de la Infancia.

Entre 1998 y 2008 se han diagnosticado 90 casos de Hipotiroidismo Congénito, en todo el territorio de la provincia; 61% son mujeres y 39% varones. El promedio de edad al inicio del tratamiento es de 15 días de vida. Las causas de presentación fueron: ectopía 35 %, agenesia 30%, hipoplasia 15%, disenzimático 10 %, transitorio 10 %.

HIPOTIROIDISMOS SECUNDARIO Y TERCIARIO

En este tipo de hipotiroidismo, el déficit de hormonas tiroideas se produce por falta de estímulo hipofisario – hipotalámico sobre la glándula tiroidea; es de rara presentación, 1 caso cada 50.000 y 1 cada 100.000 nacidos, respectivamente. Generalmente va asociado a panhipopituitarismo, es decir, asociada a defecto o déficit de otras hormonas hipofisarias. En forma aislada es menos probable. Se han descrito mutaciones esporádicas o familiares del gen del factor de transcripción Pit-1 y más recientemente, del Prop-1. El factor Pit-1 activa los genes de la hormona de crecimiento, de la prolactina y la hormona estimulante del tiroides (TSH). La mutación del Prop-1 produce además, déficit de LH y FSH. Los pacientes tienen variabilidad fenotípica dependiendo del tipo de mutación.

La edad del diagnóstico puede variar en función de la intensidad de los síntomas. Ello es debido a que la secreción de las hormonas hipofisarias declina gradualmente con la edad, siguiendo en cada paciente un patrón diferente en la escala del tiempo.

El hipotiroidismo central también puede tener un carácter transitorio. El prototipo de ello es el producido en los prematuros por inmadurez.

La sintomatología es moderada, manifestándose sólo por retraso de crecimiento y de la maduración ósea. En el período neonatal se puede identificar por manifestaciones de otros déficits hormonales, como diabetes insípida, micropene, hipoglucemia. No causa retardo mental severo como el hipotiroidismo primario, pero en publicaciones recientes se describen algunos casos de hipotiroidismo hipotálamohipofisario que sí han producido retraso madurativo.

El diagnóstico se basa en el nivel bajo de T_4 y bajo o normal de TSH. La prueba de TRH - TSH puede distinguir el origen hipotalámico o hipofisario.

El tratamiento se realiza con hormona tiroidea, como en los hipotiroidismos primarios. De ser necesario, se tratarán los otros déficits hormonales que presente el paciente.

HIPOTIROIDISMO PERIFÉRICO

Se lo conoce como **síndrome de resistencia periférica** de los tejidos diana a las hormonas tiroideas, descrito por Refetoff. Este defecto resulta por la mutación en el gen que codifica el receptor de las HT (de la T_3 , que es la hormona activa).

Las manifestaciones clínicas pueden variar según se trate de *resistencia generalizada* o *resistencia hipofisaria*. Bocio, taquicardia, hiperactividad, déficit de atención, retraso en edad ósea y sordera, no están presentes en todos los pacientes, y suelen manifestarse más tardíamente. Tienen T_4 elevada, con TSH normal o elevada.

HIPOTIROIDISMO EN NIÑOS MAYORES DE 2 AÑOS

Si bien la acción deletérea del hipotiroidismo sobre el sistema nervioso

central es más nociva antes de los 2 años, los efectos en el resto del organismo son también muy significativos en otras edades.

La causa más frecuente en niños de 2 a 5 años es la disgenesia. Dado que existe tejido tiroideo (escaso, pero de volumen suficiente para mantener el eutiroidismo en los primeros años), se manifiesta más tardíamente, alrededor de los 2 o 3 años. Si bien son trastornos congénitos, se evidencian a mayor edad.

Existen entidades que son de consulta frecuente:

1. Tiroides lingual, visible en la base de la lengua. Consultan por la presencia de una masa brillante, homogénea, con aspecto de una frutilla, en esa localización.
2. Pseudo quiste tirogloso: estos restos se ubican en la parte anterior del cuello y semejan un quiste tirogloso. El diagnóstico diferencial se hace por centellografía, que muestra acúmulo del radiotrazador exclusivamente en esa zona. También se puede diferenciar por ecografía, ya que el quiste tirogloso contiene líquido mucinoso, y además se ve la tiroides normalmente ubicada. Es importante identificar estas alteraciones, para no confundirlas y realizar la extirpación del 'quiste' con el único tejido tiroideo existente en su interior, y sin instaurar tratamiento de reemplazo.
3. Bocio disenzimático, por bloqueo incompleto de la síntesis hormonal.
4. Tiroiditis linfocitaria crónica (TLC). En las formas bociosas, o en las atróficas sin bocio, la presencia de altos títulos de anticuerpos antitiroideos orienta el diagnóstico.
5. Tratamiento inadecuado con Drogas Antitiroideas.
6. Exposición a Yodo radiactivo.
7. Cirugía y radioterapia por otras patologías.
8. Tumores infiltrativos.

Manifestaciones clínicas

El motivo de consulta más frecuente es la detención del crecimiento, y la aparición de una masa en la base del cuello. Pueden presentar retraso en

la edad ósea y dentaria. Muchas veces el cuadro clínico es proporcional a la severidad de la patología.

Las manifestaciones clínicas se pueden agrupar como:

- a. Esqueléticas: retraso en el cierre de las fontanelas, y de la edad ósea y dental, disgenesia epifisaria, aumento de la densidad ósea, aumento del tamaño de las almohadillas supraclaviculares, baja talla (cuya gravedad dependerá del tiempo de evolución).
- b. Musculares: hipotonía, hipotermia, pseudohipertofia muscular, prolongación de la fase de contracción y reconstrucción.
- c. Piel seca y gruesa, cabello seco, uñas quebradizas, miedema generalizado.
- d. Gastrointestinales: constipación.
- e. Bioquímica sanguínea: colesterol total y HDL elevados.
- f. Cardiovasculares: hipotensión, bradicardia, anemia, disminución de la función renal.
- g. Sistema nervioso: hiporreflexia, letargo, atraso en las pautas madurativas, trastornos del aprendizaje (a diferencia del hipotiroidismo congénito, estos síntomas pueden revertirse con el tratamiento).

Una forma particular de hipotiroidismo juvenil se presenta en la pubertad / adolescencia, asociado a bocio difuso, y con manifestaciones leves o sin signosintomatología hipotiroidea. Es más frecuente en mujeres; expresa un retraso en la maduración tiroidea con respecto al desarrollo físico alcanzado, y es de índole pasajera, resolviéndose en meses o años.

La Tiroiditis Linfocitaria Crónica (TLC) puede presentarse en conjunción con otras enfermedades de causa inmunológica. Una de las más frecuentes es la diabetes tipo 1 (o insulina dependiente). Otra asociación frecuente es con la enfermedad celíaca.

Los casos severos muestran facies abotagada, labios gruesos, inmadurez del macizo facial. En niños mayores puede haber retraso puberal. En otras ocasiones es factible la aparición de signos puberales precoces o

pubertad precoz.

Diagnóstico

Se realiza midiendo las hormonas circulantes TSH, T_4 , T_3 , Ac antitiroideos, hemograma, colesterolemia. Además, Rx de mano izquierda (edad ósea), Rx de cráneo (ver silla turca), ecografía de tiroides.

En algunas ocasiones es necesario realizar PAAF (punción aspirativa con aguja fina) ya que la TLC puede cursar con bocio de aspecto seudonodulillar.

Tratamiento y seguimiento

La levotiroxina sódica es el tratamiento de elección; se administra por vía oral (ver cuadro adjunto).

En general el tratamiento es muy bien tolerado y los e-fectos adversos suelen relacionarse con dosis inadecuadas. Con dosis elevadas, se presenta marcada irritabilidad, inquietud, dificultad para dormir, taquicardia.

Tratamiento con levotiroxina

2 a 5 años = 5 – 7 mcg / Kg / d
5 a 10 años = 3 – 5 mcg / Kg / d
> 10 años = 2 – 4 mcg / Kg / d

El objetivo del tratamiento es restaurar la función tiroidea y así mejorar el crecimiento y desarrollo, y garantizar una pubertad normal. La valoración de la velocidad de crecimiento y la maduración ósea son importantes indicadores de un tratamiento adecuado.

HIPOTIROIDISMO SECUNDARIO Y TERCARIO EN MAYORES DE 2 AÑOS

La deficiencia de TSH puede ser causada por tumores incluyendo el craneofaringioma, meningitis, irradiación de la cabeza, granulomatosis,

que destruyen e infiltran la región hipotálamo hipofisaria, o ser de etiología desconocida. Generalmente se asocia a compromiso de otras hormonas hipofisarias.

La primera manifestación suele ser el retraso de crecimiento, asociado a los síntomas vinculados a la enfermedad de base. El diagnóstico del hipotiroidismo central se basa en la comprobación de una disfunción de la síntesis y/o liberación de TSH con deficiencia secundaria de hormonas tiroideas circulante, especialmente T_4 libre.

HIPERTIROIDISMO EN LA INFANCIA

La incidencia en niños es menor que en adultos.

Etiología:

- Enfermedad de Graves - Basedow
- Tiroiditis Linfocitaria Crónica
- Otras tiroiditis
- Adenoma tóxico
- Exceso exógeno de hormonas tiroideas (hipertiroidismo facticio)
- Estruma ovárico
- Neonatal (por pasaje transplacentario de Ac estimulantes, maternos)
- Inducido por yodo
- Síndrome de Mc Albright
- Neoplasias tiroideas
- Tumores hipofisarios productores de TSH

Manifestaciones clínicas

Se instaura en forma solapada. Cuando se diagnostica, generalmente

ha transcurrido un largo tiempo, ya que los signos y síntomas aparecen lentamente.

-Las primeras manifestaciones detectadas suelen ser alteraciones del comportamiento, como irritabilidad, hiperactividad, nerviosismo, inestabilidad del humor y disminución del rendimiento escolar, de la concentración y atención.

-Se presenta bocio en el 80% de los casos y suele ser el orientador en el diagnóstico.

-Las manifestaciones cardiovasculares son taquicardia, HTA a predominio de la sistólica, palpitations, disnea de esfuerzo, soplo precordial.

-Hay hipertermia, y catabolismo aumentado.

-Las alteraciones oculares (en E. de Graves Basedow) incluyen exoftalmos, retracción palpebral, lagrimeo, ausencia de parpadeo espontáneo, edema periorbitario.

-Aparecen aumento del apetito con pérdida de peso, astenia, temblores, piel caliente y húmeda, sudoración excesiva, insomnio.

-Suelen presentarse diarreas, vómitos, epistaxis, poliuria.

-Son frecuentes el aumento de talla y de la maduración ósea pero sin repercusión en la talla final.

-Cuando la enfermedad es de evolución prolongada, provoca disminución del contenido mineral óseo.

Enfermedad de Graves – Basedow neonatal

Merece un apartado especial, al ser una de las formas más frecuentes.

Se debe al pasaje de TSAb maternos a través de la placenta. Al nacer, el niño presenta bocio, taquicardia, vasodilatación cutánea, tumefacción y enrojecimiento palpebral con retracción de los mismos y, a veces, moderado exoftalmos. Generalmente se observa menor ingesta de alimentos y escasa ganancia de peso. Hay hepato y esplenomegalia. En cuadros graves, puede haber in-suficiencia cardíaca, y hasta la muerte.

El diagnóstico se sospecha por el antecedente de la enfermedad materna, por lo general no tratada o con tratamiento inadecuado durante la gestación.

Diagnóstico

Ante la sospecha de hipertiroidismo, se debe realizar determinación de las hormonas tiroideas:

- Tirotrófina, T_4 , T_3 , Ac antiroideos (anti TPO, antitiroglobulina, y el Ac antireceptor de TSH).
- Ecografía de tiroides: demostrará el agrandamiento del tamaño tiroideo
- ECG: es necesario para valorar el estado cardiovascular -Rx de mano y muñeca izquierdas para evaluar maduración ósea.

La TSH estará muy inhibida; en algunos casos indetectable. Triiodotiroinina y T_4 estarán muy elevadas. Los Ac, positivos.

Tratamiento

Se realiza con drogas antitiroideas. Las tionamidas son de elección como tratamiento inicial, salvo en E de G Basedow neonatal, en la que los cuadros leves se tratan con bloqueantes beta o yoduros, por pocos días (el cuadro no dura más de 45 a 60 días); en situaciones de gravedad es necesaria la exanguinotransfusión.

En nuestro medio se utiliza el metilmercaptoimidazol o metimazol, en dosis de 0,5 a 1 mg /kg/ día, dividida en 2 ó 3 tomas diarias. Al normalizarse las hormonas tiroideas se puede continuar con una sola toma diaria. La dosis de mantenimiento puede ser inferior, 0,5 a 0,6 mg/ kg/ día. Se debe mantener por un período de 2 años, y puede prolongarse. Ante la persistencia o recidiva, dado que las otras opciones terapéuticas implican la ablación, puede repetirse el tratamiento con tionamidas, aún por períodos mayores.

Los fundamentos para decidir la suspensión del tratamiento son: persistencia del eutiroidismo, reducción del tamaño o desaparición del bocio, y normalización de los Ac antireceptor de TSH o TSAbs. El cese de la medicación debe ser gradual.

Si la sintomatología cardiovascular es intensa, se asocian bloqueantes adrenérgicos beta. Se recomienda propranolol, 0,5 a 1 mg/ Kg/ dia, divididos en 3 tomas. Excepcionalmente se puede llegar a 2 mg/ Kg/ dia. Cuando mejoran estos síntomas, se continúa sólo con los antitiroideos.

En aquellos pacientes en quienes no se logre mejoría con el tratamiento médico, o cuando haya un alto índice de recidiva de la enfermedad, se puede indicar radioyodo o cirugía.

CÁNCER TIROIDEO EN LA INFANCIA

El cáncer de tiroides es la neoplasia endócrina más común en la niñez. La histología comprende carcinomas papilares (>90 %), foliculares (<10 %); los Ca medulares (predominan las formas familiares) y otros tipos histológicos son de rara observación.

Se reconoce que existen importantes diferencias clínicas, moleculares y patológicas entre los a Diferenciados de los niños, con respecto a estas enfermedades en adultos.

La presentación más frecuente es como un nódulo tiroideo, por metástasis ganglionares (adenopatías neoplásicas en 46 % en el momento

del diagnóstico) y extensión extratiroidea. Si bien los nódulos tiroideos son de escasa presentación en pediatría (< 5% de la población infantil), los cánceres son proporcionalmente más frecuentes que en adultos (22 – 26% Ca Diferenciados en nódulos tiroideos en niños, frente a 5 a 10% en nódulos en adultos). Es más frecuente en niñas que en varones (se informó una incidencia de 0,8 /100.000 /año en niñas, y 0,2 /100.000 /año en varones), con mayor frecuencia entre los 15 y 19 años de edad (95 % en mayores de 10 años).

El diagnóstico se realiza mediante los recursos habituales, y la terapéutica es la referida oportunamente. Todo nódulo tiroideo debe considerarse sospechoso de atipia, sin importar su tamaño ni su funcionalidad; otros factores de riesgo son antecedentes de la enfermedad en consanguíneos, exposición previa a radiaciones, otras patologías hereditarias. Ante nódulos considerados benignos, el aumento de 50% o más del volumen, o 20% o mayor en dos dimensiones, los síntomas de compresión, y/o la aparición de otros signos de franca sospecha sostienen la indicación de cirugía. Igualmente, si el nódulo es mayor de 40 mm de diámetro.

Es frecuente la detección en estadíos avanzados (extensión local y/o metástasis ganglionares o a distancia –éstas, predominando en pulmones-), sin embargo, es llamativa la muy buena evolución postterapéutica y supervivencia de la mayoría, inclusive persistiendo metástasis alejadas (que suelen mantenerse “estables”). Esto ha llevado a aplicar –en general- conductas terapéuticas menos agresivas que en adultos; aunque se aconseja tiroidectomía total, se propone reducir las linfadenectomías y la radioiodoterapia (se acepta la mayor incidencia de segundas malignidades en pacientes que recibieron terapia con I¹³¹ en la niñez o adolescencia). En pediatría no tiene vigencia el concepto de ‘microcarcinoma’.

Las complicaciones de la cirugía tiroidea son las conocidas; las consideradas ‘irreversibles’ se tornan más importantes dada la perspectiva de prolongada sobrevivencia. Por esta última razón, también debe considerarse el riesgo de segundas malignidades cuando se plantea la aplicación de Radioiodo en dosis ablativas.

La supervivencia es mejor en carcinomas papilares; son factores de peor pronóstico el sexo masculino, la histología no papilar (más aún para medular), la existencia de metástasis al momento del diagnóstico, y el retraso en el tratamiento.

Como se deduce, la atención nódulos y cáncer tiroideo en pediatría debe encararse conformando equipos multidisciplinarios, siendo indispensable la presencia de clínicos, endocrinólogos, cirujanos y radioterapeutas.

LECTURAS SUGERIDAS

- Endocrinología Pediátrica. Carrascosa –Argente.
- Endocrinología Pediátrica. Pombo. 3° edición Editorial Interamericana. 2003.
- Francis GL, Waguespack SG, Bauer AJ, Angelos P, et al. 2015. Management Guidelines for Children with Thyroid Nodules and Differentiated Thyroid Cancer. The American Thyroid Association Guidelines Task Force on Pediatric Thyroid Cancer. *Thyroid* 25 (7): 716 –759. DOI: 10.1089/thy.2014.0460
- Hogan AR, Zhuge Y, Perez EA, Koniaris LG, Lew JI, Sola JE. 2009. Pediatric thyroid carcinoma: incidence and outcomes in 1753 patients. *J Surg Res*; 156: 167-72.
- Iorkansky S. Tiroideopatías Infantojuveniles. Separatas Química Montpellier 1997.
- Kratzsch J, Pulzer F. 2008. Thyroid gland development and defects. *Best Practice & Research Clinical Endocrinology & Metabolism*; 22 (1): 57–75. (<http://www.sciencedirect.com>).
- Mazzaferri EL. 2009. The incidence of pediatric thyroid cancer is increasing and is higher in girls than in boys and may have an adverse outcome. *Clinical Thyroidology*; 21 (10): 10-12.
- Patología Tiroidea - Compendio. Perinetti – Borremans editores. Instituto de Patología Tiroidea. F C M UN de Cuyo, 2000.
- The Thyroid Gland. Williams Textbook of Endocrinology .9ª ed.
- Tratado de Pediatría Nelson, Capítulo de Endocrinología.

Capítulo 20: PATOLOGÍA TIROIDEA EN EL ADULTO MAYOR

CG Borremans

PE Zuluaga

A Bermejo Moroni ^(†)

SF Schervovsky ^(†)

El proceso de envejecimiento involucra modificaciones en la estructura y función de todos los órganos, aparatos y sistemas. Tales cambios reflejan –en muchos casos- el natural deterioro estructural y funcional, otros se considera que son reacomodamientos adaptativos a tal deterioro y déficits funcionales, a comorbilidades y sus tratamientos, etc.

El eje Hipotálamo-Hipófiso-Tiroideo (como el resto del sistema endócrino) no escapa a tales modificaciones: en el hipotálamo anterior se ha observado que el núcleo paraventricular incrementa la producción de TRH; la hipófisis (adenohipófisis) aumenta el número y volumen de los tirotrofos, y en la tiroides, las células epiteliales reducen su tamaño y contenido de coloide. Además, la glándula tiroides se torna más pequeña y fibrótica y, en cuanto a la función, se afectan la producción, transporte, metabolismo y acción de las hormonas tiroideas.

Con la edad, hay un incremento de la prevalencia de enfermedades crónicas, entre ellas procesos inflamatorios, osteoporosis, aterosclerosis, arritmias cardíacas y otras patologías cardiovasculares, deterioro cognitivo, demencias, etc, que acompañan y modifican o enmascaran las manifestaciones de los trastornos tiroideos; esto exige mayor sagacidad clínica en la etapa diagnóstica y buen criterio en la instancia de tomar decisiones terapéuticas.

Los bocios nodulares tienden a aumentar (en tamaño y número de nódulos), muchas veces extendiéndose hacia el mediastino, y provocando compresiones vasculares y de las vías aerodigestivas.

Se considera que las hormonas tiroideas tienen una importante influencia en la longevidad, aunque no se conocen los mecanismos involucrados.

Un concepto que debe tenerse en cuenta es que a mayor edad hay un incremento sostenido de la incidencia y prevalencia de las patologías tiroideas, en especial hipotiroidismo, autoinmunidad tiroidea y bocio.

Debe tenerse en cuenta que la edad cronológica (o biológica) no es indicador único de vejez o ancianidad, y que tampoco están establecidos con firmeza otros factores que la determinen. Con esta salvedad, dejamos expresado que en este capítulo se utilizan indistintamente los términos *adultos mayores, añosos, personas de avanzada edad, ancianos, vejez*, haciendo referencia a población mayor de 65 años de edad.

Se mantienen hasta la actualidad muchas controversias. La intención de los autores es exponer los hechos en los cuales existe consenso entre médicos asistenciales, investigadores y asociaciones científicas.

Influencia del proceso de envejecimiento en la Glándula Tiroides del adulto mayor sin patología tiroidea:

- Con los años, la glándula se fibrosa y tiende a la atrofia, disminuyendo su tamaño y peso, y “desciende” en el cuello.
- Particularmente en mujeres con osteoporosis, hay un acortamiento del cuello y un desplazamiento de la cabeza hacia delante, lo que dificulta los procedimientos de exploración (palpatorios e instrumentales).
- El parénquima tiroideo se torna hipoecogénico, sin que esto indique enfermedad tiroidea.
- Si bien en la mayoría de la población añosa la TSH se encuentra dentro de los valores normales para menor edad, suele comprobarse una disminución (tanto respecto a los conocidos previamente en un

individuo en particular, como también por debajo de los límites estándar) sin constituir una indicación de hipertiroidismo (manifiesto o subclínico). Igualmente, algunos individuos muestran incremento de los valores, sin hallarse en situación de hipotiroidismo. Hay gran variabilidad en las modificaciones de la función tiroidea entre estas personas, y no se dispone de una detallada explicación de los motivos y procesos que los conducen en una y otra dirección.

- Son numerosos los factores que participan de la tolerancia a la aparente moderada disfunción tiroidea del adulto mayor; entre ellos figuran comorbilidades, tratamientos asociados, factores étnicos, alimentarios, aporte previo y actual de yodo, etc).
- Algunos estudios sugieren que la reducida actividad tiroidea (que a menor edad podría considerarse hipotiroidismo) muy probablemente resulte de beneficio en personas añosas. Así, ante concentraciones séricas de TSH entre 5 y 10 mUI/L, que no se acompañan de francas reducciones de T_4 y/o de manifestaciones hipotiroideas, el tratamiento con L-tiroxina podría ser innecesario y hasta perjudicial.
- Los cambios en el metabolismo de las hormonas tiroideas prolongan su vida media (T_4 , de 7 días en jóvenes, a 9 en añosos). También se produce la mencionada reducción de los requerimientos.
- Se ha sugerido establecer valores de TSH y T_4 para la población mayor de 65 años de edad, pero, dados los múltiples factores que influyen en la homeostasis del eje hipotálamo-hipófiso-tiroideo, y demás influencias metabólicas, patológicas y medicamentosas, no se han logrado aún criterios que puedan generalizarse.
- La detección autoinmunidad antitiroidea (Ac anti TPO y Ac anti Tiroglobulina) aumenta en la vejez; luego de los 80 años de edad se estabiliza o disminuye.
- Con la edad se tornan más frecuentes las disfunciones (aproximadamente 25% de adultos mayores de 65 años las tiene, como hiper o hipotiroidismo) autoinmunes o no y con predominio de las formas subclínicas; el reconocimiento de nódulos de reciente aparición o crecimiento se debe, frecuentemente, a etiología maligna.

Como se deduce, las determinaciones de laboratorio no constituyen un indicador irrefutable de normalidad o trastorno, siendo indispensable la criteriosa integración con la clínica.

No hay consenso entre especialistas respecto a la conveniencia de la pesquisa sistemática de enfermedad tiroidea en personas mayores. Las opiniones varían entre la recomendación de pesquisa sistemática cada cinco años, a todos, desde los 35 de edad, hasta la negativa a hacerlo rutinariamente, pasando por la propuesta de control periódico (no establecen plazos) a mujeres mayores de 60 años asintomáticas. No se discute realizar estudios cuando existe sospecha clínica o factores de riesgo de disfunción.

Factores de riesgo de desarrollo de Enfermedad tiroidea en adultos mayores

- sexo femenino
- patologías autoinmunes
- diabetes (I y II)
- factores étnicos
- hábitos tóxicos (ej: tabaquismo)
- enfermedad renal crónica
- enfermedades gastrointestinales
- tratamientos con drogas que afectan la función tiroidea, metabolismo hormonal o absorción intestinal de T₄
- disfunción tiroidea subclínica preexistente

HIPERTIROIDISMO

Se presenta en 1 a 3% de la población añosa; excluyendo pacientes en tratamiento previo con hormonas tiroideas, las cifras se acercan a las de prevalencia a menor edad ya que es muy frecuente la sobredosificación.

Se asocia a elevada morbilidad y mortalidad.

Es más frecuente la Tirotoxicosis por T₃ que a menor edad.

Presentación clínica

La hiperfunción tiroidea cursa frecuentemente en forma insidiosa; las manifestaciones clásicas del adulto joven no se presentan de modo “florido” (en número ni en intensidad), y suele estar enmascarada por las modificaciones generales propias del envejecimiento y las expresiones propias de patologías coexistentes y efectos de múltiples tratamientos. En ocasiones, sólo se reconocen uno o dos signos o síntomas orientativos.

Formas clínicas

- Hipertiroidismo manifiesto
signosintomatología compatible
TSH suprimida
T₄ elevada
T₃ elevada
- .Hipertiroidismo subclínico
sin manifestaciones típicas
TSH disminuida
T₄ normal alta / elevada
T₃ normal alta / elevada
- Hipertiroidismo apático
manifestaciones paradójicamente
sugestivas de hipotiroidismo
- Crisis hipertiroidea (tormenta tiroidea)

Las manifestaciones más notables se presentan en la esfera cardiovascular y la mineralización ósea:

- Taquicardia (pocas veces detectada)
- Fibrilación Auricular: 26% de las personas de edad avanzada con FA tiene TSH suprimida. Esta FA muestra respuesta insatisfactoria al tratamiento digitálico; también, menor tendencia a la recuperación espontánea del ritmo que en individuos jóvenes.
- No son raras las complicaciones tromboembólicas.
- Miocardiopatía Tirotóxica: una variante de la miocardiopatía dilatada; es reversible, y se caracteriza por fallo ventricular izquierdo, que en el ecocardiograma muestra dilatación biventricular, o de cuatro cámaras, y alteración sistólica del ventrículo izquierdo.
- Puede aparecer insuficiencia cardíaca, que generalmente no progresa a Edema Agudo de Pulmón; es característica la escasa o nula respuesta a digitálicos.

- Puede haber cardiomegalia.
- Hay un incremento en la movilización del calcio óseo que, sumada a la hipoestrogenemia propia de la edad, exacerba los procesos osteopénicos y osteoporóticos.
- Suele comprobarse hipercalcemia.

Motivos de consulta a Servicios de Urgencias que pueden ser causados por Hipertiroidismo no diagnosticado:

- Dolor torácico
- Descompensación de Insuficiencia Cardíaca
- Deshidratación, o desequilibrio hidroelectrolítico
- Diabetes descompensada
- Cambios del estado mental / humor
- Taquiarritmias (incluida FA)

Otras manifestaciones de Hipertiroidismo en pacientes añosos:

- Hasta en un 20% de añosos hipertiroideos, la glándula no está claramente aumentada de tamaño.
- Hay labilidad emotiva no explicada por otras causas.
- Son comunes la astenia y debilidad muscular (particularmente de músculos proximales) y/o atrofia muscular, sin causa evidente.
- Se deteriora la calidad del sueño.
- Es frecuente la pérdida de peso, a veces acompañada de anorexia (que sugieren neoplasias, principalmente del tracto gastrointestinal); puede haber vómitos persistentes.
- Puede hallarse hipercalcemia, osteoporosis de rápido progreso.
- Los signos oculares de la

Riesgos del Hipertiroidismo en personas añosas

- Fibrilación auricular
- Osteoporosis
- Angor – Infartos miocárdicos
- Accidentes vasculares tromboembólicos
- Progresión a hipertiroidismo manifiesto
- Muerte súbita
- Desnutrición, hipoproteinemia
- Fenómenos compresivos del opérculo torácico superior (extensión retroesternal de bocios nodulares)
- Depresión – trastornos psicointelectuales
- Crisis tirotóxica

- Enfermedad de G. Basedow son poco frecuentes ($\leq 11\%$).
- El Hipertiroidismo Apatético o Apático se presenta casi exclusivamente en ancianos; paradójicamente, se manifiesta con adinamia, cansancio, somnolencia, falta de vivacidad, desinterés, consunción muscular; se observa un paciente replegado en sí mismo, con la mirada fija.

Etiología del Hipertiroidismo en mayores de 55 años

1. Bocio Tóxico Multinodular (43%)
2. Enfermedad de Graves – Basedow (21%)
3. Dosis excesiva de H Tiroideas (16%) (hipotiroideos en tratamiento, sin ajustes de dosis adecuados); muy pocas con causas justificadas (como supresión de TSH post ablación tiroidea por Ca diferenciado).
4. Adenoma Tóxico (11%)
5. Hipertiroidismo Yodo Inducido (1,2%). Las fuentes medicamentosas más importantes son: Amiodarona (muchos añosos utilizan crónicamente esta droga, que contiene 37 mg de Ioduro cada 100 mg –los requerimientos diarios de Iodo se estiman en 100 a 150 mcg, lo que indica que cada 100 mg de Amiodarona el paciente incorpora 370 a 250 veces el requerimiento-), se calcula que 5 a 10% de estos pacientes desarrollan hipertiroidismo; también medios de contraste radiológico iodados (dosis promedio de 50 a 100 ml de material en cada estudio, conteniendo entre 320 y 370 mg/ml de Iodo, y unos 2500 a 5000 mcg de Iodo libre).
6. Tiroiditis Subaguda (1%)
7. Tirotoxicosis Facticia (0,3%)
8. Adenoma Hipofisario Secretor de TSH (0,6%)
9. Etiología desconocida (3,8%)

En la edad avanzada es más frecuente el Hipertiroidismo Subclínico que el Manifiesto. Se presenta con TSH inferior a 0,1 mUI/L que se mantiene en más de una determinación, y T_3 y T_4 normales. Tiende a progresar a hipertiroidismo manifiesto, aunque con un índice bajo (aproximadamente 1% anual).

Se acepta mayoritariamente que implica importante riesgo de fracturas óseas por osteoporosis (cuello femoral, cuerpos vertebrales). También incremento significativo de riesgo de coronariopatías y arritmias; el riesgo de fibrilación auricular es tres veces mayor cuando la TSH es menor que 0,1 mU/L. Para algunos autores, también existiría mayor posibilidad de desarrollar depresiones y Enfermedad de Alzheimer.

Por tales riesgos, se afirma la indicación de tratamiento. *En el Instituto de Patología Tiroidea consideramos debe ser tratado.*

Diagnóstico

Exige suspicacia diagnóstica por parte del médico tratante.

Determinar TSH; si está disminuida, investigar T_4 (si no confirma hipertiroidismo, evaluar T_3). Son de gran ayuda la Captación tiroidea de I^{131} y el Centelleograma tiroideo (éste último, en particular, ante bocios nodulares). La Radiografía directa de tórax muestra extensiones retroesternales; TAC y RMN brindan muchos más detalles al respecto.

Ante un anciano con TSH subnormal (entre 0,4 y 0,1 mUI/L), pero asintomático, repetir la prueba en condiciones basales luego de 6 semanas, y descartar causas de error (ej: ingesta de compuestos iodados, otros medicamentos que reducen la producción de TSH). Si se confirma que es un auténtico hipertiroidismo subclínico, iniciar tratamiento.

Tratamiento

Se cuenta con los tres recursos conocidos: drogas antitiroideas, Iodo radiactivo y cirugía.

Dado que habitualmente se trata de un paciente lábil y con comorbilidades, se aconseja iniciar la terapéutica con drogas antitiroideas, y, una vez logrado el eutiroidismo, evaluar si es necesaria la ablación –considerando minuciosamente los riesgos previsibles y beneficios esperados, las condiciones clínicas del paciente y las comorbilidades presentes, la expectativa de vida, y (si cabe) la preferencia del paciente- y establecer el recurso más adecuado para realizarla-.

En la decisión de tratamiento debe tenerse en cuenta que las disfunciones provocadas por exceso de yodo post utilización de medios de contraste radiográfico se resuelven, en individuos con función tiroidea normal, en unas seis semanas; si existe enfermedad tiroidea el plazo varía. Cuando se asocia a toma prolongada por Amiodarona, la eliminación del exceso demora meses.

- **Drogas antitiroideas:** Metimazol (no se dispone de Propiltiouracilo en Argentina). Las dosis son las habituales (20 – 30 mg/día, pueden indicarse en dos o sólo una toma diaria, con el objetivo de mejor cumplimiento). Los nódulos tóxicos suelen requerir mayores dosis y rara vez remiten de modo significativo ni duradero; las curaciones son excepcionales.

Se aprecia mejoría en unos 15 días; el eutiroidismo suele alcanzarse alrededor de los 3 meses de tratamiento. Los efectos colaterales son los ya conocidos. Cuando se suspende el tratamiento (aunque se lo haya mantenido por tiempo prolongado), las recidivas son más frecuentes que en individuos jóvenes. Tener en cuenta la posibilidad (o conveniencia) de mantener el tratamiento medicamentoso por períodos más prolongados que los habituales, si los resultados son satisfactorios.

En hipertiroidismo por exceso de yodo, suspender la administración (aconsejado interrumpir - reemplazar la Amiodarona); pueden usarse drogas antitiroideas.

- **Tratamientos coadyuvantes:** asociar bloqueadores adrenérgicos beta, glucocorticoides, si se consideran indicados. Si existe Fibrilación Auricular es necesaria la anticoagulación hasta la estabilización de ambos trastornos, y entonces proceder a la versión (bioquímica o eléctrica) si es necesaria.

- **Ablación:** el objetivo es la remisión del hipertiroidismo; la insuficiencia secular no se considera complicación ni exceso terapéutico. Esto debe ser advertido al paciente, pesquisado y tratado oportuna y adecuadamente.
 - **Radioiodo (I^{131}):** para su indicación se siguen los mismos criterios que con adultos jóvenes. Los nódulos funcionantes constituyen una importante indicación; exige descartar la posibilidad de neoplasia maligna (clínica, ecografía, citología). Requieren dosis más altas que la Enf de G Basedow. Hay mejoría en 30 a 60 días, con dosis adecuadas. En nódulos tóxicos no siempre se presenta hipotiroidismo postterapéutico (por la escasa captación por el parénquima extranodular).
 - **Cirugía:** indicada ante sospecha de malignidad, nódulos o bocios que crecen o han alcanzado gran tamaño, y cuando presentan fenómenos compresivos. Debe ser realizada por un equipo quirúrgico entrenado, disponiendo de infraestructura adecuada para enfrentar eventuales complicaciones y en acuerdo con los demás médicos tratantes del paciente. Los objetivos y magnitud de la cirugía se deben adecuar a las condiciones propias de la edad y factores asociados del paciente.
 - Termoablaciones, utilizando láser, radiofrecuencia, ultrasonido focalizado de alta intensidad.
 - Ablación por inyección intranodular de etanol.

TORMENTA TIROIDEA

A lo dicho en el apartado específico, debemos agregar que, dadas las condiciones clínicas del paciente añoso, y lo oligosintomático del cuadro en estos individuos, se debe estar atento en la sospecha y pesquisa.

Debe tenerse en cuenta que se ha relacionado la súbita sobredosis de Iodo con el desencadenamiento de crisis hipertiroideas; esto subraya la conveniencia de evaluar el estado hormonal tiroideo de pacientes que recibirán medios de contraste radiográfico iodados, y, posteriormente, estar atentos a signosintomatología compatible.

Los criterios diagnósticos y de tratamiento son los propios del cuadro. (Ver capítulo correspondiente).

HIPOTIROIDISMO

También es más común en personas mayores (en especial mujeres), debido -en parte- al aumento en la incidencia y prevalencia de la tiroiditis autoinmune con la edad. En mayores de 60 años, la prevalencia de hipotiroidismo clínico oscila entre 2 y 7,4%, dependiendo de la población estudiada, del aporte de yodo por la dieta, y del criterio utilizado en el diagnóstico. En el caso del hipotiroidismo subclínico, la prevalencia es unas tres veces mayor.

Estudios recientes informan que 7 a 14% de mayores de 65 años de edad sin signos de enfermedad tiroidea ni autoinmunidad presentan concentraciones de TSH sérica superiores al límite habituales para población más joven (hasta 7 – 8 mUI/L) o, aunque dentro de los parámetros estándar, mayores que las que informaban a menor edad. Se interpreta que, por diversos factores relacionados con el envejecimiento (ya mencionados anteriormente), reflejan adaptaciones metabólicas y funcionales, más que insuficiencia hormonal.

Etiología

A) **Hipotiroidismo definitivo** (las causas son similares a las de la población general):

- 1) Tiroiditis Crónica Autoinmune (T de Hashimoto): es la causa más común de hipotiroidismo en el anciano (>50% de los casos).
- 2) Postablatoivo: por cirugía o tratamientos con radioyodo.
- 3) Insuficiente tratamiento con L-tiroxina.
- 4) Radioterapia externa de cabeza y cuello (hasta un 28% de pacientes que han recibido este tratamiento para neoplasias malignas, desarrollan hipotiroidismo primario en alrededor de 15 meses de completadas las

radiaciones).

5) Radioterapia externa de tórax y mediastino superior (la región tiroidea se ve involucrada).

6) Defectos de la hormonogénesis.

7) Hipotiroidismos secundarios (hipofisarios) y terciarios (hipotalámicos): < 2% de los casos en mayores de 55 años edad.

B) **Hipotiroidismo Transitorio:** entre individuos mayores, los hipotiroidismos (en particular las formas subclínicas) pueden ser transitorios. En un estudio prospectivo se observó que un tercio de los pacientes con diagnóstico de hipotiroidismo subclínico normalizó espontáneamente sus valores de TSH en los siguientes 6 meses.

Otras circunstancias pueden provocar trastornos que redundan en hipotiroidismo (subclínico o manifiesto), el que revierte al interrumpir la noxa causal:

1) Fármacos con acción antitiroidea (ej: Metimazol, Carbimazol, Propiltiouracilo).

2) Fármacos ricos en Yodo (ej: amiodarona, contrastes radiográficos iodados, expectorantes, antisépticos, etc)

3) Fármacos que interfieren la actividad del eje Hipotálamo-Hipófiso-Tiroideo, el transporte plasmático de las H. Tiroideas o su metabolismo extratiroideo (ej: litio, estrógenos, clomifeno, glucocorticoides, difenilhidantoína, salicilatos, furosemida, espironolactona, sulfonilureas, heparina, fenilbutazona, propranolol, clomipramina, fenobarbital, clorpromazina, biperideno, haloperidol, inhibidores de la tirosin-kinasa, moduladores inmunológicos, entre otras).

4) Enfermedades no tiroideas (síndrome del enfermo no tiroideo): pacientes con enfermedad severa o prolongada cuyas determinaciones de hormonas tiroideas sugieren disfunción, por lo general en la etapa de

recuperación de la enfermedad primaria. Este cuadro no es un verdadero hipotiroidismo; los valores suelen normalizarse luego de una o dos semanas. La conducta es controvertida; se aconseja diferir la pesquisa, si no hay firme sospecha de la participación de la disfunción tiroidea en la patogenia del cuadro actual.

5) Contaminantes ambientales, alimentos (ej: bi y polifenoles clorados, derivados de la soja, café, etc).

Clínica

• Hipotiroidismo manifiesto (clínico, franco)

Síntomas: por lo común, el síndrome es oligosintomático y la signosintomatología es más sutil; por otra parte, muchas manifestaciones se presentan también en personas añosas pero eutiroideas y se las atribuye a otras enfermedades crónicas frecuentes en añosos (insuficiencia cardíaca, anemia, demencias, fallo renal crónico, etc) o a los tratamientos correspondientes. En un estudio poblacional, el 15% de mayores de 60 años, eutiroideos, presentó cuatro o más síntomas comunes en el hipotiroidismo; entre ellos:

- fatiga
- debilidad muscular
- anorexia
- deterioro cognitivo
- disnea
- constipación
- piel seca
- pérdida de la agudeza auditiva
- ronquera
- sibilancias

Se puede establecer que son frecuentes:

- Cuadros oligosintomáticos o asintomáticos; un 25% de hipotiroideos no manifiestan síntomas clásicos.

- Cuadros atípicos; déficit de memoria o atención, presunción de depresión o demencia, pérdida de peso, hipoacusia progresiva, ataxia, artralgias, dolores torácicos, disnea, etc.

Signos:

- bradicardia
- hipertensión diastólica
- palidez
- xerodermia
- disartria
- relajación lenta de los reflejos tendinosos

Formas clínicas

- Hipotiroidismo manifiesto
signosintomatología compatible
TSH elevada
T₄ disminuida
T₃ normal baja o disminuida
- Hipotiroidismo subclínico
sin manifestaciones típicas
TSH levemente elevada
T₄ normal
T₃ normal
- Coma hipotiroideo (mixedematoso)

En individuos añosos es más frecuente el hipotiroidismo sin bocio que en pacientes jóvenes.

La tiroiditis crónica autoinmune evoluciona con más frecuencia hacia el hipotiroidismo y la atrofia glandular.

Se aconseja investigar disfunción tiroidea (particularmente insuficiencia) ante presunción de estados depresivos y demencias en personas añosas, pues hasta en 30% de estos casos se comprueba hipotiroidismo, y mejoría (rara vez resolución ad-integrum) con el tratamiento adecuado.

- **Hipotiroidismo subclínico (leve)**

Muy frecuente en ancianos (aproximadamente 15% en varones, y 20% en mujeres). Si bien en adultos jóvenes se asocia a mayor riesgo cardiovascular,

y se recomienda tratarlo, en individuos mayores de 65 años es bien tolerado, y tendría efectos beneficiosos, mejorando la sobrevida, posiblemente por los resultados protectores de la menor tasa metabólica.

Por estos motivos se considera que adultos mayores con TSH entre 4,5 y 10 mUI/L y sin francas manifestaciones hipotiroideas, pueden permanecer sin tratamiento, bajo control periódico (a más edad, tolerar valores más cercanos a 10 mUI/L). Por el contrario, si se opta por tratar, las sucesivas evaluaciones permitirán prolongar la administración o interrumpirla si no se obtienen resultados satisfactorios. En estos casos conviene que las decisiones sean compartidas con el paciente o familiares, exponiendo los beneficios esperados, los eventuales riesgos, y la necesidad del cumplimiento de los controles clínicos y de laboratorio programados.

A menor edad (>60 pero < 80 años) se ha comprobado mejoría del lipidograma y del índice de masa corporal luego del tratamiento. No hay consenso en cuanto a la relación entre hipotiroidismo subclínico y depresión, aunque algunos informes registran mejorías de la memoria, humor, vitalidad, al tratar el primero.

• COMA HIPOTIROIDEO

Es una emergencia endocrinológica de baja frecuencia pero elevada mortalidad, que se presenta casi exclusivamente en ancianos. (Ver capítulo correspondiente).

Diagnóstico del Hipotiroidismo

Entonces, la mayor concentración de TSH en adultos mayores, por sí sola, no debe tomarse como indicador de hipotiroidismo, se produciría un sobrediagnóstico, iniciando tratamientos innecesarios, con el consiguiente riesgo de tirotoxicosis.

Si bien el consenso mantiene el límite máximo normal de TSH en 4,5

mUI/L, se propone que en mayores de 65 años se consideren normales hasta 6 – 7 mUI/L). Son complemento indispensable las valoraciones de T₄ Libre, T₃ y anticuerpos antitiroideos (en particular Ac antiperoxidasa). Desde luego, la valoración clínica influye grandemente en la conclusión diagnóstica. La ecografía mostrará la morfología de la glándula y evidenciará eventuales nódulos. Imágenes Rx, TAC o RMN no son indispensables inicialmente; se tornan útiles ante la posibilidad de extensión del bocio y/o nódulos hacia el mediastino. Los estudios radioisotópicos rara vez son utilizados.

Dada la frecuencia de hipotiroidismos transitorios, por distintas causas, ante la sospecha de disfunción que no requiere tratamiento inmediato se aconseja investigar y resolver tales posibles causas de disfunciones tiroideas, repitiendo los estudios bioquímicos 4 a 6 semanas después, sin iniciar tratamiento hormonal tiroideo aún.

No se ha acumulado evidencia que permita recomendar la evaluación sistemática de hipotiroidismo en personas añosas asintomáticas, pero no se duda en encararla ante situaciones de riesgo, como:

- mujeres de 60 años de edad o mayores, con sospecha
- antecedentes de patología tiroidea previa, y/o de tratamiento quirúrgico o con Radioiodo
- antecedentes de radioterapia externa de cabeza y cuello o mediastino superior
- detección de inmunidad antitiroidea (u otros trastornos autoinmunes)
- sospecha de depresión endógena, demencia, deterioro cognitivo en progreso
- familiares directos con patologías tiroideas

Tratamiento del Hipotiroidismo

Se basa en los mismos principios que se aplican en individuos más jóvenes, respetando particularidades que se mencionan a continuación:

a) *Hipotiroidismo manifiesto*

- El objetivo del tratamiento es la mejoría clínica y la profilaxis del hipotiroidismo severo, manteniendo un nivel fisiológico de TSH; en mayores de 85 años es prudente mantener entre 4,0 y 6,0 mUI/L.
- Se prefiere L-tiroxina. En edad avanzada, su vida media se extiende hasta ± 9 días, y la estabilización de los valores circulantes es tardía, a las 6 a 8 semanas de dosis estable. Excepcionalmente se utiliza triiodotironina.
- Dado que en mayores de 65 años los requerimientos de hormonas tiroideas son menores que los de individuos más jóvenes, el reemplazo total se alcanza con dosis menores que las habituales (T_4 : $\pm 1,0$ mcg/ Kg/ día); en mayores de 85 se estiman cantidades aún menores.
- En mayores de 60 años se recomienda que las dosis de inicio sean menores que las utilizadas a menor edad, con incrementos reducidos y a mayores intervalos (*"start low, go slow"*): una vez calculada la dosis total de L-tiroxina, se aconseja comenzar con la cuarta parte o menos (12,5 a 25 mcg/d) en una sola toma diaria, en ayunas. Cada 2, 4 ó 6 semanas (según las características del paciente), y habiendo evaluado la tolerancia cardiovascular con la dosis actual, se puede incrementar (12,5 a 25 mcg/d cada vez), repitiendo la evaluación clínica, en igual plazo. Una vez alcanzada la dosis que se estima adecuada, nueva evaluación clínica, y determinación de TSH a las 6 a 8 semanas de dosis estable.

Estas precauciones deben extremarse en pacientes con antecedentes de coronariopatía o insuficiencia cardíaca; se recomienda tratar estas patologías previamente a la administración de tiroxina, a la vez que mantener un cercano control, aconsejándose también evaluar con pruebas de tolerancia al esfuerzo.

b) *Hipotiroidismo subclínico*

-Considerando que hay situaciones en que el mismo se resuelve espontáneamente, y que muchas veces no requiere tratamiento, conviene diferir la indicación, y repetir las pruebas de laboratorio en 3 ó 4 a 6 meses; en el intervalo, investigar trastornos o medicamentos que puedan alterar las determinaciones de laboratorio, y evaluar si pueden ser corregidas. Si persiste el cuadro, o se acentúa, iniciar tratamiento, y si en posteriores controles los resultados son satisfactorios, se proseguirá; en caso contrario es posible suspender la administración.

c) *Coma hipotiroideo*

-La gravedad del cuadro, con elevada mortalidad (en estrecha relación con la demora en el comienzo del tratamiento), indica la internación y evaluación urgentes ante la sospecha (ver el esquema terapéutico en el capítulo correspondiente).

NÓDULO y CÁNCER TIROIDEO

La enfermedad nodular tiroidea es frecuente en población añosa (hasta en 80% de mayores de 65 años); la prevalencia aumenta con la edad, y también el número y volumen de los nódulos. Se estima que 1 a 6% son detectados por palpación, y hasta en 68% por ecografía. Son más frecuentes en el sexo femenino (1,6 veces).

A esta edad es más frecuente el bocio multinodular (muchos autores lo consideran el resultado natural del envejecimiento de la glándula).

La Asociación Americana de Tiroides y la Asociación Americana de Endocrinólogos Clínicos aconsejan no prescribir L-tiroxina en dosis supresiva de TSH, por cuanto no hay evidencia de reducción del/los nódulos ni de mejor pronóstico a largo plazo, mientras que es conocida su clara asociación con tirotoxicosis inducida (y las complicaciones previsibles).

La presencia de nódulo/s tiroideo/s en ancianos sólo reviste relevancia clínica cuando:

- crece/n rápidamente o muestra/n gran consistencia (sospecha de malignidad)
- provocan compresión
- son funcionalmente tóxicos

Los nódulos solitarios son sospechosos de neoplasia maligna (más aún los de reciente detección), y su estudio debe incluir la citología por punción. No obstante, la prevalencia de cáncer es menor que en la población más joven, aunque de mayor agresividad. Los nódulos malignos alcanzan mayor volumen, y es frecuente la extensión extratiroidea y ganglionar regional. El pronóstico es más ominoso; son más frecuentes las recidivas locales, las metástasis a distancia y la muerte por la enfermedad.

Los Cánceres Diferenciados no difieren en sus características con respecto a la presentación a menor edad. Los microcarcinomas (< 10 mm diámetro); en particular los de estirpe Papilar; se consideran de bajo riesgo, y suele diferirse la cirugía (supeditada a la evolución), ya que, con mucha frecuencia tienen un comportamiento poco agresivo.

El Carcinoma Anaplásico –ver capítulo correspondiente- es casi exclusivo de mayores de 65 años; representa el 1% de todos los cánceres de tiroides, y tiene mal pronóstico (sobrevidas de 5 a 6 meses post diagnóstico; no más del 20% a 12 meses). Habitualmente se detecta en estadios avanzados, con metástasis óseas, pulmonares, mediastinales, peritoneales. En los últimos años se han desarrollado tratamientos que ofrecen una mejor y más prolongada sobrevivencia.

El Carcinoma Medular tiene peor pronóstico que a menor edad.

Diagnóstico

Los recursos y algoritmos diagnósticos son los mismos que se aplican a la población general.

Tratamiento

Las opciones son las ya conocidas; la cirugía tiene limitaciones (riesgo operatorio incrementado), más relacionadas con las comorbilidades y sus eventuales complicaciones que con el acto quirúrgico mismo.

En la actualidad se utiliza I¹³¹ –con resultados satisfactorios- como recurso paliativo en grandes bocios compresivos y/o tóxicos, en los que la cirugía implica elevado riesgo. El objetivo no es la curación de hipertiroidismo ni la eliminación de los nódulos, sino atenuar los síntomas hipertiroideos y reducir el volumen nodular.

El crecimiento progresivo y los fenómenos compresivos justifican considerar las ventajas y desventajas de la opción quirúrgica frente al radioiodo y otras alternativas de reducción de masa tumoral (ver capítulo Nódulo Tiroideo).

A esta edad, la tiroidectomía es habitualmente bien tolerada, pero otras patologías concomitantes pueden acarrear complicaciones, por lo que la atención pre y postoperatoria debe ser meticulosa. El pronóstico de los cánceres tiroideos a esta edad es –como se ha dicho- más grave que en jóvenes. La resección, aunque no mejorase el pronóstico, brinda y extiende una supervivencia de mejor calidad.

La intervención requiere un equipo entrenado y ambiente con infraestructura adecuada. En la atención del paciente deben participar los médicos tratantes de sus comorbilidades. La magnitud de las resecciones se determina considerando el diagnóstico, el estado general de salud y otras patologías, los resultados esperados y la expectativa de vida del paciente.

La certeza o firme sospecha de malignidad plantea como primera opción a la cirugía. Dadas las circunstancias de esta población, la cirugía es menos amplia; en muchos casos se consideran suficientes tiroidectomías subtotales.

El tratamiento del Ca Anaplásico atina principalmente a medidas paliativas. Se ensayan recursos que incrementen la avidez por lodo; también inhibidores de RET, BRAF, MEK, NTRK, ALK, e inmunoterapia. La cirugía tiene como objetivo principal la descompresión de estructuras aerodigestivas, allanar el acceso a la tráquea (eventual traqueostomía) y, si es factible, reducir la masa tumoral.

LECTURAS SUGERIDAS

- Arinzon A, Zuta A, Peisakh A, Feldman J, Berner Y. 2007. Evaluation response and effectiveness of thyroid hormone replacement treatment on lipid profile and function in elderly patients with subclinical hypothyroidism. *Arch Gerontol Ger* 44 (1): 13-19.
- Barbesino G. 2016. Thyroid Function Changes in the Elderly and Their Relationship to Cardiovascular Health: A Mini-Review. *Gerontology*; 65:1–8. DOI: 10.1159/000490911
- Bembien DA. Hypothyroidism. *Thyroid International* 2007.
- Blum MR, Wijsman LW, Virgini VS, Bauer BC et al. 2015. Subclinical Thyroid Dysfunction and Depressive Symptoms among the Elderly: A Prospective Cohort Study. *Neuroendocrinology*; 103(3-4):291-9. doi: 10.1159/000437387. Epub 2015 Jul 14.
- Bomher TH, Bachtyari Z, Sommer C, Hammerstad SS. 2020. Auto regulatory capacity of the thyroid gland after numerous iodinated contrast media investigations. *Scandinavian Journal of Clinical and Laboratory Investigation*, 80:3, 191-195. DOI: 10.1080/00365513.2019.1709658
- Calsolaro V, Niccolai F, Pasqualetti G, Calabrese AM et al. 2019. Overt and Subclinical Hypothyroidism in the Elderly: When to Treat? *Front Endocrinol*, 22

March 2019 | <https://doi.org/10.3389/fendo.2019.00177>

- Chaker L, Cappola AR, Mooijaart SP, Peeters RP. 2018. Clinical aspects of thyroid function during ageing. *Lancet Diabetes Endocrinol*. Published online July 13, 2018. [http://dx.doi.org/10.1016/S2213-8587\(18\)30028-7](http://dx.doi.org/10.1016/S2213-8587(18)30028-7)
- Diab N, Daya NR, Juraschek SP, Martin SS et al. 2019. Prevalence and Risk Factors of Thyroid Dysfunction in Older Adults in the Community. *Sci Rep* 9, 13156 (2019). <https://doi.org/10.1038/s41598-019-49540-z>
- Duarte GC, Araujo, Lara MQ, Magalhães Filho F, et al. 2017. Ultrasonographic assessment of thyroid volume in oldest-old individuals. *Archives of Endocrinology and Metabolism*, 61(3), 269-275.
- Epub November 24, 2016. <https://dx.doi.org/10.1590/2359-3997000000223>
- Duntas LH, Yen PM. 2019. Diagnosis and treatment of hypothyroidism in the elderly. *Endocrine* (2019) 66:63–69 <https://doi.org/10.1007/s12020-019-02067-9>
- Espinós D, Díaz-Rubio M. Hipertiroidismo. En *Clínicas Médicas de España*. Ed Médica Panamericana, Madrid, 1997.
- Fadeyev V. 2007. Clinical Aspects of Thyroid Disorders in Elderly. *Thyroid International* (<http://hotthyroidology.com>).
- Feldt-Rasmussen U. 2007. Treatment of hypothyroidism in elderly patients and in patients with cardiac disease. *Thyroid* 2007; 17(7):619-624.
- Foppiani L, Cascio C, Lo Pinto G. 2016. Iodine-induced hyperthyroidism as combination of different etiologies: an overlooked entity in the elderly. *Aging Clin Exp Res*; 28:1023–1027 DOI 10.1007/s40520-015-0483-4
- Garber JR, Cobin RH, Gharib H, Hennessey JV et al. 2012. Clinical Practice Guidelines for Hypothyroidism in Adults: Cosponsored by the American Association of Clinical Endocrinologists and the American Thyroid Association. *Thyroid* 22 (12): 1200-1235. DOI: 10.1089/thy.2012.0205
- Gussekloo J, van Exel E, de Craen AJ, Meinders AE, Frolich M, Westendorp RG. 2004. Thyroid Status, Disability and Cognitive Function, and Survival in Old Age. *JAMA* 292: 2591-2599.
- Inversini D, Morlacchi A, Melitta G, Del Ferraro S, et al. 2017. Thyroidectomy in elderly patients aged ≥ 70 years. *Gland Surg*;6(5):587-590. doi: 10.21037/g.2017.10.01
- Jitendra Singh, Pankaj Hans. 2020. Study of thyroid dysfunction in elderly patients more than 65 years of age group. *Paripex-Indian Journal of Research*; 9 (2): 16-18. Disponible en: <https://search.crossref.org/?q=10.36106/paripex/1800704>
- Kapadia NA, Mehta N. 2017. Comparison of thyroid profile in premenopausal and postmenopausal women. *Int J Basic Appl Physiol*; 6(1): 150-154. Disponible en: <http://www.ijbap.com/upload/ijbap-2017/24-ijbap-2017.pdf>
- Kim MI, Ladenson PW. <hypothyroidism in the Elderly. 2004 (<http://endotext.org/>

- aging).
- Kim MI. Hypothyroidism in older adults. En *Thyroid Diseases Manager*. Last Updated: March 15, 2017. Disponible en: <https://www.thyroidmanager.org/chapter/hypothyroidism-in-older-adults/>
 - Korneman SG, Surks MI. Enfermedades Tiroideas, en *Atlas de Endocrinología*, Vol 1, 2000.
 - Latrofa y Pinchera. 2005. Aging and the Thyroid. Journal owned by The European Thyroid Association. (<hotthyroidology.com>).
 - Lechner MG, Hershman JM. Thyroid Nodules and Cancer in Older Adults. En: *Thyroid Diseases Manager*. Last Updated: December 3, 2018. Disponible en: <https://www.thyroidmanager.org/chapter/thyroid-nodules-and-cancer-in-older-adults/> Updated December 2, 2018.
 - Leng O, Razvi S. 2019. Hypothyroidism in the older population. *Thyroid Research*; 12:2 Published online 08 feb 2019. <https://doi.org/10.1186/s13044-019-0063-3>
 - Małgorzata Gietka-Czernel. 2017. The thyroid gland in postmenopausal women: physiology and diseases. *Menopause Rev* 2017; 16(2): 33-37. DOI: <https://doi.org/10.5114/pm.2017.68588>
 - Mammen JS. 2019. Interpreting elevated TSH in older adults. *Current Opinion in Endocrine and Metabolic Research* 5:68–73. <https://doi.org/10.1016/j.coemr.2019.04.001>
 - Monge Montero MI. 2009. Patología tiroidea en el adulto mayor (Revisión Bibliográfica). *Rev Méd Costa Rica y Centroamérica* 46 (589): 245 – 250. (<http://www.binasss.sa.cr/revistas/rmcc/589/art1.pdf>).
 - Mooradian AD. 2016. AgeRelated Resistance to Thyroid Hormone Action. *Drugs & Aging*. Published Online 12 Sept 2019. <https://doi.org/10.1007/s40266-019-00711-7>
 - Sakata N, Okumura Y. 2018. Thyroid function tests before prescribing anti-dementia drugs: a retrospective observational study. *Clinical Interventions in Aging* 2018:13 1219–1223. DOI <https://doi.org/10.2147/CIA.S168182>
 - Samuels MH. Hyperthyroidism in Aging. En: *Thyroid Disease Manager*. Last Updated: March 21, 2018. Disponible en: <https://www.thyroidmanager.org/chapter/hyperthyroidism-in-aging/>
 - Sarner D. Effects of the Environment, Chemicals and Drugs on Thyroid Function. En: *Thyroid Diseases Manager*. Last Updated: September 27, 2016. Disponible en: <https://www.thyroidmanager.org/chapter/effects-of-the-environment-chemicals-and-drugs-on-thyroid-function/>
 - Suma YK. 2020. Geriatrics & Gerontology Initiative: International Workshop on Care of the Elderly: Thyroid Disorders In The Elderly. *BMH Med. J.* 2020. 7(Suppl): Early Online. Disponible en: https://babymhospital.org/BMH_MJ/index.php/

BMHMJ/article/view/263/559

- Sundeep Nutakki, Rama Mohana Rao, G. Swarnalatha Devi. 2020. Study on Subclinical Hypothyroidism- Prevalence and Associated Factors in Elderly Patients. International Journal of Scientific Research 9(1): 21-23. DOI: 10.36106/ijsr
- Parlak O, Dellal FD, Ulusoy U, Kılinc I. 2018. Thyroid cancer surgery in the elderly: a comparative study of 1176 patients. Int Surg J. 2018 Jun; 5(6):2000-2004. DOI: <http://dx.doi.org/10.18203/2349-2902.isj20182210>
- Rehman SV, Cope DW, Senseney AD, Brzezinski W 2005. Thyroid Disorders in Elderly Patients (en <<http://WWW.medscape.com/viewarticle/504978>>).
- Rosario PW. 2010. Natural history of subclinical hyperthyroidism in elderly patients with TSH between 0·1 and 0·4 mIU/l: a prospective study. Clin Endocrinol 72 (5): 685 – 688.
- van den Beld AW, Kaufman JM, Zillikens MC, Lamberts SWJ, et al. The physiology of endocrine systems with ageing. Lancet Diabetes Endocrinol. Published Online July 13, 2018 [http://dx.doi.org/10.1016/S2213-8587\(18\)30026-3](http://dx.doi.org/10.1016/S2213-8587(18)30026-3)
- Whitman ED, Norton JA. 1994. Endocrine surgical diseases of elderly patients. Surg Clin North Am 74 (1): 127 – 144.

Capítulo 21: BOCIO ENDÉMICO y CRETINISMO

HA Perinetti (†)

CG Borremans

BOCIO ENDÉMICO

Se entiende por **bocio** a todo agrandamiento de la glándula tiroides que no presente las características clínicas de los procesos inflamatorios o tumorales. Se considera **bocio endémico** al que afecta con carácter permanente a más del 5% de la población de una región geográfica determinada (OMS); hasta 1995 el porcentaje era del 10% o mayor. El **bocio epidémico** afecta por un tiempo limitado a un número importante de pobladores de una región determinada. **Bocio esporádico** es el que afecta a uno o varios individuos en cualquier tiempo y lugar.

Etiología

La deficiencia de yodo es la causa principal -y a veces exclusiva-, de la endemia bociosa, siendo el bocio una adaptación del organismo a la carencia del elemento. El yodo tiene su reservorio en el suelo, es arrastrado por los ríos hacia el mar, y regresa al suelo con los vientos y las lluvias; ingresa a nuestro organismo con los alimentos.

Se estima que –en el mundo- aproximadamente 2 billones de personas reciben un insuficiente aporte del nutriente, incluyendo un tercio de los niños en edad escolar (particularmente en Sud Asia y África sub Sahariana, pero también en países desarrollados, hasta un 50% de la población está sometida al déficit -entre ellos, países europeos, Estados Unidos de América, Australia-). Se conoce que la carencia durante el embarazo y la infancia repercute en el

curso de la gestación y el desarrollo neuropsico intelectual del niño y adulto, y que la carencia más tardía trastorna el desarrollo y maduración física e intelectual.

**Requerimientos mínimos estimados de Iodo
Organización Mundial de la Salud (WHO)**

edad (años)	µg/día
0 – 5	90
5 – 12	120
> 12	150
embarazo	250
lactancia	250

En Argentina, en el año 2008, se estimaba una población de 39.883.000 habitantes, con 3.988.000 expuestos a déficit (los demás, con cobertura); 689.000 nacidos vivos, de los que 620.000 se hallaban protegidos de la carencia de yodo, y 69.000 en condiciones de déficit [Global IDD Scorecard 2010. IDD Newsletter –ICCIDD; 35 (1): 14-16. ([http:// www.iccidd.org](http://www.iccidd.org))].

Internacionalmente, los datos recogidos hasta 2019 abarcaban aproximadamente el 98% de la población mundial, e indicaban que menos del 8,5% de la población vivía en países considerados sujetos a iododeficiencia. Las campañas por la profilaxis de la carencia de iodo, encaradas globalmente, han conducido a la reducción de la endemia en las diferentes regiones naturalmente carentes de iodo.

Los hechos que dan fundamento a señalar a la carencia de yodo como responsable del bocio endémico son:

- en la mayoría de las regiones de bocio endémico se ha demostrado un

aporte diario menor a 100 μg

- a menor ingesta de yodo, mayor prevalencia de bocio
- en la mayoría de las regiones involucradas, la corrección de la carencia conlleva la desaparición de la endemia.

No obstante, existen regiones endémicas sin déficit de yodo, y otras con gran deficiencia, y sin endemia; esto indica que si bien la carencia del elemento es la causa principal, en algunas regiones tendría sólo un papel permisivo, existiendo otros factores etiológicos en juego; los reconocidos hasta ahora son:

- **Endógenos:** errores congénitos en la biosíntesis de las hormonas tiroideas; su papel es importante en el bocio esporádico.
- **Exógenos:** actúan interfiriendo la biosíntesis hormonal tiroidea; estas sustancias son llamadas antitiroideos o bociógenos naturales, y se los encuentra en:

alimentos: tiocianatos, isotiocianatos y tioglucósidos (éste último llamado “goitrina”) presentes en vegetales del género *Brassica* (repollo, nabo, coliflor, kale), casava -o mandioca o yuca-, y en menor grado, espinacas, zanahorias, rábanos, cacahuetes, piñones, soja. Estas sustancias también pueden hallarse en los pastos, y pasar a la leche de vaca, siendo la causa del bocio epidémico observado en Tasmania y Finlandia.

agua de bebida: se ha observado acción antitiroidea en aguas contaminadas con *E. coli* y compuestos orgánicos que contienen sulfuro; también con carbonatos y sulfatos de calcio y magnesio, flúor, piratas de hierro y cobre.

déficit nutricional y de condiciones de vida: no serían factores de importancia por sí mismos para determinar endemias.

disruptores endócrinos (compuestos químicos exógenos que una vez ingresados al organismo interfieren con los procesos metabólicos

conducentes a la producción, secreción, acceso a receptores celulares y eliminación de hormonas): incluyen nitritos, nitratos, percloratos, tiocianatos, bisfenoles, polifenoles, arsénico y compuestos orgánicos persistentes, y se hallan presentes en plásticos, detergentes, surfactantes, pinturas, pesticidas, cosméticos y productos químicos industriales, cubiertas antiadherentes en utensilios de cocina, impermeabilizantes de vestimentas, envases de alimentos, entre otros.

Cabe una consideración respecto a los alimentos en base a soja: los reemplazos de la leche materna por estos derivados deben ser complementados con Yodo (los flavonoides del cereal pueden trastornar la actividad de la Tiroperoxidasa del niño y producir hipotiroidismo y bocio); no sucede lo mismo en adultos sanos (trastorno no significativo). Debe verificarse que la fórmula de reemplazo utilizada contenga el suplemento.

Otros alimentos con capacidad bociógena se tornan significativos cuando son parte importante y cotidiana de la alimentación de la población afectada; la ingesta equilibrada con otros no representa riesgos de disfunción tiroidea.

Si estas causas afectan a grandes grupos de población en forma permanente, llevarán al bocio endémico; si lo hacen transitoriamente (especialmente los bociógenos), provocarán bocio epidémico. En cambio, si sólo afectan a algunos individuos (especialmente las causas endógenas), el bocio será de tipo esporádico. En todos ellos la patogenia, anatomía patológica y el cuadro clínico individual son semejantes.

Patogenia

Las causas antes enumeradas, al interferir en la formación de la cantidad de hormona tiroidea necesaria para satisfacer las demandas del individuo, ponen en marcha los siguientes mecanismos de adaptación:

1. Aumento de TSH.
2. Aumento de la captación de yodo.
3. Hiperplasia e hipertrofia de la glándula tiroidea.
4. Aumento de la velocidad de intercambio intratiroideo de yodo.
5. Aumento del compartimiento de intercambio rápido.
6. Síntesis preferencial de T_3 .

La efectividad de estos mecanismos compensatorios se altera por cambios que ocurren simultáneamente:

1. Dificultad en la síntesis de tironinas, por la presencia de tiroglobulina pobremente yodada.
2. Secuestación parcial de los depósitos de yodo en la forma de precursores hormonales no efectivos
3. Aumento de la TBG.
4. La estimulación crónica por TSH lleva a mayor aumento del tamaño glandular, y consecuentemente a menor yodación de la tiroglobulina; esto conduce a un círculo vicioso que determina la perpetuación del desarrollo del bocio.

Patología

En las glándulas sometidas a sobreestímulo crónico por TSH se observan las siguientes etapas:

- 1^a) Agrandamiento difuso y uniforme, determinado por folículos tapizados por epitelio cuboide alto, con coloide escaso o ausente, y vasos sanguíneos dilatados. En la autorradiografía, la captación está elevada y es uniforme. Se observa, desde el nacimiento hasta la edad preescolar. Se denomina *bocio difuso parenquimatoso*.

- 2ª) El agrandamiento continúa, pero constituido ahora por folículos de epitelio bajo, y con gran acúmulo coloide. La captación en la autorradiografía es baja y uniforme. Se presenta en edad escolar y la adolescencia. Se denomina *bocio difuso coloideo*.
- 3ª) Posteriormente, dado que las células foliculares responden en forma heterogénea a la TSH, en un bocio difuso coloide aparecen zonas de hiperplasia milimétricas, integradas por folículos pequeños de células altas, y con escaso coloide. Estos folículos son los únicos que captan yodo en la radioautografía. Se los observa entre la 2ª y 3ª décadas de la vida.
- 4ª) En etapa posterior, la glándula se torna nodular. Los nódulos están formados por proliferación de células foliculares que constituyen cordones sólidos o folículos, de tamaño variado. Los nódulos pequeños muestran captación de yodo en la radioautografía, en cambio los grandes evidencian muy poca o ninguna actividad. Parecería que una vez alcanzado un pico de actividad, se produciría una hemorragia central, seguida de cambios degenerativos. El tejido tiroideo entre los nódulos se observa comprimido por el crecimiento centrífugo de los mismos, determinando una pseudocápsula, que hace que estos nódulos sean de difícil diferenciación con los adenomas. Esta etapa se presenta en la edad adulta, y constituye el *bocio nodular parenquimatoso*.
- 5ª) Ahora los nódulos están conformados por folículos dilatados, con abundante coloide en su interior; muchos se fusionan, formando quistes coloideos, y aparecen zonas de hemorragia, fibrosis y calcificación. La captación de yodo es irregular y baja en la radioautografía. Se trata del *bocio nodular coloideo*.
- 6ª) La etapa final muestra signos de todas las anteriores, sin poder diferenciarse claramente si se trata de bocio nodular parenquimatosos o coloide. La radioautografía revela captación escasa, con nódulos aislados hiperplásicos (que mantienen los requerimientos hormonales). Se la denomina *forma mixta de bocio nodular*.

Diagnóstico y tratamiento

Del individuo: constituye un problema de medicina asistencial, y la terapia implica una evaluación diagnóstica individual que seguirá la conducta que se revisa en los capítulos de bocio difuso y nódulo tiroideo. En líneas generales, puede indicarse tratamiento medicamentoso, administrando hormona tiroidea a dosis supresivas, y luego de alcanzar la respuesta, reducirla a dosis suplementaria. Las formas difusas, especialmente en jóvenes, retrogradan, pero las nodulares muestran escasa respuesta. Globalmente, mejora el 50 a 70 % de los enfermos. El tratamiento quirúrgico se indica por sospecha de proceso maligno, compresión de estructuras vecinas, o razones estéticas. Usualmente se efectúa lobectomía subtotal bilateral, dejando remanentes de tamaño semejante al normal. El I^{131} sólo tiene indicación cuando la cirugía está contraindicada y se ha excluido la naturaleza maligna. Luego de terapéuticas ablativas debe indicarse hormona tiroidea en dosis supresivas de TSH, como profilaxis de las recurrencias (hasta un 2% anual, cuando no se efectúa).

De la endemia: éste es un problema de la medicina sanitaria, de enorme trascendencia ya que a comienzos de los '90 la OMS, UNICEF y el Consejo Internacional para el Control de los Desórdenes por Deficiencia de Yodo (ICCIDD en inglés) consideraban que 1.500 millones de habitantes en el mundo estaban en riesgo de sufrir las consecuencias de la deficiencia de yodo, y que por lo menos 655 millones estaban afectados de bocio -43 millones con algún grado de retardo mental, y 11 millones con cretinismo endémico evidente-. En 2014, ICCIDD se renombró Iodine Global Network (IGN).

En una primera etapa es necesario establecer la existencia de la endemia, para lo que se debería examinar la totalidad de la población; como esto sólo es posible en pequeñas comunidades, se recurre entonces al estudio de "grupos particulares" (escolares, reclutas) o "grupos especiales" (enfermos hospitalarios, asilados, etc), entre los que se efectúan "encuestas". Se considera que existe bocio endémico cuando las encuestas correctamente realizadas indican bocio en más del 5% de la población.

La OMS recomendaba, con fines epidemiológicos, considerar bocio al aumento de tamaño del lóbulo que supere el de la falange del pulgar del examinado y los clasificaba en:

grado 0: sin bocio

grado 1: bocio palpable

grado 2: bocio visible

grado 3: bocio deformante.

Desde 1995 se ha establecido una clasificación simplificada del bocio (ver cuadro).

Clasificación simplificada del bocio (OMS, 1995)

Grado 0: Bocio *no palpable o visible*

Grado 1: Una masa en el cuello consistente con un agrandamiento tiroideo que es *palpable pero no visible* cuando el cuello se halla en posición normal. Se mueve hacia arriba con la deglución. Puede/n aparecer formación(es) nodular(es) aún cuando el tiroides no se halle agrandado en forma visible.

Grado 2: una protuberancia que es *visible en posición normal* del cuello y es consistente con una tiroides agrandada a la palpación.

Determinada la existencia de la endemia y su gravedad (según la incidencia de bocio, en niños en edad escolar), la segunda etapa es investigar sus causas, comenzando por la carencia de yodo, que es la más importante. Para ello se investiga: 1) existencia de yodo en el medio, determinando su concentración en aguas de bebida y riego; 2) metabolismo del yodo en los individuos, determinando yoduria (que será baja), y captación de yodo (será elevada). Descartada esta causa, recién se investigará la existencia de bociógenos y factores genéticos.

Establecida la carencia de yodo (causa principal o permisiva), se debe instituir el tratamiento o profilaxis de la endemia, que consiste en la

administración de yodo. Si bien se lo puede incorporar al agua de bebida o el pan, el método más difundido es la yodación de la sal, dado el uso universal de este alimento, y su bajo costo. Se utilizan yoduros o yodatos, en proporción de 1/30.000 a 1/50.000. Con una ingesta normal de sal iodada (8 a 12 g. diarios) con proporción 1/30.000 el aporte será de aproximadamente de 300 µg. de yodo/día. La propuesta de reducción de la ingesta habitual de sal de mesa no significa –por lo general- un aporte insuficiente (dependiendo de la proporción de iodo agregada al condimento). En las poblaciones donde este método no es aplicable, se recurre a la administración oral o intramuscular de aceite yodado, con intervalos de 2 años. Otro recurso para resolver la carencia de yodo consiste en agregarlo a complejos multivitamínicos asociados con minerales; los mismos se desarrollaron a partir de la complementación con micronutrientes para la prevención de anemias en niños policarenciados. Actualmente los reciben más de cuatro millones de niños de 18 países, y se ha extendido a embarazadas y mujeres en edad fértil, con muy buenos resultados.

Establecida la profilaxis, es indispensable controlar y evaluar sus resultados; los mismos son excelentes cuando se cumple. No obstante, son numerosas las regiones que continúan afectadas por este flagelo, porque la comunidad toda, por distintas razones, dificulta el cumplimiento de la profilaxis.

Una excelente revisión del tema ha sido presentada por Michael B Zimmermann (“Iodine Deficiency”) en Endocrine Reviews 2009, 30 (4): 376 – 408 (disponible en [http:// edrv.endojournals.org](http://edrv.endojournals.org)).

EXPERIENCIA EN MENDOZA

Este apartado tiene por objeto completar los conocimientos sobre endemia bociosa a través de la importante experiencia recogida en esta provincia. Además, constituye un homenaje a quienes con dedicación y perseverancia se ocuparon del tema, a las autoridades sanitarias, universitarias

y políticas que los respaldaron, al cuerpo médico escolar y los maestros de las escuelas provinciales que colaboraron en las investigaciones, y a la población de Mendoza que apoyó la profilaxis.

John Stanbury dijo que “la persistencia de la endemia bociosa no se debe a déficit científico, sino a razones socioeconómicas, culturales y políticas”. Afortunadamente, todas estas razones convergieron favorablemente en esta provincia para que las nuevas generaciones no padezcan el flagelo. Los beneficiarios debemos saber de esta conquista sanitaria, pionera en América Latina.

El conocimiento de la vasta existencia de bocio en Mendoza se remonta a dos siglos. El primer Censo Nacional (1869) le asigna el primer lugar entre las demás provincias. En el siglo pasado se ocuparon del problema A. Lemos, Martín Moussy, D.M. Morales, Samuel Gache, y Emilio Coni. En 1933, la Dirección del Cuerpo Médico Escolar de la Provincia efectuó encuestas parciales, y en 1937, bajo la dirección del Dr. Ferreyra, se inició la profilaxis, administrando semanalmente a los escolares una pastilla que contenía 1 mg de iodo. En 1940, bajo la dirección de los doctores H. Perinetti (p) y J.E. Freneau, y con la colaboración del Cuerpo Médico Escolar, se llevó a cabo el Primer Censo de Bociosos en todos los alumnos del ciclo primario de las escuelas provinciales. Se examinaron 52.548 niños, comprobándose que el 46% padecía de bocio. En el mismo año, los doctores R. Notti, M.L. Olascoaga y E. Críscuolo, en el reclutamiento militar, comprobaron 12,6% de bocio. El Dr. A. Cicchitti observó que la incidencia de niños con déficit mental o físico en Mendoza era semejante a la de otras regiones exentas de bocio endémico.

En 1937, R. Trelles había comprobado que ratas alimentadas con aguas de Mendoza desarrollaban bocio.

En 1950 se estudió el contenido de yodo de las aguas de bebida y riego de la Provincia (el mínimo normal es más de 10 $\mu\text{g}/\text{litro}$), comprobándose su extrema pobreza en el elemento.

El gobierno de la Provincia, el 12 de abril de 1951, creó la División Bocio, y la Universidad Nacional de Cuyo, el 18 de abril del mismo año, el

Instituto del Bocio; su dirección se encargó al Dr. H. Perinetti, y estaba integrado por los doctores C. Yaciófano, S. Ortiz, L.N. Staneloni, J. Nacif Nora, J. Esteves, L. Rodríguez Echandía, M. Olascoaga, J.M. Llano, J.E. Itoiz y A. Barbeito. En junio del mismo año llegó a Mendoza -para trabajar con este equipo- la misión norteamericana organizada por el Dr. J.H. Means, y dirigida por el Dr. J.B. Stanbury, integrado entre otros por los doctores D. Riggs y G.L. Brownell, de la

Universidad de Harvard, y con los que colaboraron distinguidos visitantes del resto del país y de América Latina, destacándose el Dr. E.B. del Castillo.

Se efectuaron aquí los primeros estudios, a nivel mundial, de la fisiopatología tiroidea con radioyodo, en una región de bocio endémico, comprobándose que las glándulas mostraban gran afección por el yodo, y que su acumulación era rápida y la excreción lenta. Estos mecanismos permitían la adaptación a la carencia, por lo que las insuficiencias tiroideas eran poco frecuentes. Con estos conocimientos, se recomendó a las autoridades sanitarias el uso profiláctico de yodo.

El gobierno de la provincia, el 26-10-52, dictó la Ley Provincial 2112, que obliga a toda la población al consumo de sal enriquecida con yoduro de potasio en la proporción de 1/30.000. El Instituto del Bocio continuó efectuando el control de la yodación de la sal, y, en 1968, bajo la dirección del Dr. L. Staneloni y la colaboración de los Dres. H. Perinetti, C. Yaciófano, J. Nacif Nora, M. Giner, J. Sánchez Tejeda, E. Paturzo, J.M. Liñán, D. Morán, y H.A. Perinetti, se realizó una encuesta con igual metodología que en 1940,

Ley Provincial 2112 (28/10/1952):

En su Art 1 establece “...el uso obligatorio de sal yodada en el territorio de la provincia como elemento constituyente de la dieta normal...”.

Ley Nacional 17259 (02/05/1967):

En su Art 1 establece que “...en todo el territorio nacional, la sal para uso alimentario humano, o para uso alimentario animal, deberá ser enriquecida con yodo...”. “El mismo tratamiento deberán recibir las sales sin contenido de sodio, o modificadas con menor contenido de sodio...”.

Decreto PEN 4277 / 1967 (12/06/1967).

Reglamenta la Ley Nacional 17259:

En su Art 2 establece que “...se agregarán en la proporción de una parte de yodo en 30.000 partes de sal...”.

a fin de establecer los resultados de la profilaxis. Se examinó al 31,6 % de la población escolar de la provincia (43.598 alumnos de 6 a 16 años de edad, o sea, que todos habían estado sometidos a la profilaxis desde su concepción o nacimiento) comprobándose 3,192% de bocio. La reducción del número de bociosos era entonces del 93% y la de bocios nodulares (expresión de la forma más severa de la deficiencia) de 125 veces (del 2 al 0,0016 %).

Esto confirmó que el factor principal de la endemia en Mendoza era la carencia de yodo; por otro lado, estas cifras permiten afirmar que la región ha dejado de padecer la endemia (no obstante ello, se debe vigilar el cumplimiento de la profilaxis). Como contraprueba, en 1968 se detectaron niños con bocio en 4 escuelas de verano

	Encuesta 1940	Encuesta 1968
Grado 0 (sin bocio)	54,0 %	98,8 %
Grado 1 (b. palpable)	27,4 %	3,1 %
Grado 2 (b. visible)	16,6 %	0,09 %
Grado 3 (b. deformante)	2,0 %	0,002%

del sudoeste mendocino (de regiones en las que los pobladores –por el fácil acceso a las salinas- no consumen sal yodada); estudiados, demostraron tener la misma incidencia de bocio que el resto de la provincia en 1940.

En 1998 el departamento de Higiene de la Alimentación de la provincia, informó que las muestras de sal de consumo humano, de las marcas habituales que circulan en el mercado, muestran cantidades adecuadas de yodo. También en 1998 como parte de una campaña mundial de OMS y UNICEF, para erradicar el déficit de yodo, se estudiaron un grupo de escolares con ecografía y yodurias; los informes preliminares indicarían que en las zonas estudiadas hay una adecuada ingesta de yodo.

CRETINISMO

Es una forma extremadamente severa de hipotiroidismo intrauterino, por

la que el producto de la gestación presenta, invariablemente, daño neurológico anatómico y funcional, baja talla y retraso mental irreversibles; se acompaña de otras manifestaciones de hipotiroidismo. Se estima que en el mundo nacen anualmente 2 millones de niños con cretinismo iodoprivo.

Como se ha visto en otros capítulos, la hormona tiroidea (particularmente T_4) es indispensable para el crecimiento y desarrollo, desde la concepción y hasta el nacimiento, y se mantiene en esa categoría hasta el 2° o 3° año de vida.

No se discute que la única fuente de hormonas tiroideas para el embrión es su madre, y que, aún ya desarrollada y funcionando la glándula fetal, el aporte materno sigue siendo de suma importancia. Si la madre es hipotiroidea, el hijo sufrirá la carencia hasta que logre la propia producción (que, de todos modos, será insuficiente). Sin embargo, si el hipotiroidismo de ambos se debe a carencia de yodo, la insuficiencia será grave, con daños irreversibles para el hijo.

Esta última circunstancia constituye uno de los más graves Trastornos por Deficiencia de yodo (TDI); éstos son los déficits y desórdenes del desarrollo y maduración neuropsicointelectuales y físicos debidos a un deficiente aporte de yodo, y que se evitarían con la corrección del mismo.

Debe quedar establecido el concepto de que todo hipotiroidismo por déficit de yodo constituye una forma de TDI, tanto congénitos como adquiridos, incluyendo una amplia gradación de intensidades; algunos TDI se resuelven espectacularmente con el tratamiento supletorio, mientras que, en otros casos, los daños resultantes no se resolverán.

Según su prevalencia, se distinguen **Cretinismo Esporádico** y **Cretinismo Endémico**; éste último, a su vez, incluye **formas Neurológicas** y **formas Mixedematosas** (o Hipotiroideas).

-Cretinismo Esporádico

Se presenta en cualquier lugar geográfico, como casos aislados. Se atribuye a agenesia, disgenesias tiroideas, o resistencia a la acción de las hormonas tiroideas; no se relaciona con deficiencia ambiental de yodo (pueden ser comorbilidades). Representa \pm 85 % de los casos.

-Cretinismo Endémico

Característico de áreas con déficit de yodo en aguas y suelo (es un TDI). Cumple tres condiciones: (1) se asocia a bocio endémico y carencia de I; (2) deficiencia mental; (3) se evita con la corrección de la deficiencia. Constituye \pm 15 % de los casos.

Cretinismo Neurológico: la estatura es –por lo general– normal o algo menor que la promedio; suelen presentar bocio, aunque no son evidentes los signos físicos de hipotiroidismo y el laboratorio informa hormonas tiroideas en valores cercanos a los normales. Son características las ataxias, con inestabilidad en la postura erecta y en la marcha; se observa espasticidad, particularmente de los músculos proximales de las extremidades. La sordera total se encuentra en \pm 50 % de los casos; en el resto puede no ser absoluta, pero rara vez está ausente. Se asocia con mudez (que no se debería exclusivamente a la sordera)- v

Criterios Diagnósticos Epidemiológicos. OMS		
	Excrec Urinaria yodo (mcg/ml/día)	Indica aporte de yodo
Menores de 2 a edad	\geq 100	adecuado
Escolares	100 - 199	óptimo
Embarazadas	150 - 249	adecuado
Madre lactante	\geq 100	adecuado

estrabismo. Los reflejos osteotendinosos son enérgicos.

Cretinismo Hipotiroideo (o Mixedematoso): esta forma de cretinismo endémico se ha reconocido sólo en algunas poblaciones (África, particularmente) y no hay explicación para su origen. No presentan sordomudez, bizquera, diplejías o ataxias. No se detecta bocio. El retraso del crecimiento es precoz y notable, como muchos signos de hipotiroidismo severo. La facies es, típicamente, mixedematosa. Muestran reducida fuerza muscular. Los reflejos osteotendinosos muestran relajación enlentecida. El desarrollo sexual se retrasa. Las pruebas de laboratorio muestran muy escasas T_4 y T_3 , con TSH muy aumentada.

Aporte diario recomendado (IGN, OMS, UNICEF)	
Población - edad	Aporte (mcg/d)
Niños 0 – 5 años	90
Niños 6 – 12 años	120
Adultos ≥ 12 años	150
Embarazadas	250
Madres lactantes	250

En regiones con severo déficit de iodo, el cretinismo franco se presenta en 1 a 10 % de la población, pero los menos manifiestos (reconocidos sólo mediante pruebas específicas) se encuentran en aproximadamente el 30 % de los habitantes.

Diagnóstico

Si bien la prevalencia del cuadro en una población es muy sugestiva del diagnóstico, la confirmación surge al excluir posibles otras noxas que produzcan similares manifestaciones, y determinando la disponibilidad del elemento en los alimentos de origen local (en especial el agua), y la concentración de iodo

urinario en la población.

Tratamiento

Dado que el Cretinismo Endémico es, por definición, resultado de hipotiroidismo iodoprivo gestacional, los trastornos congénitos ya establecidos no revertirán con el aporte de Iodo ni de hormonas tiroideas luego del nacimiento (el aporte a partir del tercer trimestre tampoco ha sido eficaz); es posible evitar el progreso del deterioro, o enlentecerlo, pero no resolver los déficits.

Considerando la etiología y la experiencia recogida a nivel mundial, está claramente demostrado que el 'tratamiento' del cretinismo es la prevención. La única medida que previene significativamente (y prácticamente erradica) el cretinismo, el bocio endémico y otros Trastornos por Deficiencia de Iodo (TDI) es suplementar adecuadamente los aportes del nutriente, teniendo la certeza que se incluyen a las mujeres en edad fértil. El objetivo más importante es lograr el eutiroidismo materno antes de la concepción (se aconsejan 3 meses previos), o, en su defecto, precozmente (en las cuatro primeras semanas).

LECTURAS SUGERIDAS

Bocio Endémico

- Hereñú M, Gabriele V, Mercado P, de Eztala A, Bernaten D, Sartorio G, Niepomnische H. 2004. Monitoreo de DDI en el sur de la Provincia de Mendoza (2000). RAEM 41 (1): 47 – 52.
- IDD Newsletter. May 2019. 30 years of iodine status monitoring. Disponible on line en: https://www.ign.org/newsletter/idd_may19_30_years_of_iodine_status_monitoring.pdf
- Ingbar SH. The Thyroid Gland. En: Williams Textbook of Endocrinology. 7ª ed. Philadelphia: Saunders, 1981:682-815.
- Modarelli MF, Ponzo OJ. 2018. Relación del hipotiroidismo subclínico y bocio con el

origen del agua consumida por una población del conurbano bonaerense. Medicina (Buenos Aires) 79: 11-19. Disponible en: <https://www.medicinabuenosaires.com/revistas/vol79-19/n1/11-19-Med6828-Modarelli-C.pdf>

- Perinetti H, Staneloni LN, Nacif Nora J, Sanchez Tejeda J. y col. Encuesta de Bocio en escolares del ciclo primario en Mendoza, 1968. Resultados de la profilaxis con sal iodada. Rev Clin Española. 117: 29-38, 1970.
- Perinetti HA. El Bocio Endémico en Mendoza y el Instituto del Bocio. Bol Acad Nac Medicina de Bs As 68: 525, 1990.
- Perinetti HA. 2007. Breve historia del bocio en América Latina y del Instituto del Bocio de Mendoza. Revista Médica Universitaria, abril 2007 (edición on line) (rmu@fcm.uncu.edu.ar).
- Simposio “Epidemiología de las enfermedades por carencia de yodo”. Academia Nacional de Medicina de Buenos Aires. Bs. As. 21 de agosto 1998.
- Stanbury J, Brownell GL, Riggs DS, Perinetti H, Itoiz JE, del Castillo EB. Bocio endémico. B. Aires: El Ateneo, 1956.
- Stanbury, J, Hetzel BS. Endemic goiter and endemic cretinism. N. York: Wiley & Sons, 1980.
- Sullivan KM, Suchdev PS, Ruth LJ. 2010. Micronutrient Powders and Iodine. IDD Newsletter – ICCIDD; 35 (1): 6-7. (<http://www.iccidd.org>).
- Trasande L. 2021. Thyroid-Disrupting Chemicals in the Home and How to Avoid Them. Medscape – Sep 14, 2021. Disponible en: <https://www.medscape.com/viewarticle/958150>
- Werner SC, Ingbar SH. Bocio no tóxico: endémico. En Werner SC, Ingbar, SH: El Tiroides. 1ª ed. Barcelona. Salvat, 1977: 306-316.
- Zimmermann MB. 2009. Iodine Deficiency. Endocrine Reviews, 2009, 30 (4): 376–408 (<http://edrv.endojournals.org>).

Cretinismo

- Ares S S. Profilaxis y Tratamiento de la Deficiencia de Iodo (cap 16). En: Donnay C S. Manual de Patología Tiroidea. Enfoque Editorial SC. Madrid. 2018. Disponible en: https://www.fundacionmercksalud.com/wp-content/uploads/2018/05/Manual-de-patologia-tiroidea_VERSION-ONLINE.pdf

- Chen ZP. 2010. Cretinism Revisited. *Best Pract Res Clin Endocrinol Metab* 24 (1): 34-50. doi: 10.1016/j.beem.2009.08.014
- Chung HR. 2014. Adrenal and thyroid function in the fetus and preterm infant. *Korean J Pediatr* 57(10):425-433. Disponible en: <http://dx.doi.org/10.3345/kjp.2014.57.10.425>
- Eastman CJ, Zimmermann MB. The Iodine Deficiency Disorders (cap 38). Revised 6 25 17. En: *Thyroid Diseases Manager*. Disponible en: <https://www.thyroidmanager.org/>
- Grau B G. Deficiencia de Iodo en niños y gestantes (cap 15) en: Donnay C S. *Manual de Patología Tiroidea*. Enfoque Editorial SC. Madrid. 2018. Disponible en: https://www.fundacionmercksalud.com/wp-content/uploads/2018/05/Manual-de-patologia-tiroidea_VERSION-ONLINE.pdf
- Rivera-Hernández A, Huerta-Martínez H, Centeno-Navarrete Y, Flores-Escamilla R, et al. 2017. Actualización en hipotiroidismo congénito: definición, epidemiología, embriología y fisiología. Primera parte. *Rev Mex Pediatr* 84(5); 204-209. Disponible en: www.medigraphic.org.mx
- Zimmermann MB. 2009. Iodine Deficiency. *Endocr Rev* 30: 376–408. doi: 10.1210/er.2009-0011

Capítulo 22: AMIODARONA Y TIROIDES

CG Borremans

Se trata de un antiarrítmico tipo III, empleado en el tratamiento de arritmias ventriculares, taquicardias ventriculares paroxísticas, fibrilación y aleteo auricular; en el tratamiento de la insuficiencia cardíaca congestiva severa, y en la prevención de arritmias luego de infarto agudo de miocardio y cirugía cardíaca. Es el antiarrítmico más usado en el mundo por su gran eficacia (considerado un *panantiarrítmico*). Sus efectos tóxicos limitan –en ciertos casos- su aplicación, por ser potencialmente graves.

Su molécula contiene una alta concentración de yodo (37% de su peso en yodo). Con dosis de entre 100 y 600 mg/día se incorporan 37 a 225 mg de yodo/día. La molécula es desiodizada permanentemente (\pm 10% diario), liberando entre 3,7 y 21 mg de yodo, el yodo inorgánico circulante aumenta hasta 40 veces, y consecuentemente, la ioduria; entonces, se expone a la glándula tiroides a una oferta excesiva (requerimientos diarios normales de 150 a 200 mcg diarios; comercialmente, 1 comprimido= 200 mg de amiodarona = 75 mg yodo = 75.000 mcg).

Amiodarona

Efectos colaterales

- .depósitos corneales
- .neuropatía periférica
- .fotosensibilidad
- .neuropatía óptica
- .disfunción hepática
- .fibrosis pulmonar
- .trastornos SNC
- .otros

Amiodarona es liposoluble. Sus metabolitos se depositan en distintos tejidos, y la eliminación se prolonga por 2 a 3 meses luego de la suspensión.

La sobrecarga de yodo puede causar disfunción tiroidea (15 a 20% de pacientes que la reciben), que suele aparecer y persistir desde pocos meses de

iniciada la administración, o tardíamente, hasta años después. Es posible que se manifieste o perdure durante meses después de suspendido el tratamiento con Amiodarona.

La mayoría de los pacientes que reciben este antiarrítmico presentan

Tratamiento con Amiodarona.		
Modificaciones en pruebas de laboratorio		
	precoces (primer trimestre)	tardías (4° mes en adelante)
TSH	aumenta	normal
T₄ Total y T₄ Libre	aumentan	leve aumento o normal alto
T₃ Total y T₃ Libre	disminuyen	leve disminución o normal bajo
T₃ reversa	aumenta	aumenta

modificaciones en sus estudios de laboratorio tiroideos, aunque permanezcan en eutiroidismo; se producen ya en los primeros tres meses de la administración, y luego se modifican, para mantenerse en esta última situación mientras se prolongue el tratamiento. La evolución hacia disfunciones manifiestas o subclínicas no guarda estrecha relación con lo anterior. Aparentemente, las disfunciones tiroideas no son dosis dependientes.

Disfunción tiroidea por Amiodarona

Patogenia

La Amiodarona tiene *acción citotóxica tiroidea* (directa, por la droga, por sus metabolitos, y por el exceso de yodo resultante de su catabolismo), con lisis de los tirocitos. *Promueve la autoinmunidad antitiroidea* (inducción de TPO-Ac en 55% de pacientes tratados), tal vez debido al exceso de yodo (este fenómeno requeriría cierta predisposición). Se ha visto también *interacción con los receptores de TSH* (Amiodarona y sus metabolitos), que

inhibe las Deiodinasas II y III, reduce los receptores para catecolaminas, el acoplamiento de T_3 a sus receptores nucleares y el efecto de T_3 sobre los receptores β -adrenérgicos.

Las disfunciones –en general- son más frecuentes en mujeres, en pacientes con dosis mayores que 200 mg/día, y en pacientes con insuficiencias cardíacas cianóticas.

- Tirotoxicosis Inducida por Amiodarona (TIA)
- Hipotiroidismo Inducido por Amiodarona (HIA)

En nuestra práctica hemos observado con más frecuencia hipotiroidismos que tirotoxicosis.

HIPOTIROIDISMO INDUCIDO por AMIODARONA (HIA)

En 1 a 32% de tratados con Amiodarona; más frecuente en mujeres, de edad avanzada y en áreas con suficiente aporte de Iodo. Aunque puede presentarse en pacientes sin trastornos tiroideos, se estima que se produce en aproximadamente 25% y 5% de hipotiroidismos subclínicos y clínicos, respectivamente, preexistentes al tratamiento antiarrítmico.

De patogénesis no bien conocida, la explicación más aceptada es que glándulas previamente alteradas (tiroiditis autoinmunes, defectos de la hormonosíntesis, etc) son incapaces de escapar al efecto Wolff-Chaikoff (que es la inhibición de la síntesis por exceso de Yodo), no reasumiendo entonces la producción hormonal, lo que lleva a la insuficiencia.

Manifestaciones clínicas

Las de todo hipotiroidismo; habitualmente son escasas y sutiles, dado que casi siempre se trata de pacientes añosos.

Diagnóstico

Sospecha; antecedentes “tiroideos” y de tratamiento con Amiodarona

Pesquisa sistemática y periódica previa, durante y después del tratamiento

TSH elevada

T₄ Total y T₄ Libre disminuidas inicialmente; permanecen así o luego alcanzan valores normales

T₃ Total y T₃ Libre disminuidas

Tiroglobulina: con frecuencia, elevada

Ac antitiroideos: con frecuencia elevados (por la patología previa, o inducidos por Amiodarona)

Tratamiento:

El objetivo es normalizar valores de T₄ y T₃ y mantener TSH en el máximo normal o ligeramente elevada, para evitar sobredosis de T₄.

-El Hipotiroidismo subclínico puede no tratarse (realizar controles periódicos, y tratar si desmejora).

-Se prefiere utilizar L-Tiroxina (T₄), con incrementos reducidos, cada 4 a 6 semanas.

-No es indispensable discontinuar el tratamiento con Amiodarona. Siendo imposible de reemplazar o suspenderla, se prosigue la administración.

-Si se interrumpe la Amiodarona, evaluar la posibilidad de reducir o suspender L-tiroxina, temporal o definitivamente.

-Se ha ensayado Perclorato de K, con el objetivo de disminuir los depósitos de Yodo y “desinhibir” la hormonosíntesis. Requiere interrumpir la Amiodarona.

No es un recurso habitual.

TIROTOXICOSIS INDUCIDA POR AMIODARONA (TIA)

Puede representar serio riesgo (elevada morbimortalidad) dada la condición cardiológica subyacente, particularmente en pacientes añosos y/o con falla ventricular izquierda. Por ello, requiere pronto diagnóstico y resolución.

Por lo común se presenta súbitamente, a meses, o luego de años de recibir el antiarrítmico. La patogénesis es compleja y no completamente conocida. Se presenta tanto en glándulas previamente sanas o enfermas.

Se ha informado en 1 a 23% de pacientes que reciben Amiodarona; es más frecuente en varones (3:1) que en mujeres, y en regiones con carencia de yodo.

- **TIA tipo 1:** hiperfunción, en glándulas previamente anormales (bocio difuso, bocio nodular, Enf de G-Basedow); se atribuye a excesiva síntesis y liberación de hormonas por el exceso de Yodo disponible.

Formas clínicas

- TIA 1
- TIA 2
- mixtas

- **TIA tipo 2:** tiroiditis destructiva, en una glándula previamente normal; la toxicosis se debería al “vuelco” de hormonas preformadas a la circulación, por la destrucción folicular inducida por la Amiodarona.
- **Formas Mixtas:** combinación de ambas.

Manifestaciones clínicas

-Las clásicas del síndrome hipertiroideo: pérdida de peso, temblor, adinamia, cansancio precoz, “debilidad muscular”, etc.

-Pueden desencadenarse o recidivar taquiarritmias en pacientes previamente compensados con la droga.

-Puede aparecer angor.

-Incremento en la sensibilidad a la acción de anticoagulantes warfarínicos.

-No hay manifestaciones oculares, salvo que se asocie con Enf de G-Basedow.

-No siempre se detecta bocio.

-A veces no hay manifestaciones clásicas, o son muy sutiles (efecto antiadrenérgico, e inhibidor de la conversión de T_4 a T_3 de la Amiodarona).

-En ancianos, las manifestaciones pueden ser menos características aún.

Diagnóstico

No siempre es fácil, como se deduce del párrafo anterior; sin embargo, el criterio clínico, la pesquisa rutinaria y los recursos auxiliares constituyen las herramientas de que disponemos.

Sin embargo, el laboratorio suele no ser típico de hipertiroidismo, ni terminantemente diagnóstico:

TSH disminuida (sería el indicador más confiable)

T_4 y T_3 totales y libres aumentadas

Anticuerpos Antitiroideos: frecuentes en TIA 1, raros en TIA 2

Interferón L-6 (IL-6): escaso o leve aumento en TIA 1; franco aumento en TIA 2 (indica daño celular; TIA 2 es inflamatoria / destructiva)

Tiroglobulina (Tg): indica daño celular; aumenta en TIA 2, pero en TIA 1 podría preexistir (por la tiroideopatía previa). No es indicador confiable

Captación de Tc⁹⁹ sestaMIBI: por su elevada captación por células epiteliales con gran contenido de mitocondrias, MIBI ha sido ensayado con buenos resultados en la distinción entre TIA 1 y 2 (captación normal o elevada en tipo 1, mínima o ausente en tipo 2). Se requiere más experiencia.

Ecografía Doppler color: ha mostrado utilidad en la distinción. En el tipo 1 se observa incremento del flujo circulatorio intraglandular, mientras que en el tipo 2 es poco significativo.

Captación I¹³¹: no aplicable, por el exceso de yodo preexistente. En TIA 1 debería ser normal o elevada, y en TIA 2, baja o nula.

Tratamiento

Es diferente para TIA 1 y TIA 2, por lo que es deseable establecer el cuadro que se nos presenta.

El *esquema terapéutico ideal* es llevar al paciente al eutiroidismo (con tratamiento medicamentoso) y luego determinar si es aconsejable la ablación (y evaluar si por cirugía o radioterapia).

TIA 1: el objetivo es bloquear la captación y organificación de Yodo, y la síntesis hormonal.

-*Tionamidas:* con dosis mayores que las usuales para Enf de G-Basedow (40 – 60 mg/d de Metimazol); el efecto puede demorar más que lo usual.

-*Perclorato de Potasio:* inhibe el ingreso de yodo a la glándula, y moviliza sus depósitos. Puede reemplazarse con Perclorato de Sodio. Permiten una más pronta y mejor respuesta a Tionamidas. No más de 1 gramo diario, por no más de 30 a 40 días (riesgo de agranulocitosis, anemia

aplástica, síndrome nefrótico, en 2 a 3% de quienes lo reciben a esta dosis, y 16 a 18% con dosis mayores). Control hematológico frecuente durante la toma. Con Tionamidas + Perclorato de K la mejoría se presenta en \pm 6 semanas (suele demorar hasta 3 meses). Se prosigue con Tionamidas, adecuando la dosis, y durante el tiempo que se estime necesario.

-Carbonato de Litio: se han publicado algunas experiencias, con 900 a 1350 mcg/día, por 4 a 6 semanas; reduce la demora en alcanzar eutiroidismo. Actuaría inhibiendo la secreción hormonal. Se necesitan más ensayos para su incorporación al esquema habitual.

TIA 2: el objetivo es limitar los procesos inflamatorios y destructivos (Tionamidas y Perclorato de K son ineficaces). Puede suceder que la tirotoxicosis sea autolimitada; en estos casos es posible que no sea indispensable tratarla (pero debe cumplirse el seguimiento estricto del paciente).

-Glucocorticoides:

a) Prednisona (30 mg/d)
o Dexametasona 3 a 6 mg/d durante 7 a 12 semanas.

b) Prednisona durante 40 días

Si aparecen recurrencias al interrumpir los corticoides, deberán reiniciarse (los procesos inflamatorios no fueron totalmente suprimidos).

**Tirotoxicosis por Amiodarona
Tratamiento inicial propuesto**

TIA 1 Metimazol (40 a 60 mg/d)
+
Perclorato de K (\leq 1.0 gr/d
no más de 40 días)

TIA 2 Prednisona 15 – 80 mg/d
o Dexametasona 3- 6 mg/d
(7 a 12 semanas)
o Prednisona 0,5 – 1,25 mg/Kg/d
(\pm 40 días)

F. Mixtas: Metimazol + Perclorato +
+ Corticoides

Formas Mixtas: se asocian Tionamidas (c/ o s/ Perclorato de K).

Evaluar en 4 a 6 semanas. Si no hay respuesta satisfactoria, agregar corticoides (dosis referida) con las precauciones propias para cada uno.

-*Interrupción de Amiodarona*: aconsejable en TIA 1, pero condicionada a que su efecto antiarrítmico pueda lograrse con otras drogas. Por otro lado, no olvidar su efecto cardioprotector (“hipotiroidizante” cardíaco), por lo que la suspensión puede conllevar exacerbación de la tirotoxicosis cardíaca. La interrupción no tiene efectos inmediatos (el hipertiroidismo puede perdurar aproximadamente 6 a 18 meses).

Si la TIA es moderada, y se obtiene respuesta satisfactoria al tratamiento (corticoides o tionamidas), podría proseguirse con Amiodarona.

Cuando no se puede interrumpir el antiarrítmico, y fracasa el tratamiento medicamentoso, la opción es la cirugía.

-*Cirugía*: la tiroidectomía es una opción válida (rápida resolución del cuadro) especialmente para los enfermos de mayor riesgo cardiológico; implica mayor riesgo operatorio (patologías cardíacas preexistentes, el hipertiroidismo y la interacción de éstos; peor aún es la situación si se trata de un anciano). Para prevenir estas complicaciones y eventual crisis hipertiroidea debe conformarse un equipo multidisciplinario; se han ensayado distintos esquemas de “preparación” preoperatoria y terapéutica intraoperatoria, que incluyen corticoides y bloqueadores α y β adrenérgicos.

El recurso quirúrgico es una opción *de salvataje* ante severo riesgo cardiológico, o *electiva*, luego de lograr el eutiroidismo con tratamiento medicamentoso. Luego de la tiroidectomía total, la mejoría se evidencia a las seis a ocho semanas. La plasmaféresis –con el objetivo de reducir la carga hormonal tiroidea- puede ser de utilidad en pre y postoperatorio.

-*Radioyodo*: el alto contenido intratiroideo de yodo suprime la captación, y torna ineficaz el recurso durante la toxicosis. Se ha propuesto la “preparación” con rhTSH; los riesgos ante exacerbación del hipertiroidismo y la escasa experiencia no permiten recomendar su uso actualmente.

- En TIA 1, una vez logrado el eutiroidismo, se debe programar la ablación tiroidea.
- En TIA 2, una vez resuelta la tirotoxicosis, la mayoría de los pacientes permanece en eutiroidismo; pueden evolucionar al hipotiroidismo espontáneamente o por reexposición al yodo.

Recomendaciones para el seguimiento de pacientes tratados con Amiodarona

Si bien se ha discutido la utilidad de la pesquisa por laboratorio, se considera conveniente llevarla a cabo, para la detección precoz de estos efectos indeseables del antiarrítmico.

Deben ser tenidas en cuenta tanto por cardiólogos –son quienes habitualmente la indican- como por los médicos generalistas, que ven a los mismos pacientes, y quizás con más frecuencia.

1) Antes de iniciar el tratamiento:

-Examen físico de la glándula (detectar bocios que predisponen a disfunción); la ecografía es un complemento útil

-Laboratorio: TSH, T₄, T₃, TPO-Ac

2) Durante el tratamiento:

Tres a cuatro meses luego de iniciar Amiodarona, conviene un primer control clínico y de laboratorio (TSH, T₃ y T₄). Luego, semestralmente, hasta aproximadamente 1 año después de la suspensión del antiarrítmico.

Sospechar disfunción ante resistencia al tratamiento o recidiva de la arritmia que había remitido.

Tener en cuenta que en pacientes en tratamiento con Amiodarona:

-TSH puede disminuir en eutiroides (sin complicaciones)

-Si TSH disminuye pero T_3 y T_4 no aumentan, controlar con más frecuencia, hasta definir la situación

-Si TSH aumenta, sospechar hipotiroidismo

- T_3 puede disminuir en eutiroideos

-Si T_3 aumenta, sospechar toxicosis

- T_4 puede estar en valores submáximos o ligeramente elevados, en eutiroideos

Los pacientes que presentaron disfunción tiroidea asociada a Amiodarona (aunque ya resuelta) deben ser controlados con frecuencia luego, pues es posible que desarrollen trastornos tiroideos secuelares.

LECTURAS SUGERIDAS

- Bartalena L, Bogazzi F, Chiovato L, Hubalewska-Dydejczyk L, et al. 2018. 2018 European Thyroid Association (ETA) Guidelines for the Management of Amiodarone-Associated Thyroid Dysfunction. *Eur Thyroid J* 7:55–66. DOI: 10.1159/000486957.
- Benjamens S, Dullaart RPF, Sluiter WJ, Rienstra M et al. 2017. The clinical value of regular thyroid function tests during amiodarone treatment. *Eur J Endocrinol* 177: 9–14. DOI 10.1530/EJE-17-0018.
- Cardenas GA, Cabral JM, Leslie, CA. 2003. Amiodarone-induced Thyrotoxicosis: Diagnostic and Therapeutic Strategies. *Clev Clin J Med* 70 (7): 624- 631.
- Cohen-Lehman J, Dahl P, Danzi S, Klein I. 2010. Effects of amiodarone therapy on thyroid function – Review. *Nat Rev Endocrinol* 6: 34 – 41. (<http://www.nature.com/nrendo/journal/v6/n1/pdf/nrendo.2009.225.pdf>).
- Gopalan M, Burks J. 2009. Thyroid Dysfunction Induced by Amiodarone Therapy. (<http://www.emedicine.medscape.com>)
- Kishore J, Harjai MD, Licata AA. 1997. Effects of Amiodarone on Thyroid Function. *Ann Int Med* 126 (1): 63-73.

- Lorberboym M, Schachter P. 2007. Drug-Induced Thyrotoxicosis: The Surgical Option. *IMAJ* 9: 79-82.
- Martino E, Bartalena L, Bogazzi F, Braverman LE. 2001. The Effects of Amiodarone on the Thyroid. *Endocr Rev* 22 (2): 240-254.
- Mohamed Nabil Elnaggar, Kahtan Jbeili, Nik Nik-Hussin, Mohandas Kozhippally, Joseph M Pappachan. 2018. Amiodarone-Induced Thyroid Dysfunction: A Clinical Update. *Exp Clin Endocrinol Diabetes* 126: 333–341. DOI <https://doi.org/10.1055/a-0577-7574>.
- Pazin-Filho A, de Jesus AMX, Magalhães PKR, Melato LH, Campos D, Maciel BC, Maciel LMZ. 2009. How frequently should a patient taking amiodarone be screened for thyroid dysfunction? *Braz J Med Biol Res* 42(8): 744 – 749.
- Piga M, Cocco MC, Serra A, Boi F, Loy M, Mariotti. 2008. The usefulness of 99mTc-sestaMIBI thyroid scan in the differential diagnosis and management of Amiodarone-induced Thyrotoxicosis. *Eur J Endocrinol* 159: 423. (<http://eje-online.org/cgi/reprint/EJE-08-0348v1>).
- Ylli D, Wartofski L, Burman KD. 2021. Evaluation and Treatment of Amiodarone-Induced Thyroid Disorders. *J Clin Endocrinol Metab*. 106(1):226-236. DOI: 10.1210/clinem/dgaa686.

Capítulo 23: CIRUGÍA DE LA GLÁNDULA TIROIDES. COMPLICACIONES DE LA CIRUGÍA

A Notti

CG Borremans

HA Perinetti (†)

La cirugía de la glándula tiroides se fundamenta en el conocimiento detallado de la anatomía de la región, y exige una meticulosa práctica de las técnicas adecuadas. Es necesaria la absoluta comprensión de las maniobras, y hacerlo en la secuencia correcta. Con seguridad, cada caso que se enfrente planteará variantes a las mismas, que se resolverán durante el acto operatorio; sin embargo, es indispensable el desarrollo de la habilidad necesaria para su realización, lo que sólo se puede adquirir con la experiencia individual, participando activamente en estas intervenciones, y con la invaluable guía de maestros expertos, actuando como miembro de un equipo de cirujanos en continua actividad quirúrgica.

El concienzudo estudio de los distintos procedimientos enriquecerá el arsenal de recursos técnicos disponibles.

Sin embargo, el acabado conocimiento de la anatomía y dominio de las técnicas operatorias sólo llevará al interesado a la categoría de excelente operador. La buena práctica quirúrgica se cimenta en el conocimiento de la fisiología del órgano que nos ocupa –y del sistema al que pertenece-, como también de cada una de sus patologías y sus procesos etiológicos y patogénicos, así como de las secuelas consecuentes al acto quirúrgico, no sólo para la evitación de complicaciones inherentes al procedimiento quirúrgico

en sí mismo, sino (y tan importante como lo anterior), para prevenir y afrontar las secuelas estructurales y funcionales. Todo ello redundará en una mejor calidad de vida postoperatoria para quien ha confiado en nosotros como sus cirujanos.

Existen excelentes publicaciones, de expertos mundialmente reconocidos, que describen las técnicas para la cirugía de esta glándula; escapa a los objetivos de este Compendio su descripción. Remitimos al lector interesado en la práctica a tales textos.

En este capítulo se aportan conceptos básicos en cuanto a este recurso terapéutico, que no ha perdido vigencia, a pesar de la incorporación de otros, como el radioyodo y los fármacos. Tan así es esto, que se han incorporado procedimientos miniinvasivos (cirugía videoasistida y videoendoscópica), como opciones a la cirugía convencional 'a cielo abierto'. Los procedimientos miniinvasivos incluyen la cirugía robótica de la glándula. La incorporación de procedimientos videoendoscópicos y la robotización han permitido mejores resultados cosméticos, al evitar las incisiones cervicales (ingreso axilar, areolar, retroauricular, o por el vestíbulo bucal); además, asocian menores sangrados, menos dolor postoperatorio, y abrevian las internaciones. Otros recursos en constante desarrollo son las ablaciones con láser, radiofrecuencia, ultrasonido de alta frecuencia, microondas.

Se hará aquí una breve descripción de las indicaciones para la cirugía, los estudios preoperatorios habituales, las distintas modalidades técnicas y magnitud de las resecciones, y sus complicaciones.

INDICACIONES DE LA CIRUGÍA TIROIDEA

Es difícil confeccionar un listado completo de las indicaciones, y de las circunstancias que la habilitan. Las usuales son para tratamiento (como único recurso, o como parte de un protocolo de tratamiento) de Cáncer de Tiroides (o su firme sospecha) incluyendo Síndromes Familiares de Neoplasias Endócrinas Múltiples; Bocios Difusos o Nodulares (neoplásicos, quísticos,

parasitarios, etc) de gran tamaño (compresivos o no, o en aumento de tamaño, o anestéticos); bocios que se extienden hacia mediastino, hipertiroidismo, abscesos.

Al realizar la indicación quirúrgica, el cirujano debe siempre informar al paciente los beneficios, desventajas y riesgos de la intervención; cuando la cirugía es elección del paciente (incluyendo razones cosméticas), habiéndosele planteado recursos alternativos, deberá remarcar tal explicación.

ESTUDIOS PREOPERATORIOS

Sobreentendido que se han realizado los propios que llevaron al diagnóstico (terminante o de firme sospecha) de la patología primaria, son de utilidad los Estudios Citológicos (y determinaciones bioquímicas, si corresponden) del material obtenido por Punción con Aguja Fina (o *core biopsy*), Radiografía de Tórax (detección de metástasis, evaluación cardiovascular preoperatoria), otros estudios por imágenes (detección de metástasis, diagnóstico de la extensión del proceso tiroideo, planificación de la magnitud de la resección, etc). Si existe sospecha de malignidad debe realizarse estudio ecográfico de los ganglios cervicales, continuando según los hallazgos. Como en toda cirugía, se realizan estudios de coagulación, determinaciones de glucemia, y de la función renal. Ante bocios nodulares es conveniente la evaluación de Calcitonina, como también cuando hay alta sospecha de malignidad (categorías Bethesda III, IV y V). Algunos autores aconsejan la valoración de Vitamina D y su aporte si fuese deficitaria (previando hipocalcemias postoperatorias). Son indispensables electrocardiograma y estimación del Riesgo Quirúrgico (es aconsejable la evaluación clínico cardiológica por Especialista y la pertinente por Anestesiólogo). Además, deberán considerarse otras patologías concomitantes conocidas, para su compensación preoperatoria y mejor manejo durante el acto quirúrgico y período postoperatorio. Se aconseja un estudio laringoscópico para visualizar las cuerdas vocales y evaluar su funcionalidad preoperatoria.

Considerando que aproximadamente en 5% de las indicaciones de

cirugía tiroidea coexiste hiperparatiroidismo primario, y que ambas patologías pueden ser resueltas en el mismo acto quirúrgico, muchos autores aconsejan la pesquisa de hipercalcemia en el preoperatorio (la determinación de Parathormona sérica puede realizarse simultáneamente o diferirse hasta confirmar hipercalcemia). Ante hiperparatiroidismo primario, investigar localización de la/s glándulas involucradas; se sugiere SPECT-CT con Tc^{99m} sestamibi. La exploración intraoperatoria por cirujanos entrenados es igualmente eficaz en el reconocimiento, aunque limita la investigación al lecho quirúrgico.

De los estudios mencionados, ante cada paciente, las circunstancias justificarán u obviarán su práctica.

MAGNITUD DE LAS RESECCIONES

En la actualidad existe una tendencia a las resecciones “en menos”, reduciendo su amplitud; se incluyen casos –seleccionados- con firme diagnóstico de malignidad. Desde luego, no se excluyen las ectomías totales cuando son pertinentes. No obstante, ante cada paciente –y cada acto operatorio- se plantean variantes; algunos factores a considerar son: manifestaciones compresivas, uni o bilateralidad de la patología, tipo de enfermedad, afectación ganglionar, función tiroidea basal, comorbilidades, historia familiar de enfermedades tiroideas, riesgos quirúrgicos, resultados esperados, preferencias del paciente.

Las resecciones más frecuentemente realizadas actualmente son:

- *Tiroidectomía Total*: se remueve totalmente la glándula (ambos lóbulos, istmo, lóbulo piramidal).
- *Tiroidectomía Casi Total* (alternativa a la anterior): se conserva un muñón o resto tiroideo de volumen no mayor a 2 cc en un lóbulo (que posteriormente puede ser fácilmente destruido por radioiodo; se realiza cuando no es posible la resección total, por razones técnicas o riesgo para estructuras vecinas – generalmente, nervios laríngeos recurrentes o glándulas paratiroides-).

- *Lobectomía Total*: se extirpa sólo un lóbulo (es de buena técnica remover conjuntamente el istmo y el lóbulo piramidal: *Lobectomía con istmectomía*).
- *Tiroidectomía con Linfadenectomía*: implica tiroidectomía total, e incluye la movilización de ganglios cierta o presuntamente invadidos por el proceso maligno (uni o bilateralmente). Aunque escapan a los objetivos de este Capítulo, conviene agregar que las resecciones ganglionares usuales en cirugía tiroidea comprenden a los ganglios peritiroideos (del Compartimento Ganglionar Central –prelaríngeos, pretraqueales, paratraqueales y recurrenciales, nivel VI); esto constituye el “Vaciamiento Compartamental Central”. Se conoce que los niveles ganglionares III y IV (yugulares medios e inferiores) suelen estar invadidos (particularmente cuando la lesión primaria asienta en las regiones polares superiores), por lo que se aconseja su exploración y eventual biopsia intraoperatoria; si se informa atipia se los incluye en la pieza operatoria. Una resección ganglionar más amplia es el ‘Vaciamiento Radical de Cuello’ o ‘Vaciamiento Cervical Lateral, que incluye los niveles II, III, IV, V y VI.

El “Vaciamiento Radical” reseca conjuntamente el músculo esternocleido mastoideo, la vena yugular interna y la rama accesoria del nervio espinal homolaterales; si se conservan uno o más de éstos últimos, se denomina ‘Vaciamiento Radical Modificado’ de cuello; es el procedimiento más utilizado actualmente.

Comentario: *la conducta que adoptamos intraoperatoriamente ante la confirmación de un cáncer de tiroides es la Tiroidectomía Total y resección del tejido céluloadiposo prelaríngeo supraístmico (ganglios prelaríngeos) y del grupo VI homolateral, se evalúa la exploración de los grupos III y IV del mismo lado (que integran el drenaje primario–ganglios primarios- de la glándula); según los hallazgos y el informe del estudio histológico intraoperatorio, procedemos o no con la resección de éstos últimos (no se realiza linfadenectomía profiláctica de estos niveles). El “Vaciamiento Compartamental” puede ser homolateral o bilateral-. Anatómicamente, el compartimento central cervical se extiende desde el hioides hasta las venas innominadas (detrás de la horquilla esternal), incluye el timo; sus límites laterales son los paquetes yugulocarotídeos.*

Actualmente la cirugía por nódulos menores de 10 mm de diámetro se justifica cuando se ha confirmado la evolución en progreso de la lesión diagnosticada como maligna (microCa Papilar, o por solicitud del paciente, o si se asocia el antecedente de Ca Medular hereditario. En el primer caso –tratándose de una lesión única- se considera suficiente la lobectomía e istmectomía; en Ca Medular se recomienda la tiroidectomía total y vaciamiento compartamental central bilateral. En la cirugía del cáncer de tiroides debe evaluarse la extirpación del / los músculos esternotiroideos homolaterales, en bloque con la glándula, si existe sospecha de invasión.

TÉCNICAS DE TIROIDECTOMÍA

Se mencionaron ya la operación convencional, y las video-asistidas y video- endoscópicas. Si bien los procedimientos endoscópicos constituyen una especialidad, se insiste en que debe haberse adquirido destreza en la cirugía convencional, para luego desarrollar las habilidades endoscópicas (enfatisa la recomendación la posible necesidad de ‘conversión’ a una intervención clásica).

Procedimientos convencionales (‘clásicos’ o ‘a cielo abierto’)

No se describirán los detalles de las distintas técnicas, sino sólo las etapas fundamentales (según se han realizado habitualmente en nuestro Instituto):

Tiroidectomía Total Convencional

- Paciente en decúbito dorsal, cuello en hiperextensión no forzada, sin rotación del cuello.
- Antisepsia de piel y confección de campo estéril (‘1º campo’).
- Incisión de piel, ligeramente arciforme, transversal, entre bordes internos de

los músculos esternocleido mastoideos

(puede ser menor; raras veces sobrepasa esos límites) a nivel de la proyección del istmo.

-Movilización de ambos colgajos (piel, tejido celular subcutáneo y músculocutáneo, cefálico y caudal). Confección del 'segundo campo'.

-Incisión sobre la línea media aponeurótica, movilizándolo lateralmente los músculos acintados pretiroideos y disección de su cara posterior.

-Exposición de la glándula (cara anterolateral). Sección de ligamentos suspensorios, exposición de la tráquea por debajo del istmo; se evalúa si conviene la sección del istmo.

-Se inicia la lobectomía del lado de la lesión sospechosa; 'tratamiento' (disección, exposición, movilización, pinzamiento, sección y ligadura de los cabos) de ramas del pedículo arteriovenoso superior, respetando la rama externa del nervio laríngeo superior (la ligadura por ramas cercana a la glándula reduce el riesgo de lesión neural).

-Exposición de caras lateral y posterior del lóbulo, investigando el tronco arterial Tiroideo Inferior; si se lo identifica (recomendable), repararlo con hilo. Proseguir la liberación lateral del lóbulo hasta exponer la Arteria Carótida Primitiva homolateral y los cartílagos traqueales, todo ello, atendiendo a la identificación del Nervio Laríngeo Recurrente, que debe respetarse en su integridad, exponiéndolo hasta su ingreso a la laringe.

-Durante la etapa anterior deben investigarse las glándulas paratiroides homolaterales, por lo general sobre la tiroides, y adyacentes a las ramas de la Arteria Tiroidea Inferior; también debe respetárselas (la manipulación quirúrgica puede provocarles isquemias que pueden causar necrosis).

-Expuesto el lóbulo, e identificados los elementos nobles, se realiza el tratamiento del pedículo venoso inferior.

-Se continúa con el tratamiento de las ramas arteriales Tiroideas Inferiores (no

el tronco arterial), conservando las glándulas paratiroides junto a los cabos proximales y cerciorándose de no lesionar el NLR.

-Se 'desprende' de la tráquea la cara posterior del lóbulo hasta el tercio medio del istmo. Si se lo seccionó al comienzo, se extrae el lóbulo; en el caso que el istmo fuese respetado, se decide su sección y movilización del lóbulo, o se prosigue con la movilización del lóbulo contralateral, con igual procedimiento.

-Una vez completada la tiroidectomía, se revisa la hemostasia del área, y se confirma la integridad de los nervios recurrentes y glándulas paratiroides.

-Se aproxima la línea media musculoaponeurótica con suturas, y se completa la síntesis de la herida cutánea.

En **Lobectomías**, aunque la intervención se realizará solamente a un lado de la línea media, por razones cosméticas, si se trata de un acceso convencional ('a cielo abierto', con incisión cervical) conviene que la misma sea simétrica (a ambos lados de la línea media) al menos, hasta el plano muscular pretiroideo; permitirá además la eventual exploración del lóbulo contralateral, si se lo considerase necesario. Los estudios imagenológicos preoperatorios tornan innecesaria la exploración intraoperatoria del lóbulo a conservar, en la mayoría de los casos (las maniobras de disección y palpación y las consiguientes inflamaciones y fibrosis constituyen un riesgo de mayor laboriosidad y complicaciones ante una eventual reintervención en esa zona).

El instrumental y todos los gestos quirúrgicos deben ser delicados, respetando la integridad de los tejidos y su fragilidad, en particular las estructuras nerviosas y sus ramificaciones, y las glándulas paratiroides. Especial cuidado en los gestos de secado y lavado del lecho operatorio.

Se discute la utilidad de colocar drenajes en el lecho operatorio; en caso de usarlos, deben ser de tipo aspirativo (con un sistema de succión), y de material no fácilmente colapsable.

Procedimientos miniinvasivos

En 1996 se describió la primer paratiroidectomía video endoscópica. Luego diversos autores han desarrollado técnicas miniinvasivas para la cirugía de tiroides y paratiroides, con la finalidad de lograr un mejor resultado estético (cicatriz/ces cervical/es más pequeñas, o abordajes extracervicales (preesternales, submamarios, transaxilares, sus combinaciones, etc.)

Se han definido dos grupos diferentes:

- con utilización de insuflación cervical (Video endoscópica)
- sin utilización de insuflación cervical (Video asistida)

En el primer grupo se introducen trocares a través de incisiones a nivel cervical o fuera del cuello como se citó anteriormente, luego se insufla la región tiroidea con CO₂, se introduce la cámara por uno de los trócares y el resto del instrumental por los restantes, y se realiza la cirugía en forma totalmente endoscópica.

Esta técnica tiene como desventajas la prolongación del tiempo operatorio (superior al de una cirugía convencional); la insuflación cervical puede producir hipercapnia y es difícil de mantener estable (a diferencia de lo que sucede en abdomen que es una cavidad natural).

Estas técnicas han sido prácticamente dejadas de lado, en la actualidad, salvo la 'robótica' (ver más adelante).

En el segundo grupo, a través de una única y pequeña incisión cervical (2 cm) transversal medial a nivel del istmo se realiza la intervención, en parte, según técnicas "convencionales", complementándolas con maniobras propias de procedimientos endoscópicos. El instrumento óptico, insinuado a través de la incisión, permite la visión magnificada de sectores donde, por lo reducido del campo, el cirujano no puede explorar ni realizar maniobras bajo control visual directo. Se aconseja utilizar ópticas de 5 mm de diámetro y 30° de ángulo. Es necesario instrumental adecuado al reducido campo operatorio disponible (espátulas, decoladores). A igual que en la cirugía convencional,

deben identificarse y preservar en su integridad los nervios laríngeos y glándulas paratiroides.

Esta técnica fue desarrollada a partir de 1998 por los italianos Bellantone y Miccoli, y se denomina Tiroidectomía Video Asistida; el procedimiento, a pesar de ser discutido, se sigue utilizando en la actualidad. Si bien el tiempo operatorio se prolonga, la habilidad resultante de la práctica lo abrevia, así como disminuye las situaciones de “conversión” a técnicas convencionales, y las complicaciones operatorias.

Teniendo en cuenta lo reducido de la incisión, se deben seleccionar convenientemente las patologías en que se aplicará (en particular en cuanto al tamaño y consistencia de la pieza operatoria, y la índole de la patología). Actualmente, cirujanos de gran experiencia realizan intervenciones por cáncer, incluyendo resecciones ganglionares cervicales, sin complicaciones.

La **Cirugía Robótica** utiliza aparatos articulados que ofrecen mayor precisión en los gestos, capaces de realizar movimientos imposibles para la mano humana; además, alcanza regiones anatómicas de difícil acceso para la cirugía convencional. Sus sistemas ópticos brindan visión desde perspectivas inaccesibles por otros procedimientos, con magnificaciones y tridimensionalidad que permiten disecciones meticulosas. Por lo común, se realiza a través de incisiones menores que las habituales. La utilización de instrumental quirúrgico de pequeño tamaño, agregada a otras características, reduce las disecciones, el campo cruento y el sangrado, resultando, también, menos dolor postoperatorio. Agrega la ventaja de poder ser comandada a distancia. No obstante lo anterior, no carece de resultados fallidos y complicaciones. El elevado costo del equipamiento y de las prestaciones constituyen una limitación para la difusión de su uso.

COMPLICACIONES DE LA CIRUGÍA TIROIDEA

Aunque se trata de técnicas muy bien regladas (lo que ha llevado a un muy bajo índice de morbimortalidad), no están exentas de accidentes. Ya se

han expuesto los prerrequisitos indispensables para encarar responsablemente esta cirugía.

Por lo general, se producen en cirugías de grandes bocios, glándulas penetrantes en mediastino, hipertiroidismos, vaciamientos ganglionares, reintervenciones. La experiencia del equipo quirúrgico es un factor que reduce los riesgos.

Desde luego que la experiencia (equipo quirúrgico especializado en intervenciones en Cabeza y Cuello, ORL, o cirugía endócrina), la disponibilidad de instrumental adecuado y la destreza en su utilización reducen la incidencia de complicaciones y optimiza la consecución de los objetivos de los procedimientos.

Se hará un breve resumen, presentando en primer lugar las más severas o frecuentes.

Lesión de los Nervios Laríngeos Recurrentes

Se considera una premisa ineludible su exploración, reconocimiento y constante monitorización visual intraoperatoria, con el objetivo de respetar su integridad, y siempre teniendo en cuenta que, en un reducido número de individuos, el nervio del lado derecho puede tener una disposición 'no recurrente', lo que implica mayor riesgo. Igualmente, se recomienda verificar su indemnidad al concluir la intervención, y en el postoperatorio inmediato.

Se han desarrollado distintos recursos para la neuromonitorización intraoperatoria; todos requieren equipamiento específico y entrenamiento en su uso; su instalación requiere maniobras quirúrgicas agregadas. Informan respecto a daño inminente o ya producido, ayudando a la toma de decisiones en cuanto a la aplicación de medidas correctivas de la lesión y a la prosecución de la intervención planificada.

Los daños pueden ser por sección, compresión, atricción, elongación, quemadura, inclusión en suturas o ligaduras; pueden ser permanentes o

transitorios (éstos se resuelven en 6 a 8 semanas, habitualmente).

Esta complicación se informa en 0,0 a 14% de las cirugías sobre la glándula, y con daño permanente en hasta el 2,1% (variando según la experiencia del equipo interviniente; es menor en aquellos con práctica habitual de estas intervenciones).

Si durante la operación se detecta su sección, debe intentarse la anastomosis término-terminal, con material de sutura ultrafino (calibre menor que 6/0) montado en aguja atraumática; probablemente no se recupere la funcionalidad, pero se preservará el tono muscular, optimizando los resultados de posteriores tratamientos.

Si no se advirtió el accidente durante la operación, y fue unilateral, el paciente se mostrará luego disfónico, con voz áspera, 'soplante' o bitonal, y con estridores, ahogos y toses, que se exacerban con la deglución, y no mejoran (o lo hacen parcialmente) durante el postoperatorio.

Si la lesión no ha sido completa, es posible que la disfunción secuelar sea menor, y/o se resuelva en gran medida (por compensación funcional por la cuerda vocal contralateral); son de ayuda los corticoides y la foniatría (debe consultarse Otorrinolaringólogo).

Si el daño ha sido bilateral, se constituye en una situación gravísima, con severa disfunción cordal, y fenómenos asfícticos, por lo que el paciente debe ser traqueostomizado antes de la extubación, o de inmediato a ella (el anestesiólogo observará disnea severa, de causa obstructiva alta).

Complicaciones

- Lesión de N Laríngeo Recurrente
- Hipocalcemia
- Hematoma compresivo
- Lesión de N Laríngeo Superior
- Lesión del Conducto Torácico y/o Gran Vena Linfática
- Colecciones serohemáticas
- Crisis tirotóxica
- Infección de la herida
- Linforragia
- Lesión del Simpático Cervical
- Lesión de otros órganos vecinos
- Rechazo de material de sutura
- Cicatriz anestésica

La Otorrinolaringología aporta también tratamientos paliativos para la disfunción cordal; se han desarrollado numerosos recursos, de variable eficacia, tanto para la atención inmediata postoperatoria, como para las secuelas persistentes. Se recomienda iniciar el tratamiento de rehabilitación de la voz dentro de las 2 a 3 semanas de producido el daño.

Se insiste en que la mejor prevención es la identificación y preservación de los nervios, mediante una técnica quirúrgica depurada, aplicando las maniobras descritas para la localización y protección del nervio, y sobre la base de un completo conocimiento anatómico. Es conveniente un examen laringoscópico que informe el estado funcional cordal preoperatorio.

Hipocalcemias

Son consecuencia de la insuficiente función paratiroidea (por isquemia parcial, necrosis, o extirpación). Son más frecuentes en cirugías de grandes bocios, en extensiones retroclavículoesternales (“bocios penetrantes en tórax”), reintervenciones y en disecciones ganglionares; recientemente se ha agregado la hipovitaminosis D preoperatoria. En la cirugía del hipertiroidismo es muy frecuente la hipocalcemia transitoria (“hambre óseo”, sin daño paratiroideo), pero que igualmente requiere tratamiento.

Las informaciones varían en amplios márgenes; se estima que hay hipocalcemias en el 0,4 a 33,0 % de las cirugías tiroideas; de ellas, 2 a 53% son transitorias, y en 0,4 a 14% definitivas (para otros, 19- 38% transitorias, 0- 3% definitivas).

Se consideran formas leves y severas (más frecuentes las primeras) Las leves se manifiestan con ansiedad, lasitud, rigideces, parestesias (manos y antebrazos, peribucales, y a veces más extensas); los signos de Trousseau y de Chvostek se positivizan. En las formas severas se agregan espasmos carpopedales espontáneos, tetanias, e inclusive estridor laríngeo y convulsiones.

Las manifestaciones de isquemias parciales suelen resolverse en

semanas, aunque puede demorar entre 6 y 12 meses (al cabo de este período debe considerarse que se trata de hipoparatiroidismo definitivo, consecuencia de una reducción irreversible de la capacidad funcional paratiroidea).

Como aplicación práctica, se aconseja iniciar tratamiento con calcio y calcitriol de inmediato a la cirugía, manteniéndolo por al menos 3 a 4 semanas, para luego suspenderlos gradualmente. En el caso que igualmente se presenten manifestaciones, se agregará Gluconato de Calcio, 0,5 a 1,0 gramo endovenoso en inyección lenta, o 2 a 3 gramos por venoclisis, en goteo rápido. En ambos casos la administración EV se interrumpe al desaparecer las manifestaciones, prosiguiendo con el tratamiento oral. Para algunos expertos, es beneficioso iniciar el calcio oral (hay quienes agregan calcitriol y/o vitamina D) desde dos o tres días previos a la cirugía; esto se sostiene particularmente si se conoce hipovitaminosis D o calcemia 'baja' preoperatoria, y ante cirugías del hipertiroidismo.

La administración de Dexametasona EV, 8 – 10 mg durante la inducción anestésica es de ayuda para reducir la frecuencia e intensidad de hipoparatiroidismos transitorios postquirúrgicos.

Un recurso para el diagnóstico precoz de hipoparatiroidismo postoperatorio es la evaluación de calcemia y paratohormona sérica intra y/o postoperatoria inmediata.

Se reduce la frecuencia de esta complicación con la búsqueda, identificación y preservación sin isquemia de las glándulas paratiroides, antes del progreso de la tiroidectomía, y la verificación de su integridad durante la misma y al final de la intervención. Se insiste en la indispensable delicadeza de las maniobras (evitar su manipulación innecesaria, y especialmente en el uso de gasas para hemostasia y secado, la aplicación de separadores, y el lavado del lecho). La mayoría de los autores opina que sería suficiente con la conservación de una glándula, aunque muchos opinan que son necesarias al menos tres. Si se reconocen paratiroides en la pieza quirúrgica, se las recupera y reimplanta en la masa del músculo esternocleidomastoideo; igual actitud si se las ha desvascularizado o desprendido. También cuando se

presumen o confirman situaciones metabólicas predisponentes desde antes de la intervención.

Hematomas compresivos ('sofocantes')

Es una complicación precoz y grave, en las primeras horas del postoperatorio (por fortuna, poco frecuente); la tos y los vómitos postoperatorios están entre los desencadenantes.

La glándula tiroides se ubica en un compartimento que ofrece paredes resistentes; la pared anterior se reconstruye parcialmente al concluir la intervención, y entonces, si algún vaso sanguíneo del lecho tiroideo (en particular, ramas arteriales) persiste sangrando, la colección encontrará una pared resistente hacia los planos superficiales; tratándose de una acumulación progresiva y en corto tiempo, no puede expandirse por los planos de clivaje hacia mediastino, y entonces ejercerá presión sobre las vías aerodigestivas y los vasos (yugulares, particularmente), y provocando edema laríngeo. Las manifestaciones se producen en horas (por lo general, en las primeras ocho horas, pocas veces demora más) aunque el progreso es rápido, apareciendo disnea, disfonía en incremento, y sensación de opresión local, progresiva, que provoca gran discomfort y ansiedad; se agrega la estasis venosa yugular. Puede ser asfíctico. Pocas veces aparece sangramiento por la herida, pero la zona se observa tumefacta, y es firme a la palpación.

La meticulosa hemostasia y los gestos quirúrgicos delicados son medidas ineludibles en la prevención de sangramientos tardíos. Aunque discutida, la aplicación de gasas de celulosa oxidada (Surgicel®) en el lecho operatorio es un recurso; se extienden en el lecho operatorio luego del lavado y revisión final de la hemostasia, previos a la aproximación de los planos superficiales. La colocación de drenajes no es eficaz en evitar el progreso de la compresión.

La administración EV de Dexametasona, 8 – 10 mg al inicio de la intervención es de ayuda para evitar las náuseas y vómitos postoperatorios.

Cuando se trata de sangramientos venosos –menos frecuentes que los

arteriales- el cuadro evoluciona más lentamente.

El diagnóstico se sospecha por la clínica y el antecedente quirúrgico.

Por su gravedad, debe tratarse de inmediato; no demorar en estudios ni otras consideraciones. En el mismo lecho del paciente, sin anestesia, y ‘tranquilizando’ al enfermo, deben retirarse los elementos de síntesis de la herida, exponiendo hasta el lecho tiroideo; y evacuar la sangre y coágulos acumulados. El alivio será inmediato a la descompresión. Entonces puede ser llevado al quirófano, anestesiar, preparar el campo quirúrgico, y explorar el lecho, buscando el vaso sangrante para ligarlo (muchas veces no se lo identifica). Algunas veces el progreso del cuadro es más lento y permite el traslado inmediato a ambiente quirúrgico.

Lesión de Nervios Laríngeos superiores

Se la considera una complicación muy frecuente, que no se pesquiza, y muchas veces el paciente no percibe, ya que la disfonía aparece con los tonos más altos de la voz y con la fonación prolongada; suele ser pasajera, y se asume (tanto el cirujano como el enfermo) que es razonable una moderada disfonía luego de la tiroidectomía. Sin embargo, muchas son por daño (total o parcial) de estos ramos nerviosos (particularmente la rama externa), producidos durante la disección y tratamiento del pedículo vascular tiroideo superior, y que pudieron evitarse conociendo su anatomía y aplicando buenas prácticas operatorias. Muy rara vez requieren tratamiento; los recursos son corticoides y foniatría.

Lesión del Conducto Torácico – Gran Vena Linfática

Si bien constituye más frecuentemente una complicación de la cirugía oncológica y de las resecciones ganglionares cervicales bajas (también las intervenciones toracocervicales, como las esofagectomías u otras en el opérculo torácico), por la gravedad que pueden significar, hemos creído conveniente llamar la atención sobre estos grandes colectores linfáticos. La lesión más frecuente y de mayor gravedad es la del conducto torácico. Por su localización anatómica (a

nivel mediastinal alto y base del cuello, ascienden laterales al esófago, para separarse lateralmente, contorneando por detrás al paquete carotídeo-yugular, para dirigirse hacia adelante y anastomosarse con la vena subclavia a corta distancia del confluente yúgulosubclavio –el conducto torácico del lado izquierdo, la gran vena linfática al derecho-) se ha informado su lesión en 0,5 a 1,4% de tiroidectomías y en 2 a 8% de vaciamientos cervicales. La descripción anatómica clásica es la referida (se presenta en aproximadamente un tercio de los pacientes); hay múltiples variantes, tanto en número de los conductos como en su modo de desaguar en las venas subclavias y/o yugulares. Se comprende entonces que las intervenciones (disecciones ganglionares, reoperaciones, cirugías post radioterapia, etc) en la zona implican riesgo de lesiones. El cirujano debe tener en cuenta estos elementos anatómicos, y verificar su integridad al dar por terminada la intervención. El diagnóstico intraoperatorio se fundamenta en la presencia de líquido acuoso/ opalescente/ lechoso en el campo operatorio; debe localizarse el vaso linfático lesionado y ocluirse (ligadura, transfixión, aplicación de adhesivos quirúrgicos, movilización de colgajos musculares, u otro recurso disponible). En el postoperatorio se lo sospecha ante colección renitente en la zona operatoria, flujo (por la herida o drenaje) de líquido con el aspecto referido, y que se torna blanquecino y hasta cremoso luego de ingestas ricas en grasas; se confirma el diagnóstico por la riqueza en triglicéridos, y quilomicrones al estudio bioquímico. Los recursos terapéuticos en estos casos escapan a los objetivos de este texto, por lo que se remite al lector a la bibliografía pertinente; nos limitaremos a informar que, según el volumen del débito, la duración del drenaje, las condiciones generales del paciente, y otros factores relacionados, el tratamiento puede ser de índole conservadora (reposo con cabeza elevada, dieta, aspiración, compresión local, uso de somatostatina u octreótido, etc), o invasivo: quirúrgico (reintervenciones, toracoscopia videoasistida, instilaciones de esclerosantes), o embolizaciones del conducto linfático por vía endoluminal linfática).

Colecciones superficiales

Son más frecuentes que las antes descritas. Son acúmulos de sangre, suero, o ambos, en planos extraaponeuróticos. Preocupan por la aparición de bultuosidad en la zona, que fluctúa a la palpación; rara vez dolorosas; causa gran alarma su drenaje espontáneo por la herida operatoria. La mayoría no requiere tratamiento, y se reabsorben en días, sin secuelas. Si se considera inminente el drenaje, pueden evacuarse por punción a través de la herida.

También pueden presentarse equimosis, a veces extensas, sin evidente colección subyacente. Al igual que las anteriores, se resuelven espontáneamente y sin secuelas, en unos pocos días. No necesitan tratamiento específico.

Crisis Tirotóxica

También de presentación esporádica, implica generalmente una inadecuada preparación preoperatoria del paciente hipertiroides. Se insiste con la recomendación de que estos enfermos sean tratados con antitiroideos hasta lograr el eutiroidismo previamente a la cirugía (puede diferir por meses la operación) e, igualmente, en los diez días previos asociar la administración oral de yodo (solución de Lugol débil, 5-6 gotas cada 8 horas), hasta el día de la intervención. Existen otros recursos preoperatorios para la profilaxis de esta complicación, también muy eficaces.

El cuadro puede presentarse durante la intervención u horas más tarde. Las manifestaciones son las típicas de la Crisis Tirotóxica, y el tratamiento es el clásico (vistos en el Capítulo correspondiente).

Otros fenómenos compresivos de la vía respiratoria

Una muy poco frecuente causa es el edema laríngeo; suele presentarse luego de intubaciones difíciles, y de excesiva manipulación laringotraqueal. Otras causas descritas son el 'colapso' traqueal por traqueomalacia, y la torsión traqueal (luego de la ectomía de grandes bocios, de larga evolución).

Ante bocios penetrantes en tórax o endotorácicos, se debe realizar un completo estudio de las estructuras involucradas (ecografía, TAC y/o RMN –ambas con y sin contraste-) y su análisis previos a encarar la intervención; esto implica considerar incorporar un cirujano de tórax al equipo.

Se manifiesta con estridor, disnea, disfonía, tos; el enfermo expresa su sensación de obstrucción al paso del aire. Son de utilidad los corticoides, la elevación de la cabeza en el postoperatorio inmediato (debe ser una indicación de rutina), la oxigenoterapia; debe contenerse la ansiedad del paciente. Rara vez requiere traqueostomía.

Infecciones superficiales

En la actualidad se presentan raras veces. Se trata de celulitis extraaponeuróticas, con rubor y calor locales, sensibilidad y edema cutáneo. Más rara aún es la supuración a este nivel. Se tratan con antisepsia local y antibióticos. Se resuelven en días.

Supuraciones profundas

Muy poco frecuentes, pero su gravedad radica en que pueden extenderse desde el lecho operatorio, disecando los planos de clivaje cervicales, hacia el mediastino.

La profilaxis antibiótica preoperatoria rutinaria no está indicada; no obstante ello, tampoco está formalmente contraindicada -y es de uso frecuente- al momento de la inducción anestésica.

Se manifiestan con malestar general, fiebre, dolor local, tos. Se comprueba leucocitosis con neutrofilia. Se confirma el diagnóstico por estudio microbiológico del material extraído (por drenaje espontáneo por la herida, o por punción). El tratamiento incluye antibióticos, analgésicos antifebriles, y drenaje del foco séptico.

LECTURAS SUGERIDAS

- Bellantone R, Lombardi CP, Raffaelli MP, Boscherini M, et al. 2002. Video Assisted Thyroidectomy. *Asian J Surg*; 25 (4): 315-318.
- Bonnet S, Hartl D, Leboulleux S, Baudin E, et al. 2009. Prophylactic Lymph Node Dissection for Papillary Thyroid Cancer Less Than 2 cm: Implications for Radioiodine Treatment. *J Clin Endocrinol Metab* 94: 1162–1167. (<http://www.jcem.endojournals.org>).
- Cadena E, Sanabria A. 2015. Disección ganglionar de cuello: conceptos actuales. *Rev Colomb Cancerol* 15(3):31-40. DOI: 10.1016/S0123-9015(11)70063-4
- Casanova D. 2005. Cirugía mínimamente invasiva de Tiroides y Paratiroides. *Anales Sis San Navarra*; 28 (supl.3) Pamplona.
- Cerdán Santacruz C, Martín JAI, Martín ES, Méndez JB, et al. 2011. Embolización por vía percutánea de una fistula del conducto torácico cervical. *Cir Esp* 89 (5): 325-327. <https://doi.org/10.1016/j.ciresp.2010.05.015>
- Choo JM, You JY, Kim HY. 2019. Transoral Robotic Thyroidectomy: The Overview and Suggestions for Future Research in New Minimally Invasive Thyroid Surgery. *J Minim Invasive Surg* 22: 5-10. <https://doi.org/10.7602/jmis.2019.22.1.5>
- Cooper DS, Doherty GM, Haugen BR, Kloos RT et al. 2009. Revised American Thyroid Association Management Guidelines for Patients with Thyroid Nodules and Differentiated Thyroid Cancer. *Thyroid* 19 (11): 1167 – 1214.
- Debuck MM, Mastromauro G, Cipiti GC, Boglioli AR, et al. 2015. Bases anatómicas del vaciamiento ganglionar para carcinoma de tiroides. *Revista Argentina Anatomía Online* 6 (4): 167 – 173. Disponible en: <http://revista-anatomia.com.ar/archivos-parciales/2015-4-revista-argentina-de-anatomia-online-a.pdf>
- Delaney SW, Shi H, Shokrani A, Sinha UK. 2017. Management of Chyle Leak after Head and Neck Surgery: Review of Current Treatment Strategies. *Intern J Otolaryngol* (on line) Article ID 8362874. <https://doi.org/10.1155/2017/8362874>
- Docimo G, Tolone S, Pasquali D, Conzo G, et al. 2012. Role of pre and post-operative oral calcium and vitamin D supplements in prevention of hypocalcemia after total thyroidectomy. *G Chir* 33 (11/ 12): 374-378. Disponible en <http://eprints.bice.rm.cnr.it/8233/1/article%2893%29.pdf>
- Finochietto R, Yoel J, Cerisola JA. Atlas de Cirugía del Bocio. Ed Vergara, B Aires, 1969.
- Gagner M. 1996. Endoscopic subtotal parathyroidectomy in patients with primary Hyperparathyroidism. *Br J Surg*; 83: 875.
- García R ME, Mohedano L A, Acosta A F. 2006. Tiroidectomías sin drenajes. *Rev*

- Cubana Cir; 45 (1) (edición on line).
- Granell J, Kyu Eun Lee. 2020. Cirugía tiroidea de acceso remoto. Rev. ORL 11 (2) 179-194. DOI: <https://doi.org/10.14201/orl.21305>
 - Hurtado L LM, Pulido C A, Zaldívar R R, Basurto K E. 2000. A propósito de la localización del nervio laríngeo recurrente y las glándulas paratiroides inferior en la cirugía de tiroides. Cirujano General 22 (3): 283-286.
 - Kaplan EL, Angelos P, Applewhite M, Mercier F. Revised 01 October 2015. Chap 21: Surgery of the Thyroid. In: Thyroid Disease Manager. Disponible en: <https://www.thyroidmanager.org/>
 - Kim C, Kim J, Lee A, Kim Y. 2021. Viscum album extract (Helixor-M) treatment for thoracic duct injury after modified radical neck dissection: a case report. Gland Surgery 10 (2) (on line). doi: 10.21037/gS-20-629
 - Lombardi C.P, Raffaelli M, Bellantone R. 2004. Safety of Video-Assisted Thyroidectomy versus convencional surgery. Head and Neck 58-64
 - Lucena O JR. 2006. Tiroidectomía abierta mínimamente invasiva. Rev Fac Med; .29 (2): 161- 167. (<<http://www.scielo.org.ve/>).
 - Lucena O JR, Coronel P, Orellana Y. 2007. Paresia o parálisis de las cuerdas vocales después de la tiroidectomía con rutinaria identificación del nervio recurrente. Rev Electron Biomed / Electron J Biomed; 1: 8-15.
 - Lv S, Wang Q, Zhao W, Han L, et al. 2017. A review of the postoperative lymphatic leakage. Oncotarget, 8(40): 69062–69075. <https://doi.org/10.18632/oncotarget.17297>
 - Martin H. 1961. Radical Neck Dissection. Ciba Clinical Symposia; 13 (4): 103 – 116.
 - Maxwell AK, Shonka DC, Robinson DJ, Levine PA. 2017. Association of preoperative calcium and calcitriol therapy with postoperative hypocalcemia after total thyroidectomy. JAMA Otolaryngol Head Neck Surg. 2017;143(7):679-684. doi:10.1001/jamaoto.2016.4796
 - Mazzaferri EL. 2009. A Vision for the Surgical Management of Papillary Thyroid Carcinoma: Extensive Lymph Node Compartmental Dissections and Selective Use of Radioiodine. J Clin Endocrinol Metab; 94 (4): 1086–1088. (<http://www.jcem.endojournals.org>).
 - Mercado M V, Gómez C G. 2005. Vaciamiento cervical, desde una perspectiva general. Rev Otorrinolaringol Cir Cabeza Cuello; 65: 123-129. (<http://www.sochiorl.cl/indices/pdfs/65-2/08.pdf>).
 - Miccoli P, Berti P, et al. 2001. Minimally invasive video-assisted thyroidectomy Am J Surg 181: 567-570.
 - Novelli JL. 2006. Tiroidectomía Mini-invasiva Video-asistida: técnica quirúrgica para pacientes seleccionados. Anuario Fundación Dr J R Villavicencio; 16: 048 –

052. (<http://www.villavicencio.org.ar/pdf06/048.pdf>).
- Orloff LA, Wiseman SM, Bernet BJ, Fahey TJ, et al. 2018. American Thyroid Association statement on postoperative hypoparathyroidism: diagnosis, prevention and management in adults. *Thyroid* 28 (7): 830- 841. DOI: 10.1089/thy.2017.0309
 - Palestini N, Tulletti V, Cestino L, Durando R. 2005. Post- thyroidectomy cervical hematoma. *Minerva Chir*; 60(1): 37-46.
 - Patel KN, Yip L, Lubitz CC, Grubbs EG, et al. 2020. The American Association of Endocrine Surgeons Guidelines for the Definitive Surgical Management of Thyroid Disease in Adults. *Ann Surg* 2020; 271: e21–e93. DOI: 10.1097/SLA.0000000000003580
 - Peralta P R, Fleites G G, Cassola S JR, Guerra M JL. 1999. Cirugía tiroidea: principios anatómicos y técnicos para reducir complicaciones. *Rev Cubana Oncol*; 15 (2): 81-88.
 - Pereyra Rodríguez JA, Stiges-Serra A. 2002. Bases anatómicas del vaciamiento ganglionar cervical central. *Cir Esp* 71(3):163-8. DOI: 10.1016/S0009-739X(02)71952-0
 - Pérez P JA, Venturelli M F. 2007. Complicaciones de la Cirugía Tiroidea. *Cuad Cir (Valdivia)*; 21: 84- 91. (<http://bases.bireme.br/>). (<http://mingaonline.uach.cl/>).
 - Perinetti HA, Da Via EA. 1988. Complicaciones de la cirugía tiroidea: nervio recurrente y glándulas paratiroides. *Rev Arg Cir* 54: 69.
 - Rodríguez G O. 2005. Disección de cuello- Evolución histórica. *Gac Méd Caracas* 113 (4): 544-551. (<http://www.scielo.org.ve>).
 - Rosato L, Avenia N, Bernante P, De Palma M. 2004. Complications of Thyroid Surgery: Analysis of a Multicentric Study on 14,934 Patients Operated on in Italy over 5 Years. *World J Surg*; 28, 271–276.
 - Rubin AD, Sharma PK. 2003. Complications of Thyroid Surgery. (<http://www.eMedicine.com>).
 - Samraj K, Gurusamy KS. 2008. Drenajes de la herida después de la cirugía tiroidea (Revisión Cochrane traducida). *La Biblioteca Cochrane Plus*, 2008 Número 2. (<http://www.update-software.com>).
 - Sánchez-Blanco JM. 2004. Uso de drenajes en cirugía tiroidea y paratiroidea. *Cir Esp*; 75 (6): 319-25.
 - Sancho F S, Vaqué U J, Ponce M JL, Palasí G R. 2001. Complicaciones de la cirugía tiroidea. *Cir Esp*; 69: 198-203.
 - Sharma PK. Complications of Thyroid Surgery. Updated: Feb 27, 2020. Disponible en: <https://emedicine.medscape.com/article/852184-overview#a2>
 - Snyder SK, Lairmore TC, Hendricks JC, Roberts JW. 2008. Lesión del nervio laríngeo recurrente. *J Am Coll Surg*; 206 (1): 123-130.

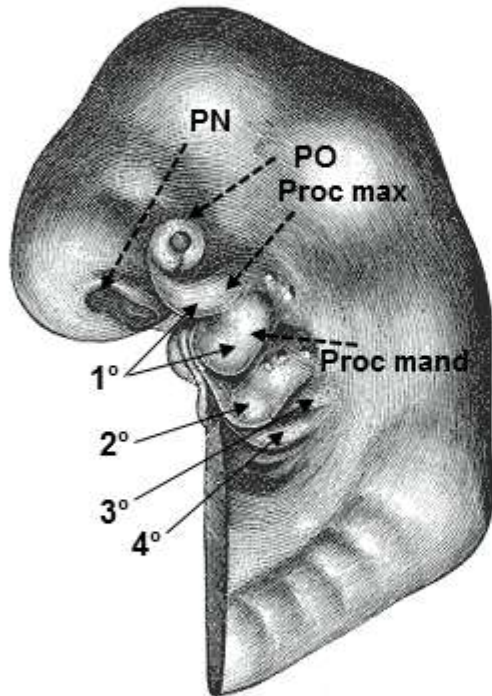
- Takami H, Ikeda Y. 2003. Total Endoscopic Thyroidectomy. *Asian J Surg* 26 (2): 82-85.
- Uchino S, Noguchi S, Yamashita H, Watanabe S. 2004. Modified Radical Neck Dissection for Differentiated Thyroid Cancer: Operative Technique. *World J Surg*; 28: 1199–1203.
- Tijerina de la Garza O, Elizondo RE, Ruiz R, Ortegón E, et al. 2007. Morfología del conducto torácico y su importancia clínica. *Medicina Universitaria* 9 (35):72-76. Disponible en: <http://eprints.uanl.mx/8828/>
- Yoo Seung Chung, Jee Young Kim, Ja-Seong Bae, Byung-Joo Song et al. 2009. Lateral Lymph Node Metastasis in Papillary Thyroid Carcinoma: Results of Therapeutic Lymph Node Dissection. *Thyroid*; 19 (3) 241 – 246.

Imágenes complementarias al texto

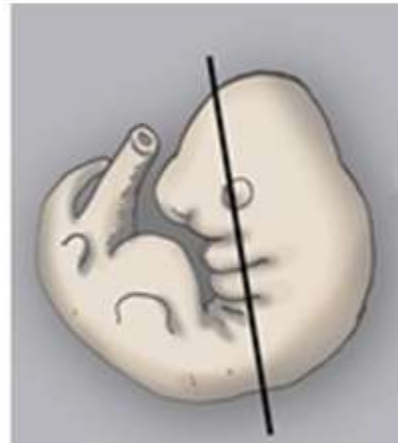
EMBRIOLOGÍA

EMBRIOLOGÍA

Embrión de 4^{ta} a 5^{ta} semanas



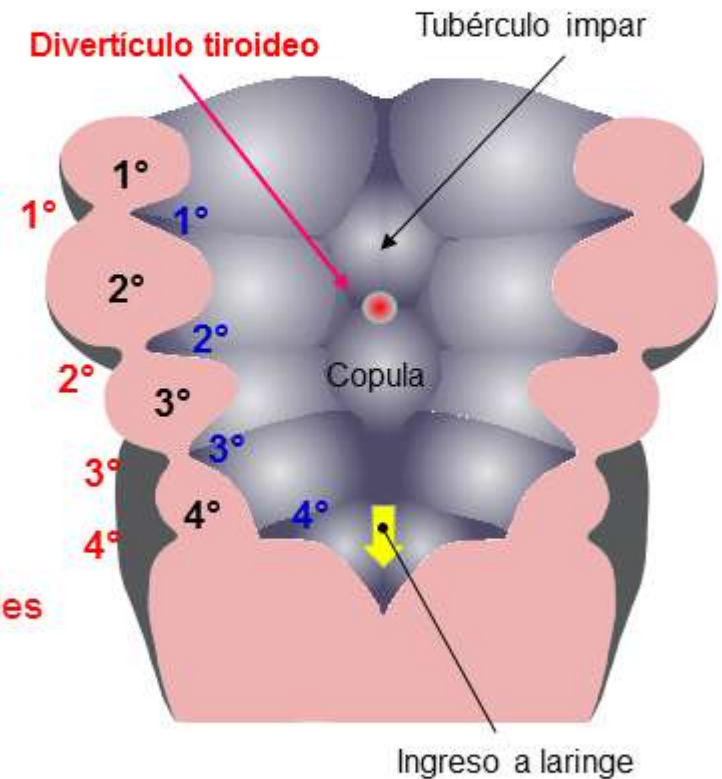
Aprox 4^{ta} semana



- 1,2,3,4 Arcos Branquiales
- 1,2,3,4 Bolsas Faríngeas
- 1,2,3,4 Hendiduras Branquiales

PN: Primordio nasal
PO: Primordio ocular
Proc max: Proceso maxilar
Proc mand: Proceso mandibular

Corte coronal
Vista desde atrás

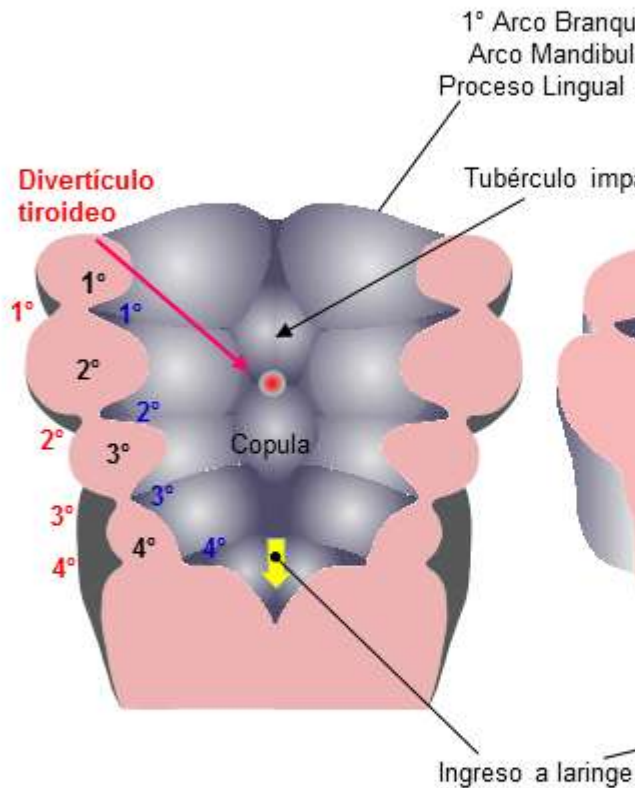


Modificado de
Pharyngeal arch. En Gray's Anatomy of the Human Body.
Public Domain
https://en.wikipedia.org/wiki/Pharyngeal_arch

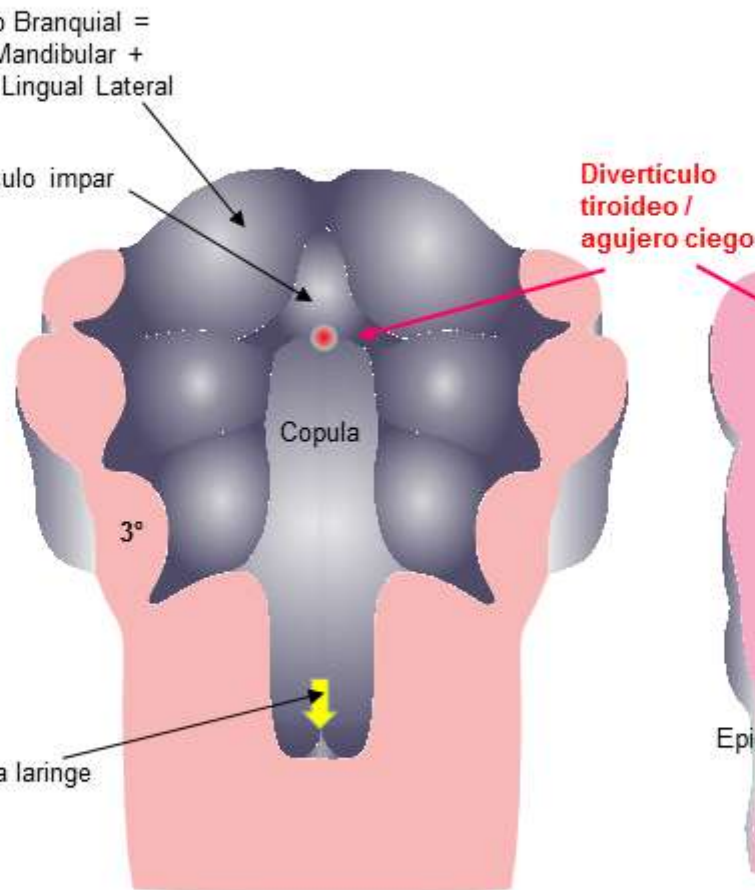
Modificado de
Henry Gray (1918) Anatomy of the Human Body
public domain
<https://commons.wikimedia.org/wiki/File:Gray979.png>

EMBRIOLÓGÍA

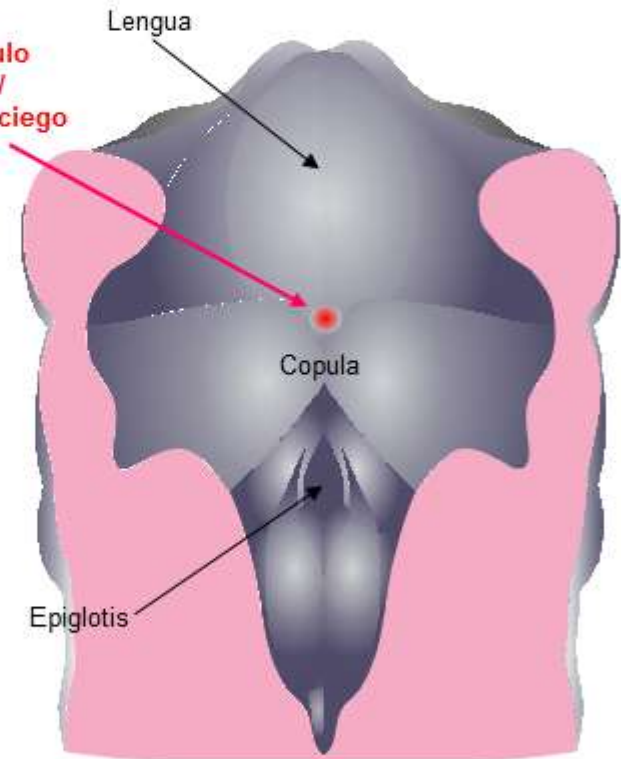
Aprox 26 días edad



Aprox 28 días edad



Aprox 30 días edad



Esquemas de la región mandibulofaríngea. Cortes coronales, vistos desde pared posterior de la faringe (lado izquierdo)

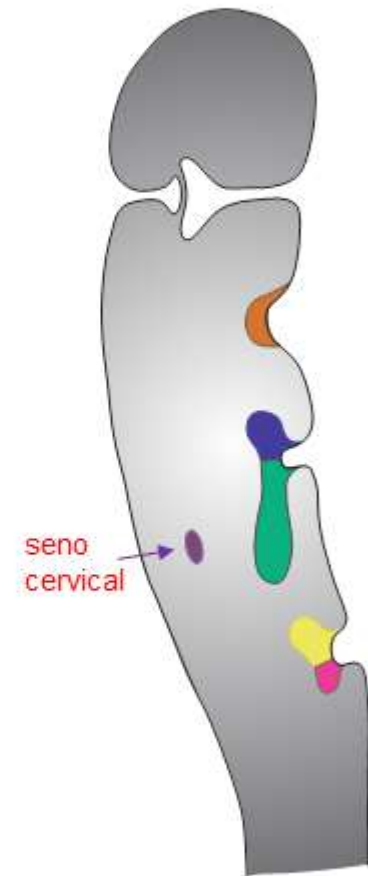
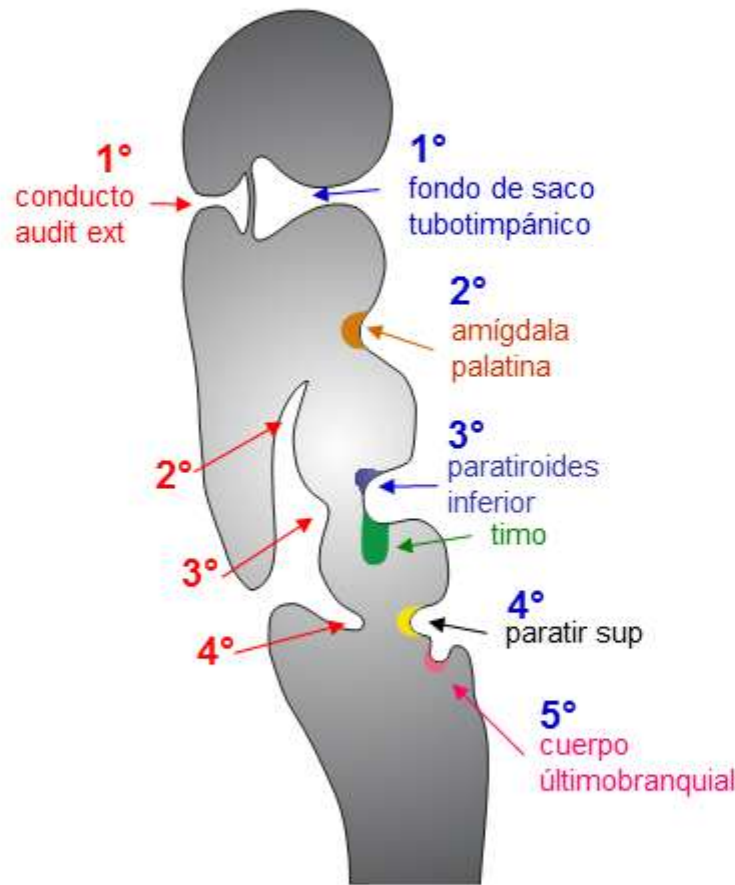
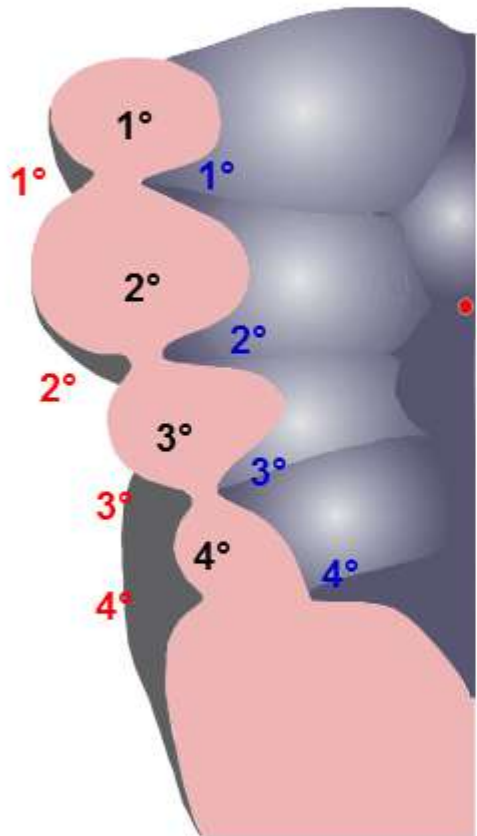
Modificado de Henry Gray (1918) Anatomy of the Human Body public domain <https://commons.wikimedia.org/wiki/File:Gray979.png>

Modificado de H Gray (1918) Anatomy of the Human Body public domain <https://commons.wikimedia.org/wiki/File:Gray980.png>

Modificado de H Gray (1918) Anatomy of the Human Body public domain <https://commons.wikimedia.org/wiki/File:Gray981.png>

EMBRIOLÓGÍA – desarrollo región infrahioidea

Esquemas a 4^{ta} – 5^{ta} semanas



Esquemas de la región mandibulofaríngea.

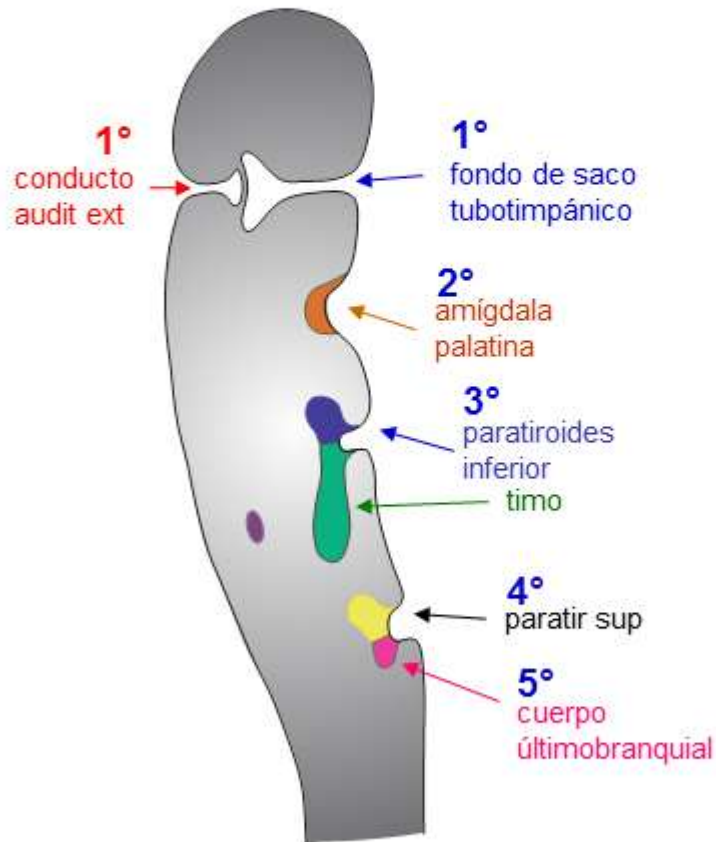
Cortes coronales, vistos desde pared posterior de la faringe (lado izquierdo)

Modificado de Henry Gray (1918) Anatomy of the Human Body public domain <https://commons.wikimedia.org/wiki/File:Gray979.png>

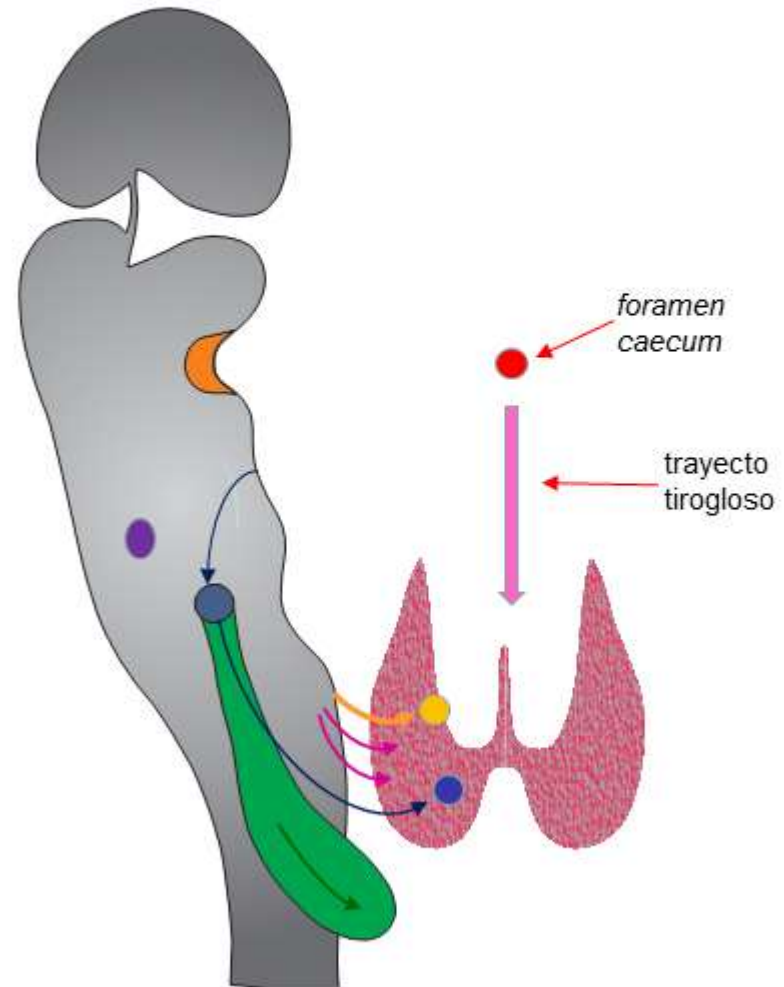
Modificado de Insights Imaging. 2016 febrero; 7 (1): 69-76 Creative Commons Attribution 4.0 <https://www.ncbi.nlm.nih.gov/pmc/articles/PMC4729717/>

EMBRIOLÓGÍA – desarrollo región infrahioidea

5ta semana



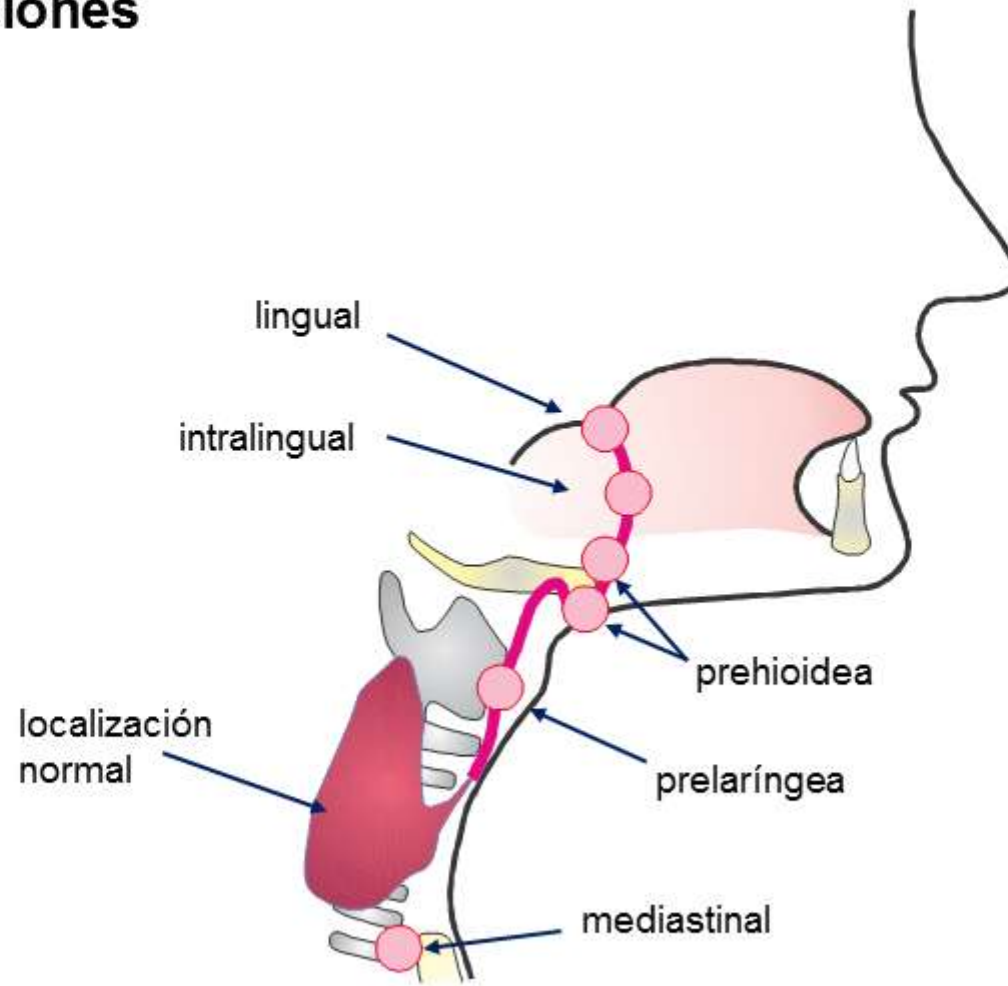
7ma semana



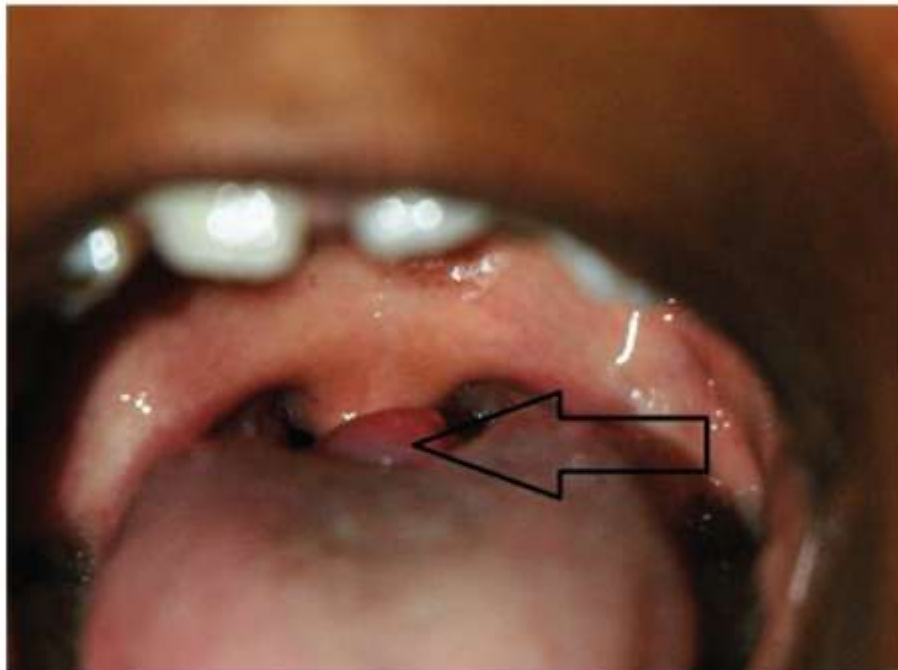Modificado de
Insights Imaging. 2016 febrero; 7 (1): 69-76
Creative Commons Attribution 4.0
<https://www.ncbi.nlm.nih.gov/pmc/articles/PMC4729717/>

EMBRIOLOGÍA– desarrollo de la Glándula Tiroides

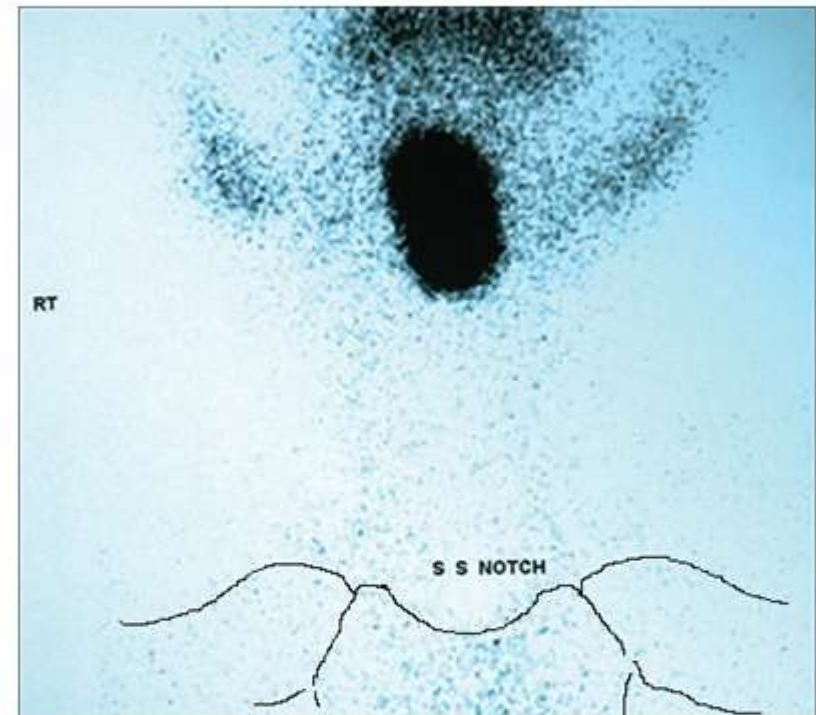
Localizaciones



EMBRIOLOGÍA– Tiroides Lingual



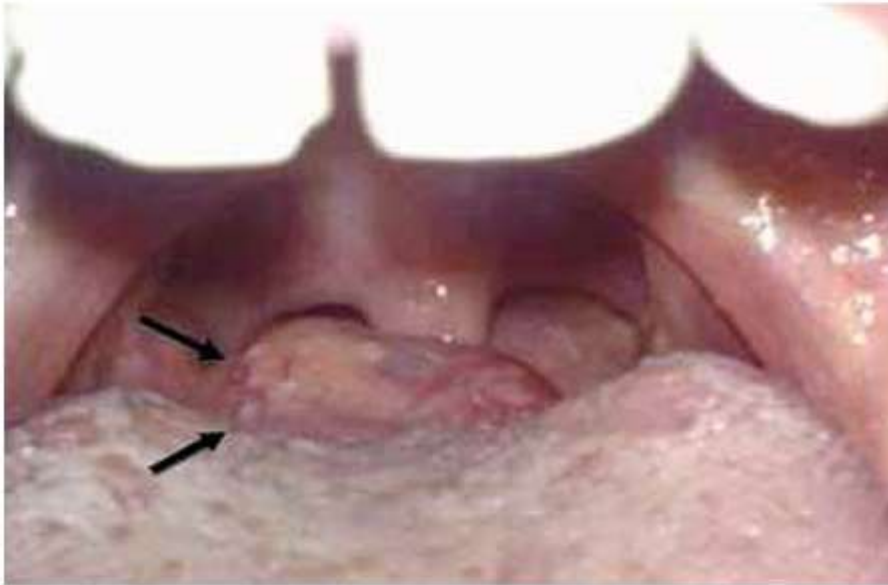
En la base de la lengua, por delante de la úvula, protruye una masa lisa, rojiza (flecha), que sugiere el diagnóstico



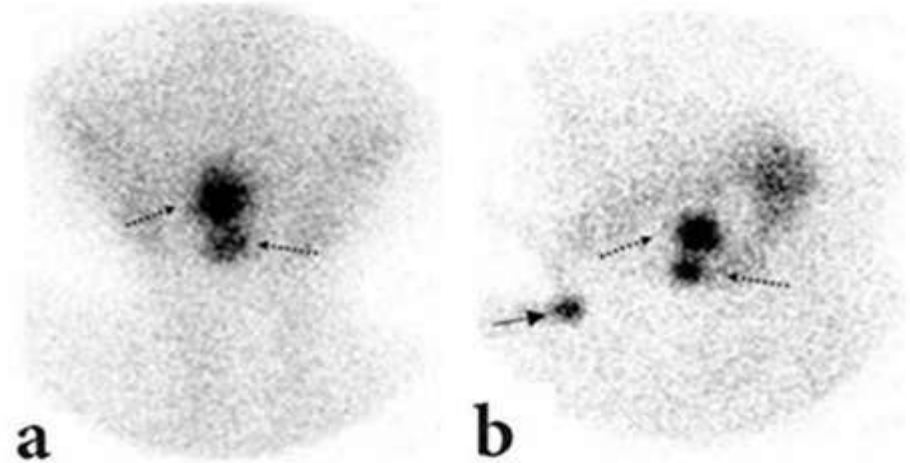
El centelleograma con Tc^{99m} (de frente, cuello en hiperextensión) muestra captación en la línea media, en la región lingual, y ausencia en la localización normal de la glándula. Tenue acumulación en glándulas salivales submaxilares y región faríngea (normal).

Modificado de
Dutta D et al. J Clin Res Pediatr Endocrinol (2013)
Open Access Attribution 2.5 Generic (CC BY 2.5)
https://openi.nlm.nih.gov/detailedresult.php?img=PMC3814540_JCRPE-5-212-g4&query=&req=4&npos=-1

EMBRIOLOGÍA– Tiroides Lingual



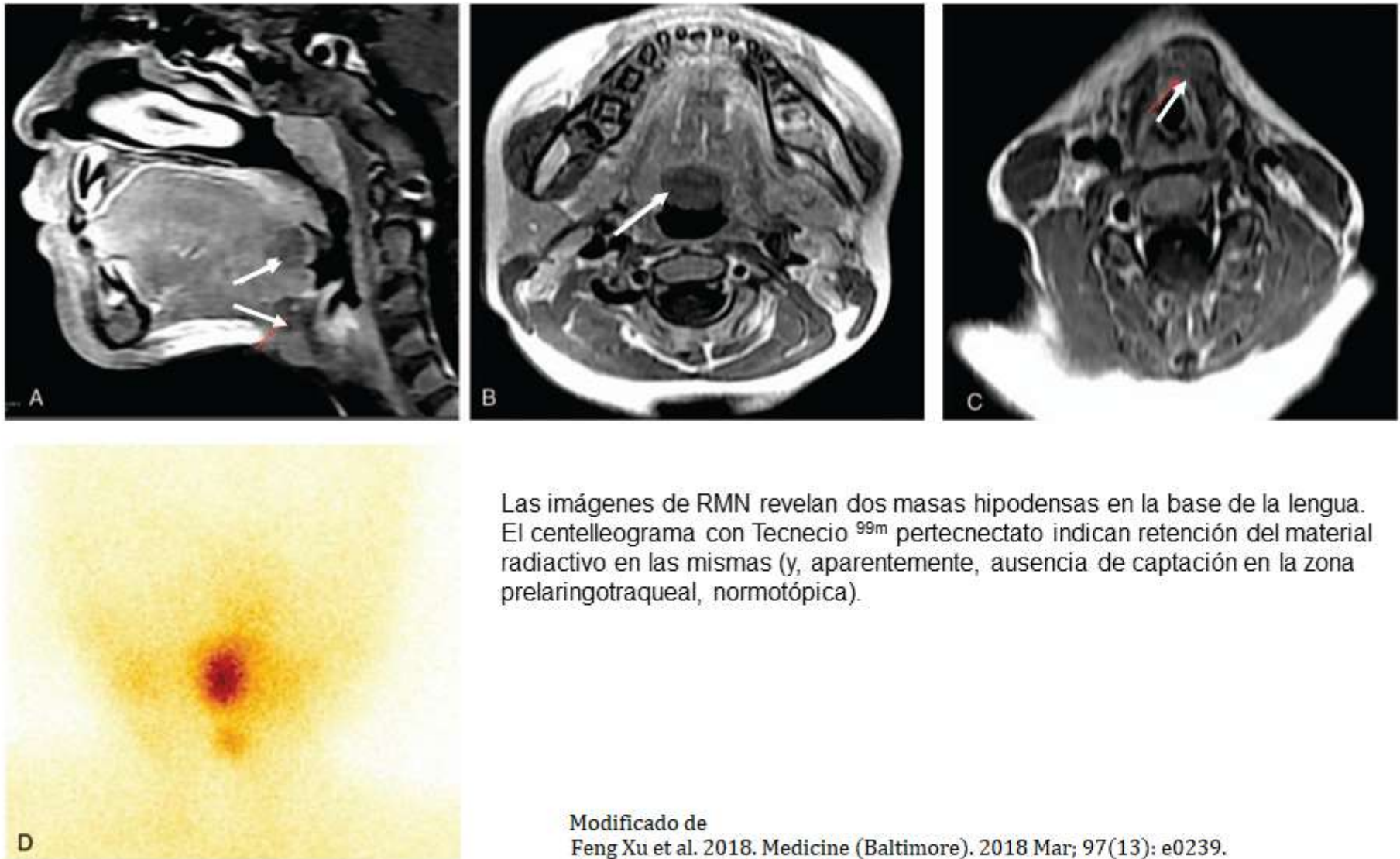
Las flechas indican la masa que protruye a nivel del foramen caecum y por delante de la úvula, más voluminosa hacia el lado derecho.



El centelleograma con Tc^{99m} – pertechnetato muestra: en **(a)** (de frente) dos focos de acumulación del radiotrazador (flechas punteadas), la mayor y más superior/superficial, hacia la derecha; en **(b)** (lateral izquierda) las mismas; la flecha de trazo entero indica la marcación del mentón. En **(a)** y **(b)** se observa leve acumulación en regiones submaxilares y faríngea.

Modificado de
Yildirim S et al. 2014.
Open Access. Attribution 2.5 Generic (CC BY 2.5)
https://openi.nlm.nih.gov/detailedresult.php?img=PMC4288225_MIRT-23-101-g2&query=&req=4&npos=-1

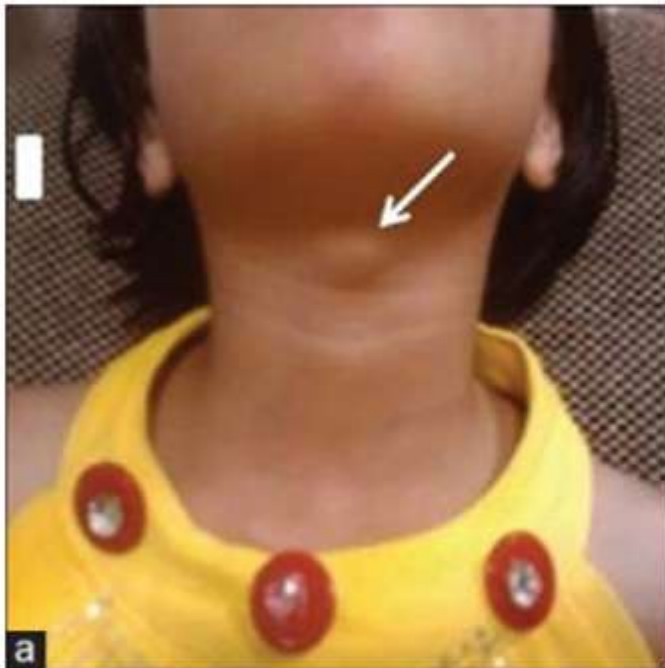EMBRIOLOGÍA– Tiroides Lingual



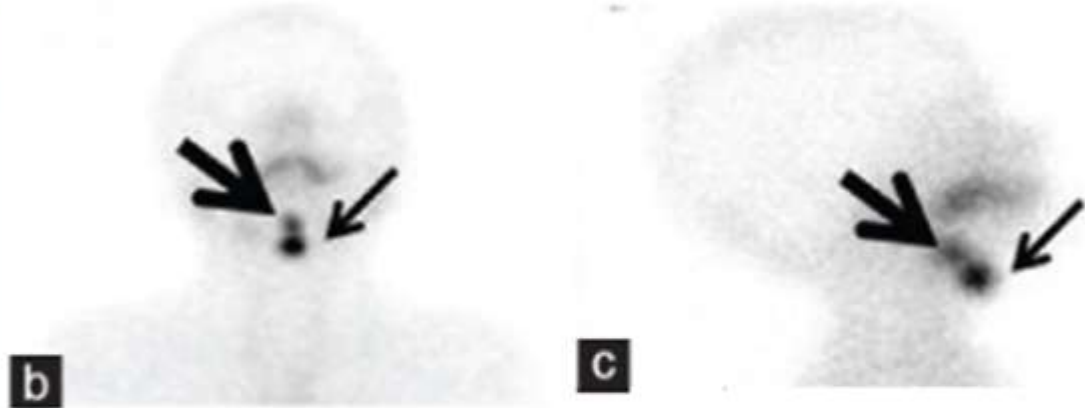
Las imágenes de RMN revelan dos masas hipodensas en la base de la lengua. El centelleograma con Tecnecio ^{99m} pertechnetato indican retención del material radiactivo en las mismas (y, aparentemente, ausencia de captación en la zona prelaríngea, normotópica).

Modificado de
Feng Xu et al. 2018. *Medicine (Baltimore)*. 2018 Mar; 97(13): e0239.
Open Access. CC BY-ND 4.0
<http://creativecommons.org/licenses/by-nd/4.0>

EMBRIOLOGÍA– Tiroides ectópica



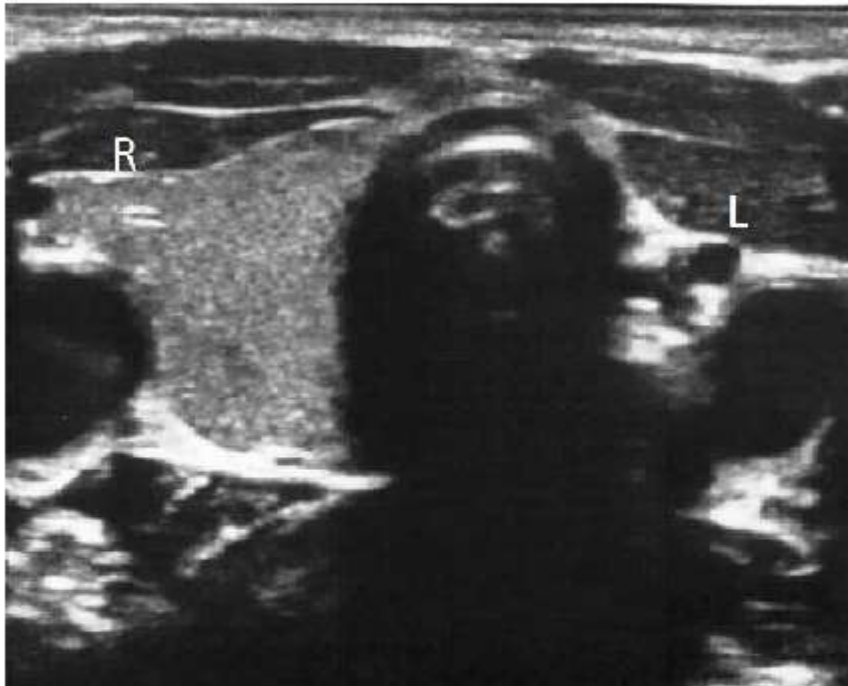
Bulto en la línea media, a nivel prehioideo.



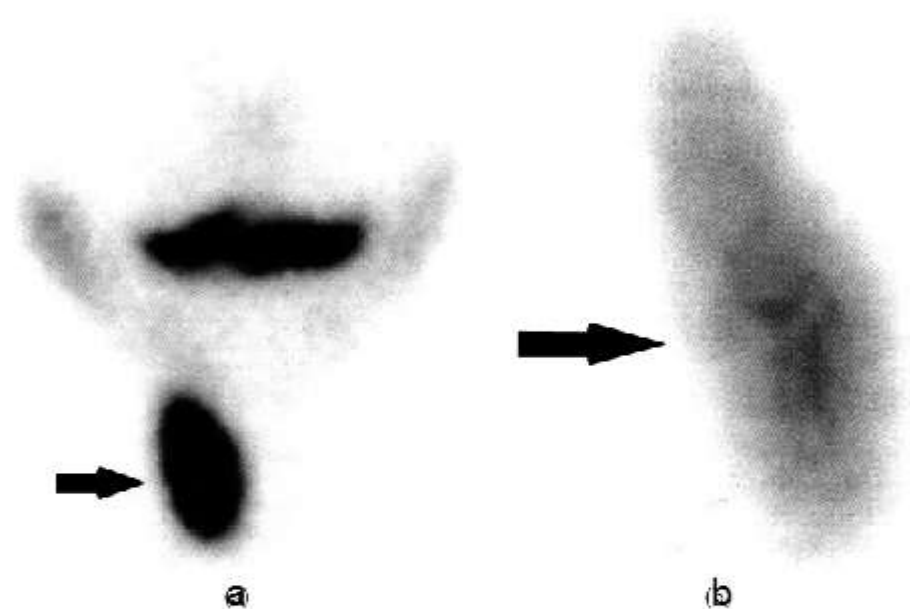
El centelleograma muestra dos focos de acumulación del radiotrazador en la zona. **(a)** de frente; **(b)** lateral derecho. La flecha delgada indica el tumor visible y palpable, la flecha gruesa, otro foco, de menor volumen, pre-suprahioideo (o intralingual). No existe acumulación en la localización normal.

Modificado de
Aldechi C, et al. 2014.
Public Domain, CC0 1.0 Universal (CC0 1.0)
https://openi.nlm.nih.gov/detailedresult.php?img=PMC4233051_13104_2014_3310_Fig1_HTML&query=thyroglossal+cyst&req=4&npos=100

EMBRIOLOGÍA– Hemiagenesia



En la ecografía (corte transversal) se observa el lóbulo derecho de características normales, y ausencia del istmo y el lóbulo izquierdo. Los músculos acintados y los vasos cervicales ocupan el lecho tiroideo izquierdo.



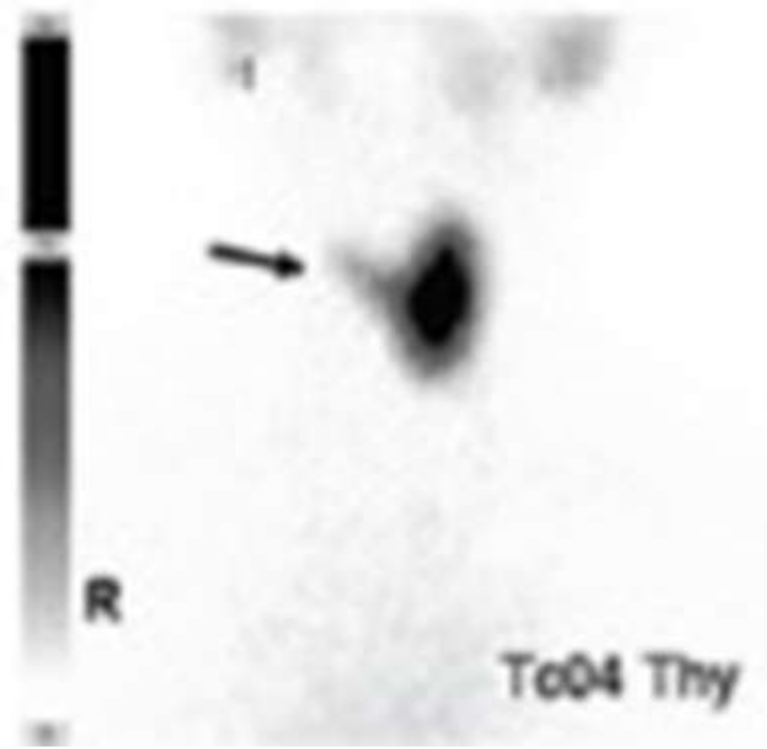
El centelleograma frontal (a) muestra acumulación y distribución normal del material en el lóbulo derecho, y ausencia del istmo y lóbulo izquierdo. Tampoco evidencia otra zona de captación en el cuello.

Tomado de
Ümit Yaşar Ayaz et al.
Case Rep Radiol. 2015; 2015: 917504.
Open Access
<https://www.ncbi.nlm.nih.gov/pmc/articles/PMC43450>

EMBRIOLOGÍA – Agenesia e Hipoplasia



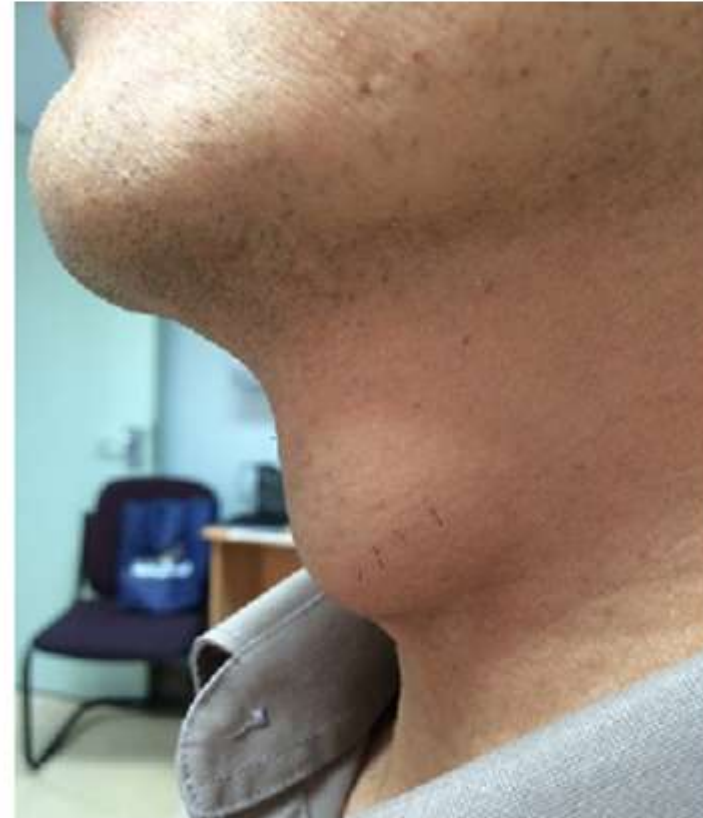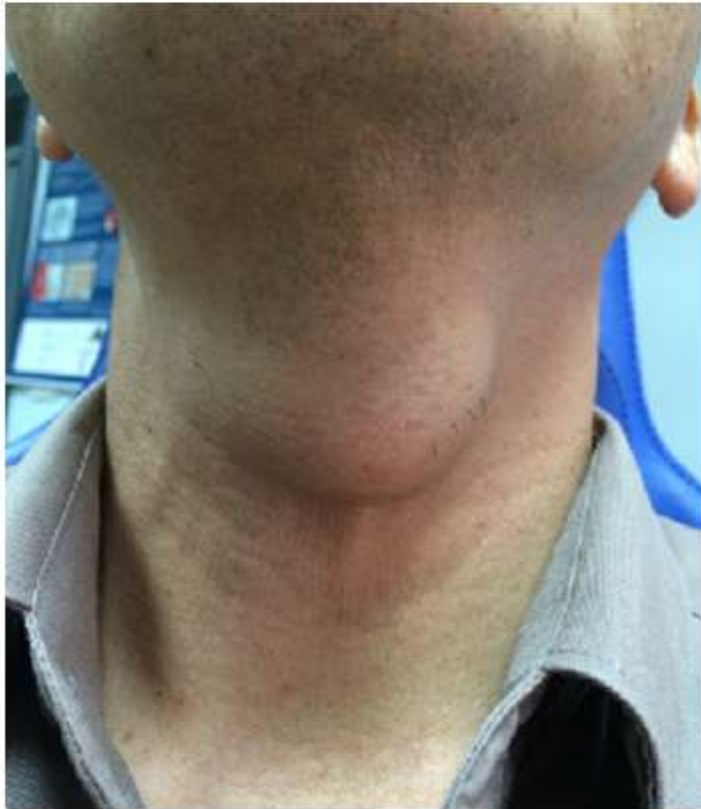Centelleograma con Tc^{99m} MIBI.
Niño con agenesia tiroidea.



Centelleograma con Tc^{99m} MIBI.
Lóbulo derecho rudimentario (hipoplasia) y
lóbulo izquierdo hiperfuncionante (por
estudios, Enf de G – Basedow).

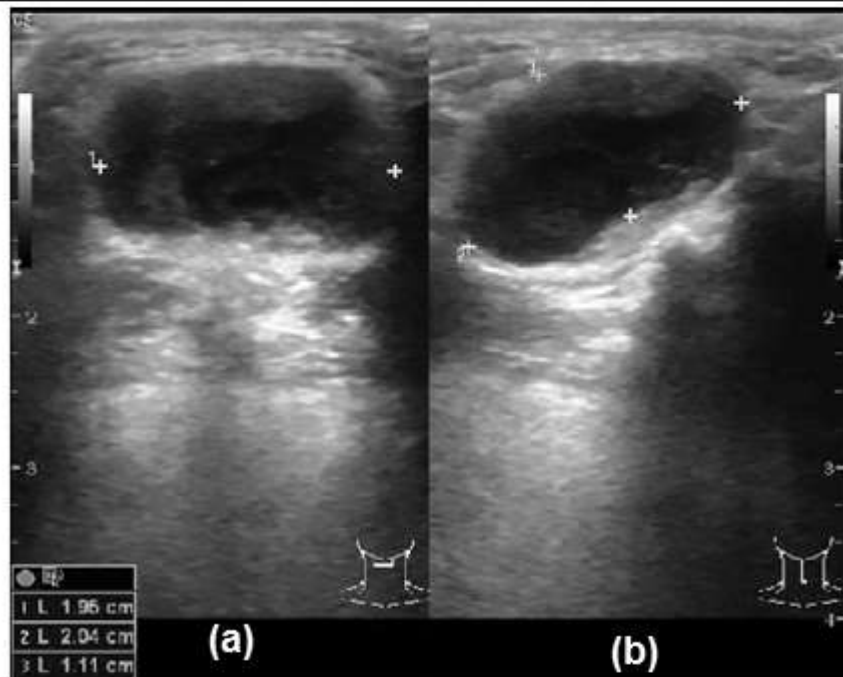
Modificado de
Padma Subramanyam
Open Access (CC NC-SA 3.0)
<https://www.ncbi.nlm.nih.gov/pmc/articles/PMC4579617/>

EMBRIOLOGÍA– Quiste Tirogloso



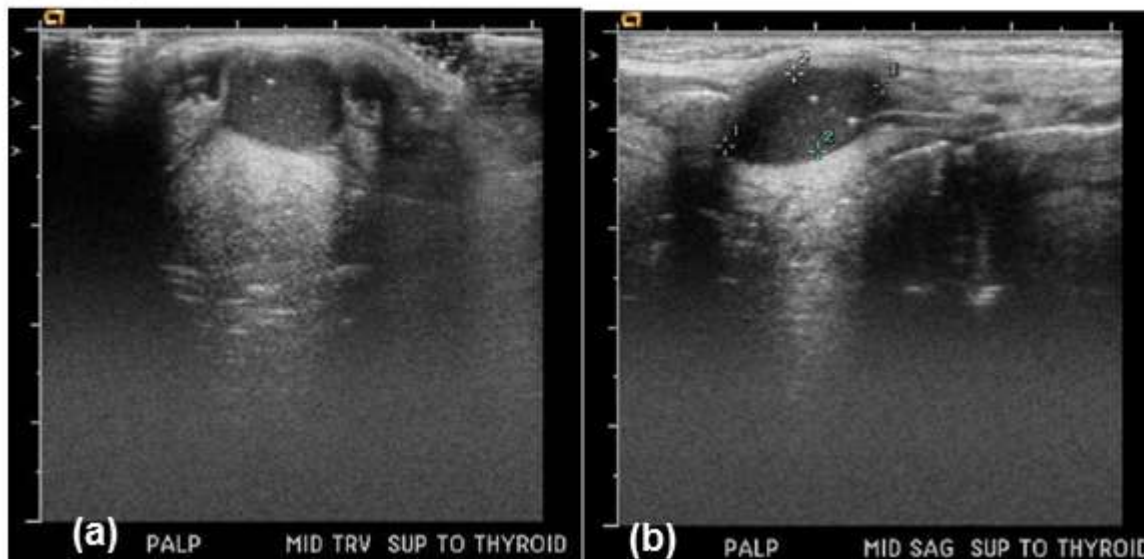
Tomado de
Yuranga Weerakkody et al. Thyroglossal duct cyst
CC BY-NC-SA 3.0
<https://radiopaedia.org/articles/thyroglossal-duct-cyst>

EMBRIOLOGÍA– Quiste Tirogloso



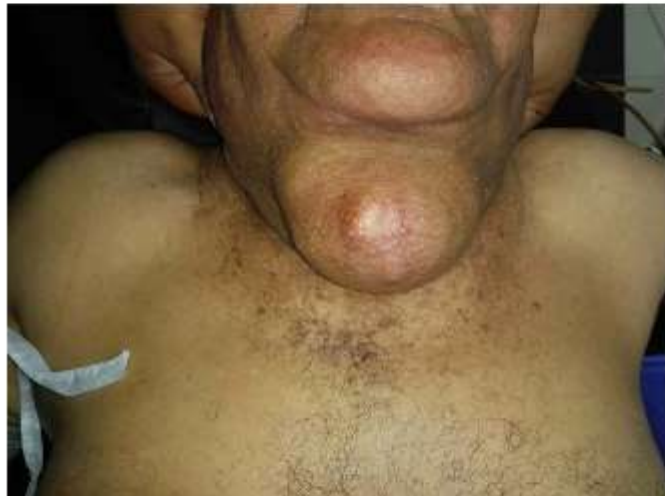Las ecografías muestran una tumoración de contenido hipoeecogénico, homogéneo; bien delimitada y de pared lisa. El refuerzo posterior confirma la naturaleza líquida del contenido

(a) corte transversal
(b) longitudinal

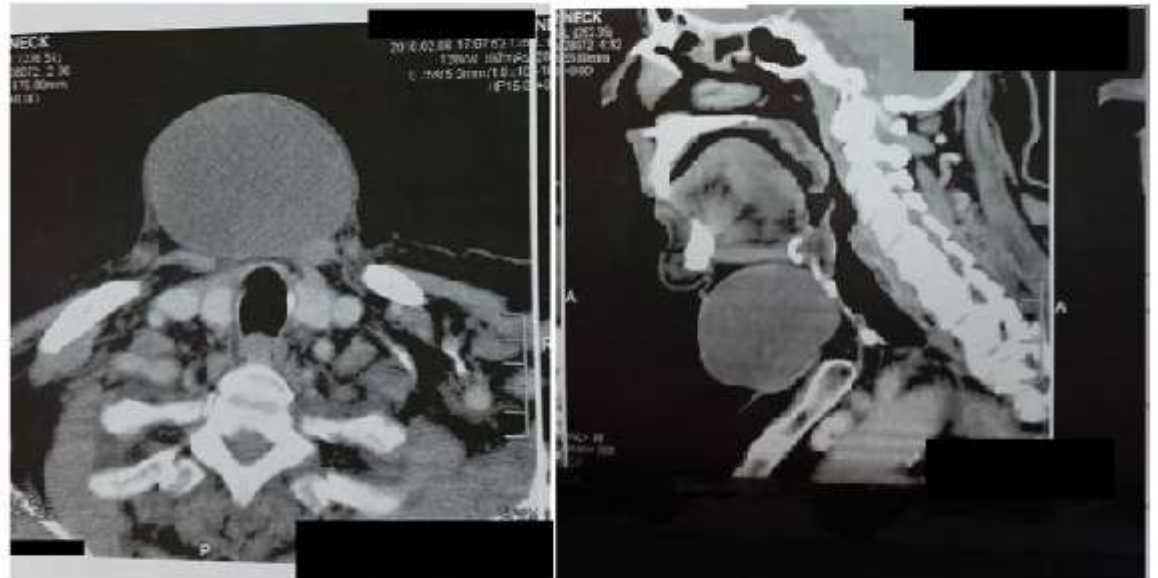

Tomado de
Yuranga Weerakkody et al. Thyroglossal duct cyst
CC BY-NC-SA 3.0
<https://radiopaedia.org/articles/thyroglossal-duct-cyst>

EMBRIOLOGÍA– Quiste Tirogloso



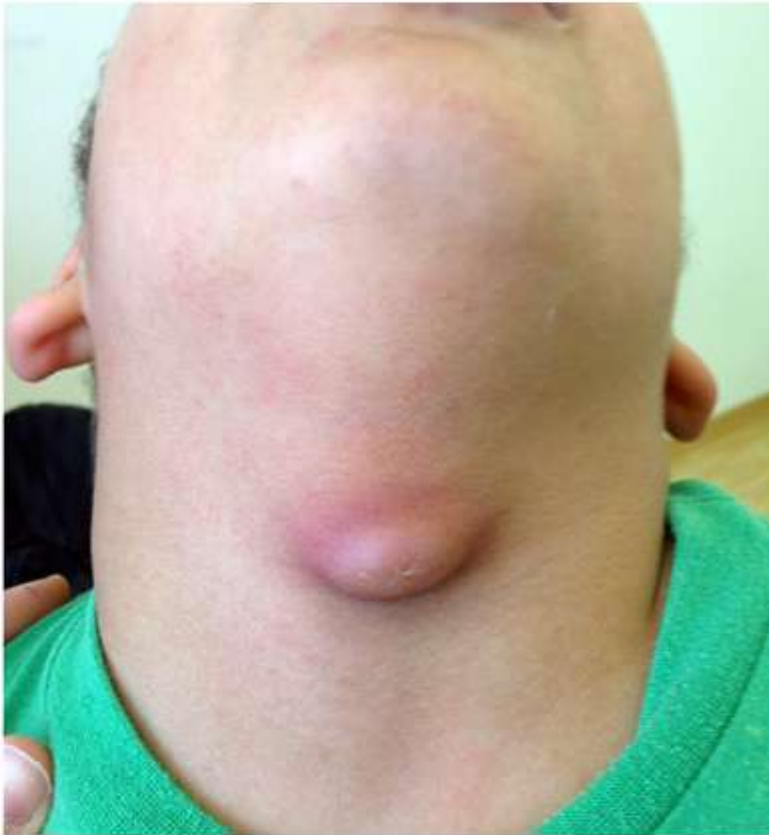Tumoración de gran tamaño y larga evolución, en un adulto mayor, con signosintomatología compatible con quiste tirogloso.



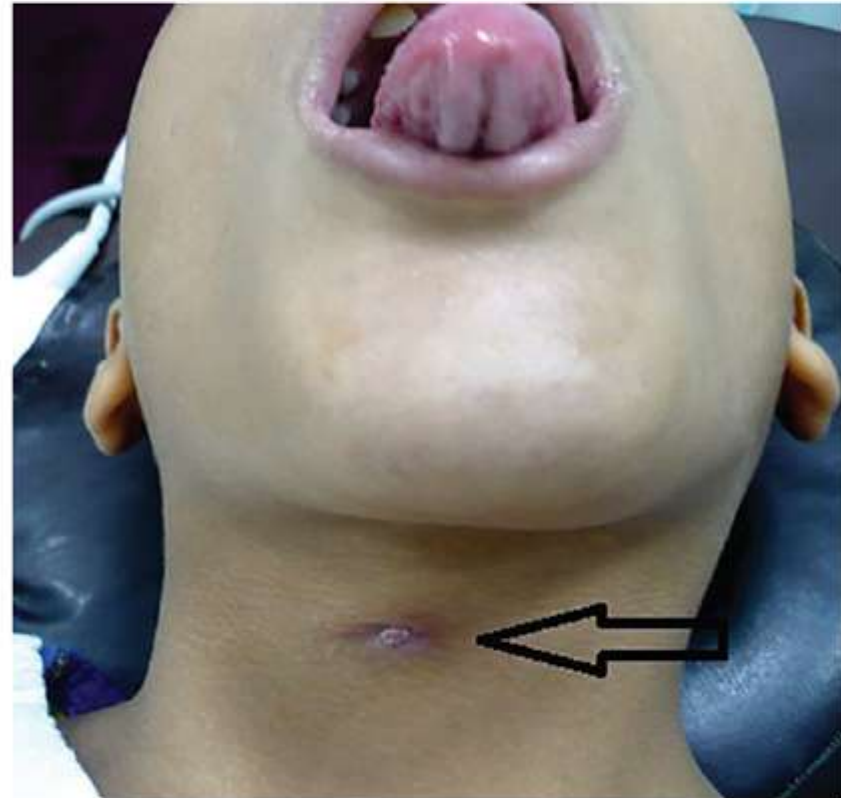
La tomografía computarizada multicorte evidencia la gran lesión pre-infraioidea bien delimitada y de contenido homogéneo de características líquidas, compatible con quiste tirogloso.

Tomado de
Yousef Ahmed El-Ayman et al:
Huge thyroglossal duct cyst in elderly patient: Case report
Open Access. CC BY-NC-ND
<https://www.ncbi.nlm.nih.gov/pmc/articles/PMC6168932/>

EMBRIOLOGÍA– Quiste Tirogloso infectado y fístula

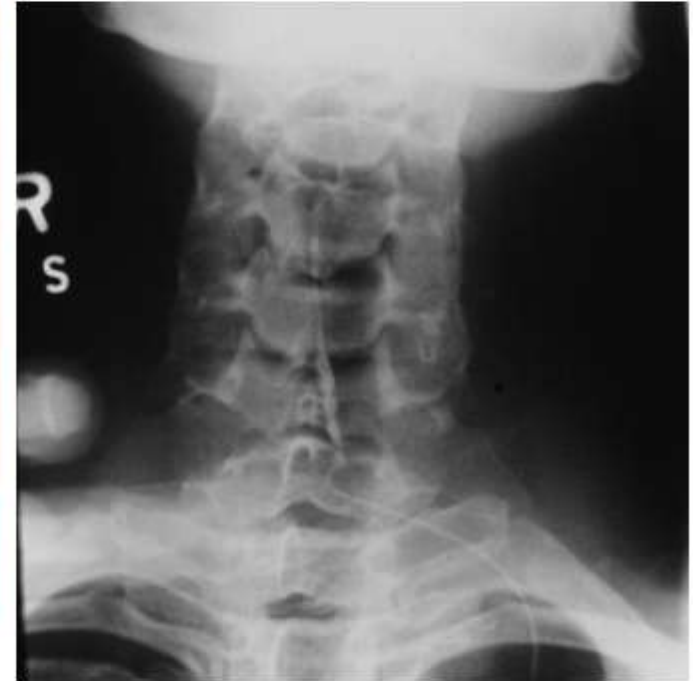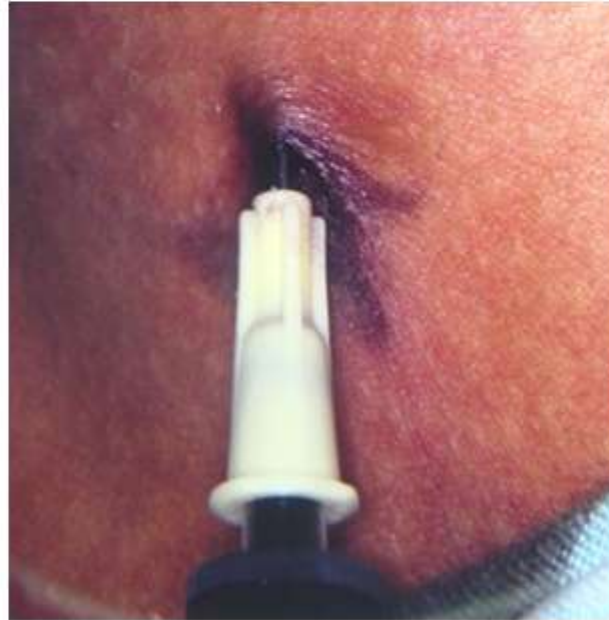

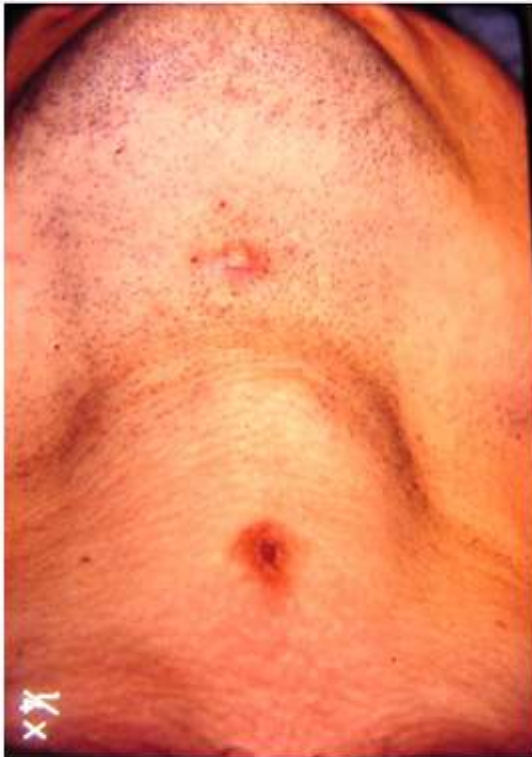
Tomado de
File:Inflamed thyroglossal cyst.JPG
Creative Commons Attribution-Share Alike 4.0 International
https://commons.wikimedia.org/wiki/File:Inflamed_thyroglossal_cyst.JPG



Tomado de
Tamer Alnaimy et al
Thyroglossal Cyst and Fistula: Surgical pitfalls and
causes of recurrence
Egypt J Surg 2016;35:49-53 (CC BY-NC-SA)
<http://www.ejs.eg.net/text.asp?2016/35/1/49/176807>

EMBRIOLOGÍA– Quiste Tirogloso fistulizado. Fistulografía

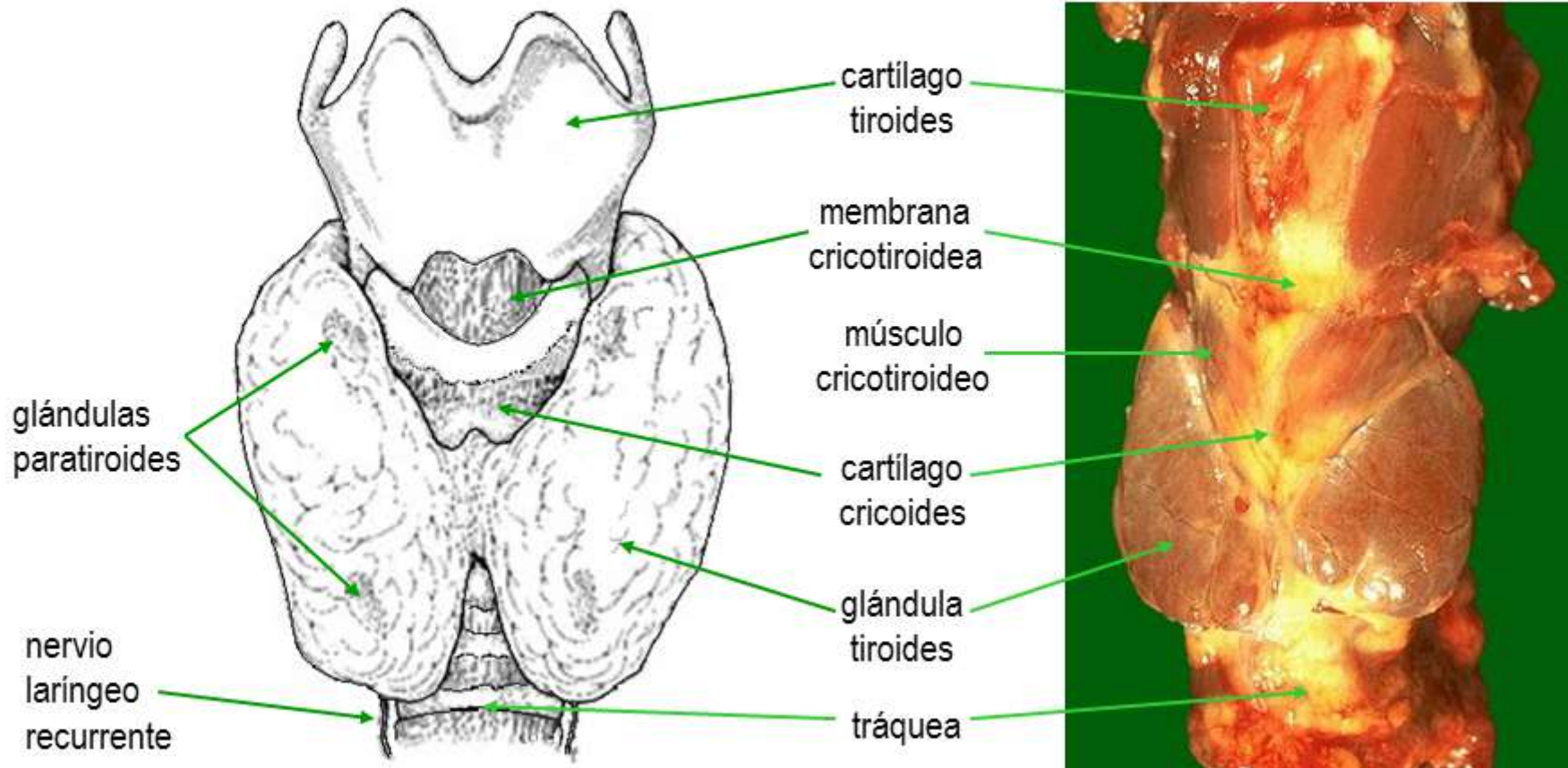


Se realiza instilación de medio de contraste radioopaco, y en la placa Rx se observa el trayecto fistuloso. El mismo procedimiento, con colorante (azul de metileno) es de utilidad en la cirugía, facilitando la resección del trayecto.

Tomado de
Ghorayeb B Y. Thyroglossal Cyst
Public Domain `CC BY-NC-ND 2.5
<http://www.ghorayeb.com/thyroglossal.html>

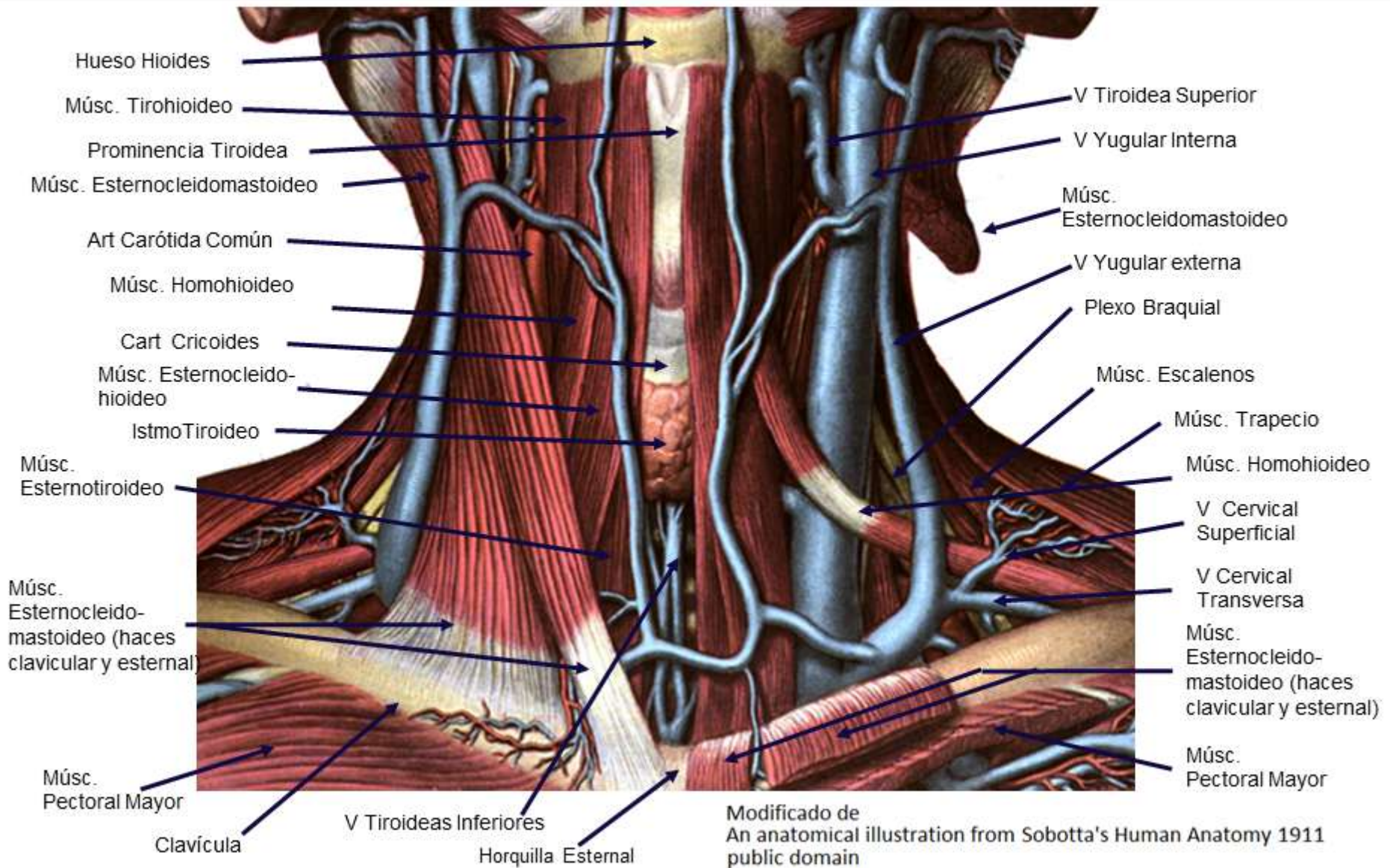
ANATOMÍA e HISTOLOGÍA NORMALES

ANATOMÍA. Glándula Tiroides y laringotráquea



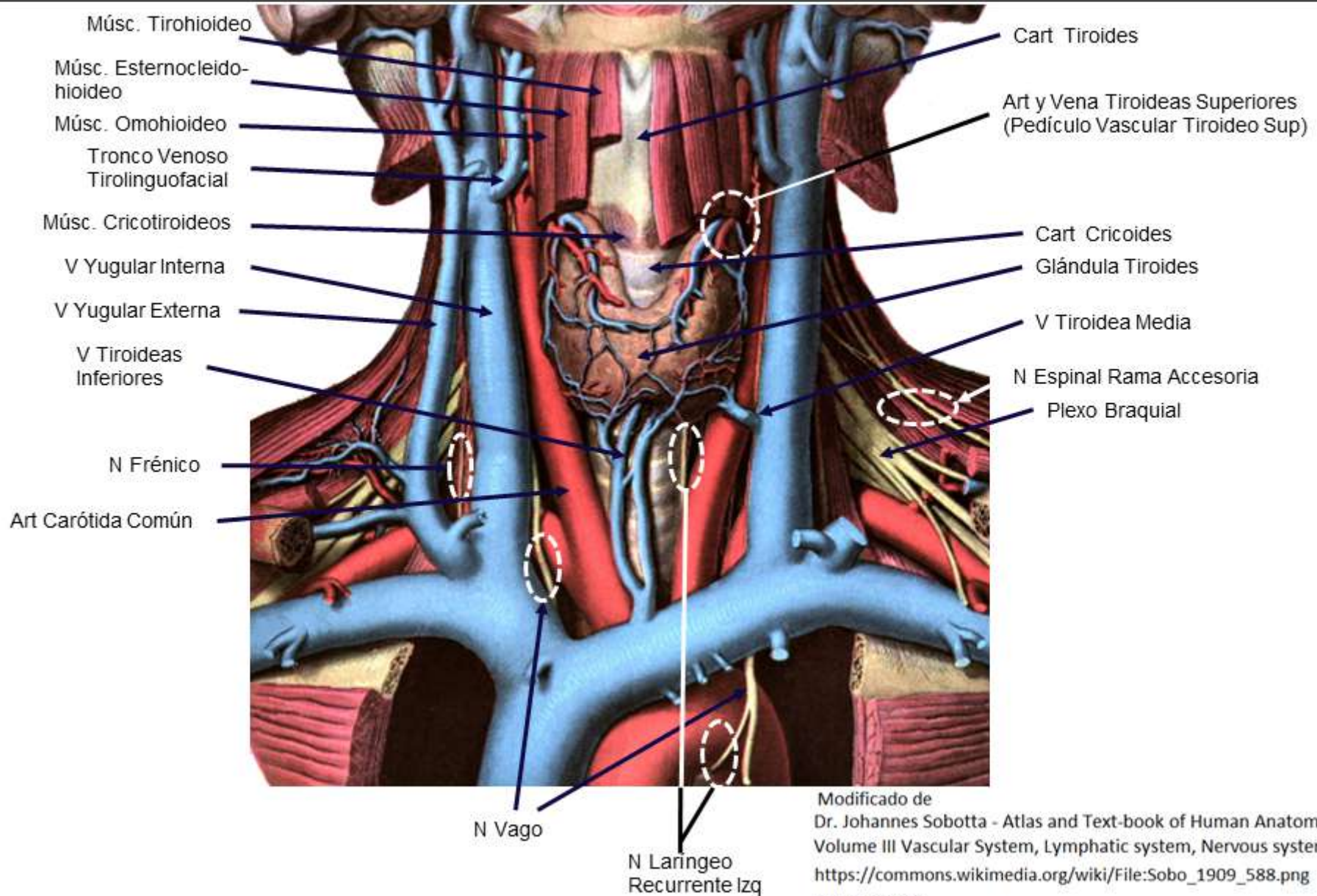
Vista anterior

ANATOMÍA. Región pretiroidea, vista frontal

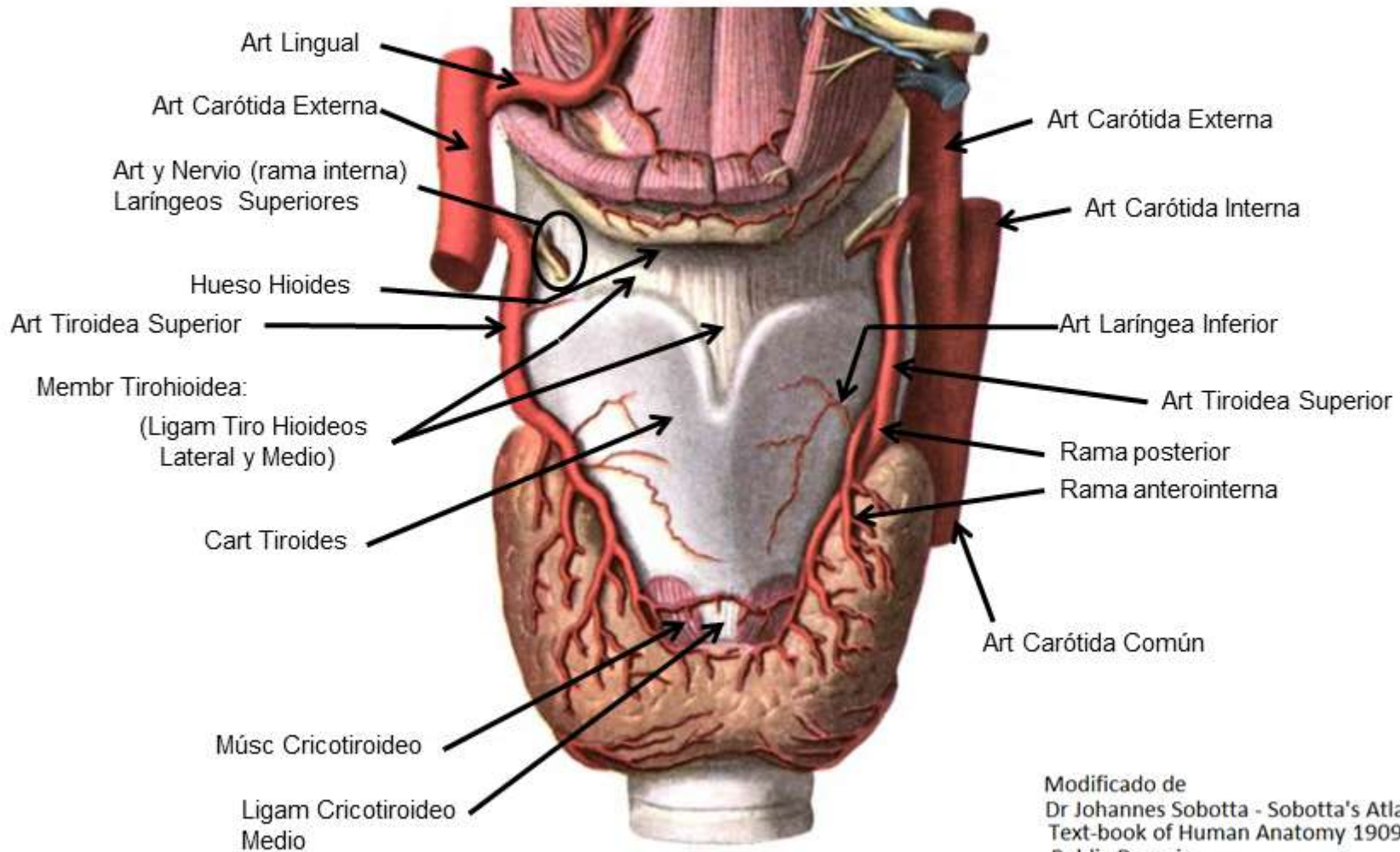


Modificado de An anatomical illustration from Sobotta's Human Anatomy 1911 public domain https://commons.wikimedia.org/wiki/File:Sobo_1911_593.png

ANATOMÍA. Región tiroidea, vista frontal



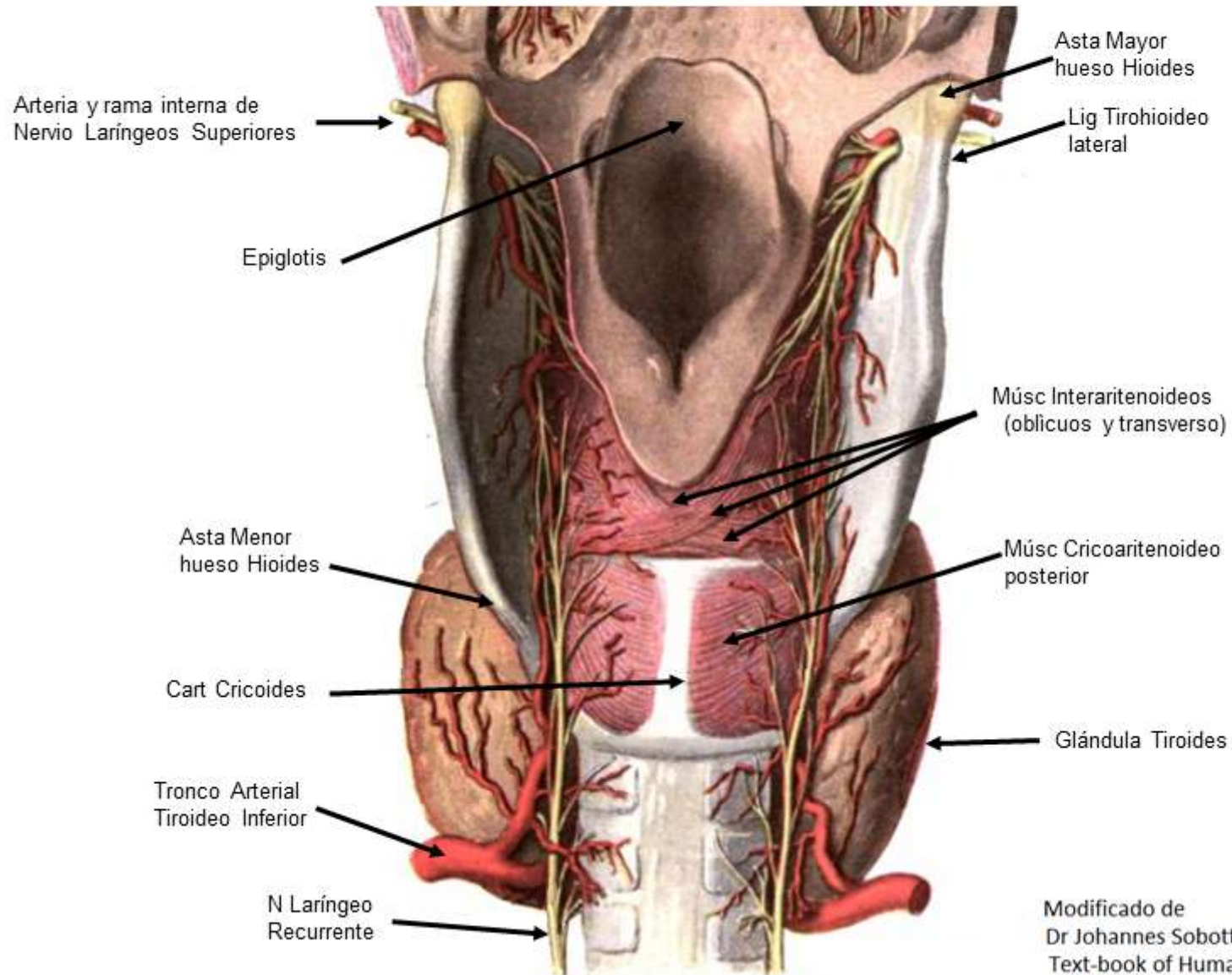
ANATOMÍA. Región tiroidea. Arteria Tiroidea Superior. Vista frontal



Modificado de
Dr Johannes Sobotta - Sobotta's Atlas and
Text-book of Human Anatomy 1909
Public Domain

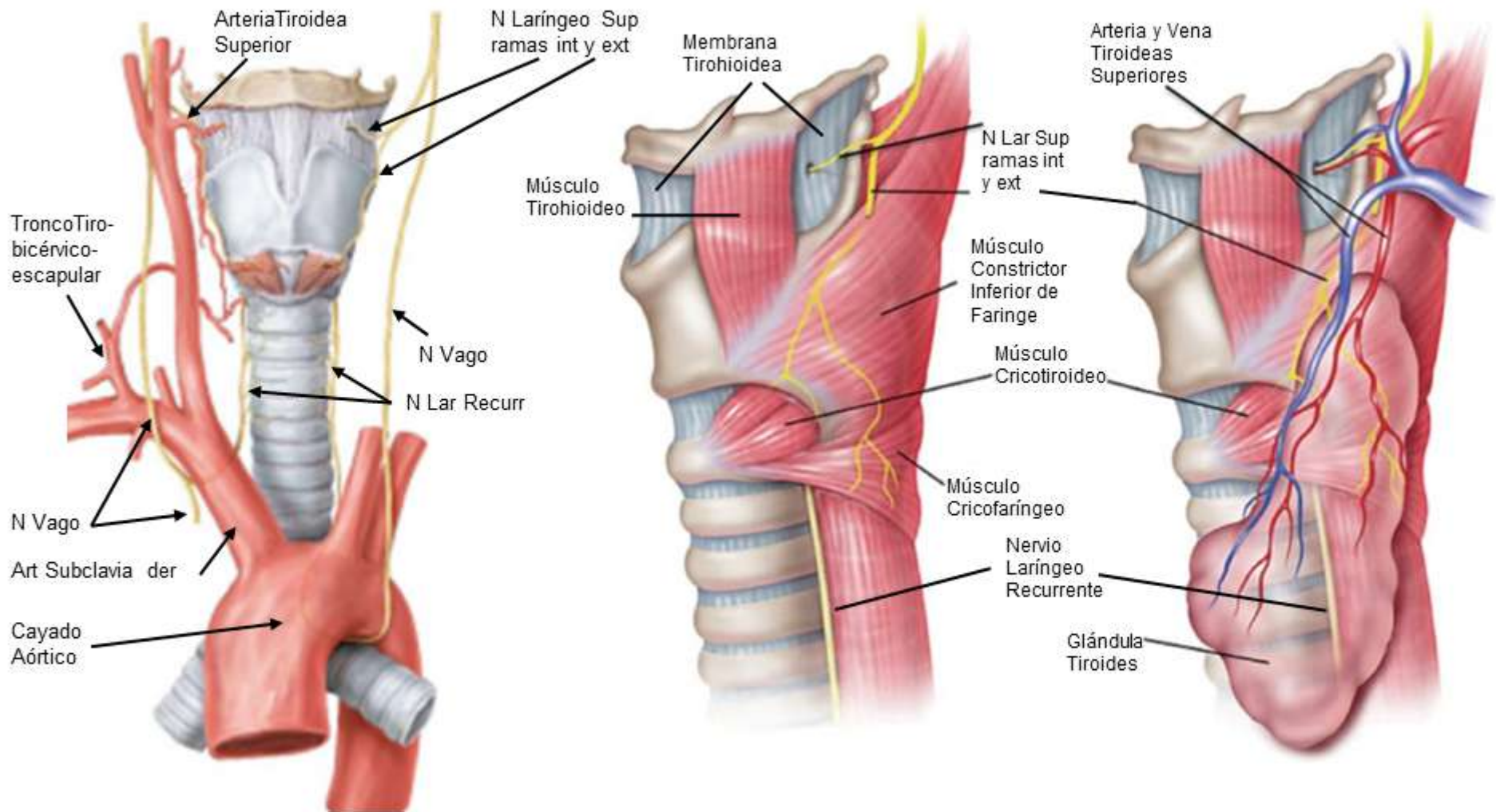
<https://commons.wikimedia.org/w/index.php?curid=29296837>

ANATOMÍA. Art. Tiroidea Inferior y Nervios Laríngeos. Vista posterior



Modificado de
Dr Johannes Sobotta - Sobotta's Atlas and
Text-book of Human Anatomy 1909
Public Domain

ANATOMÍA. Nervios Laríngeos

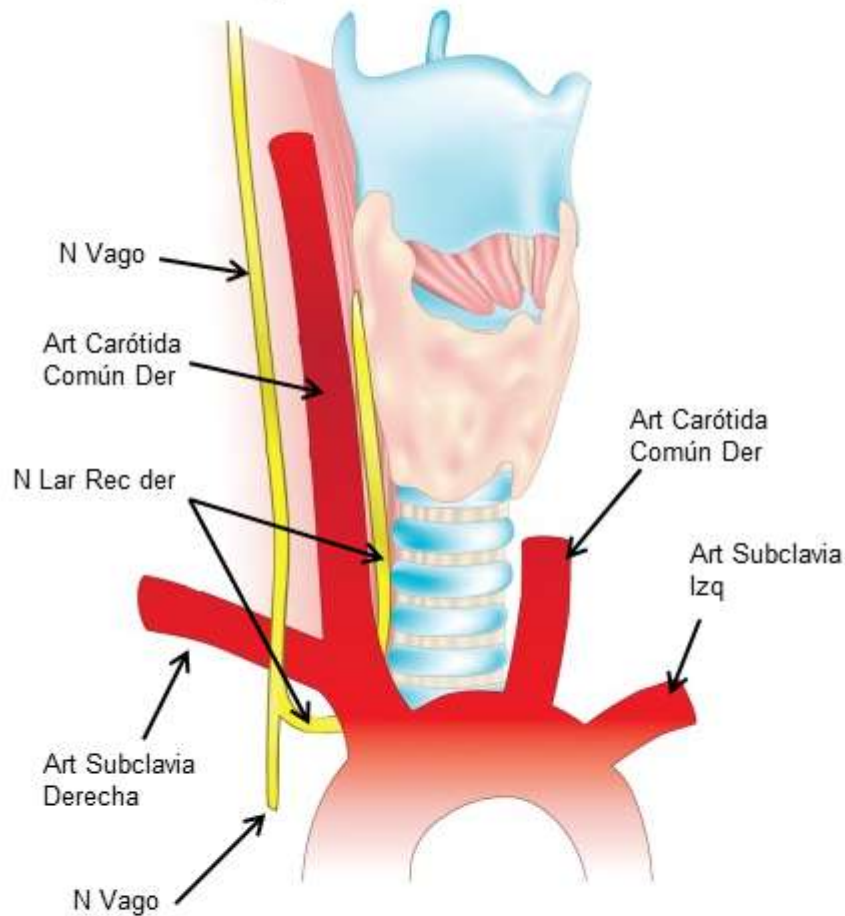


Modificado de
<http://getyourimage.club/resize-november-20.html>

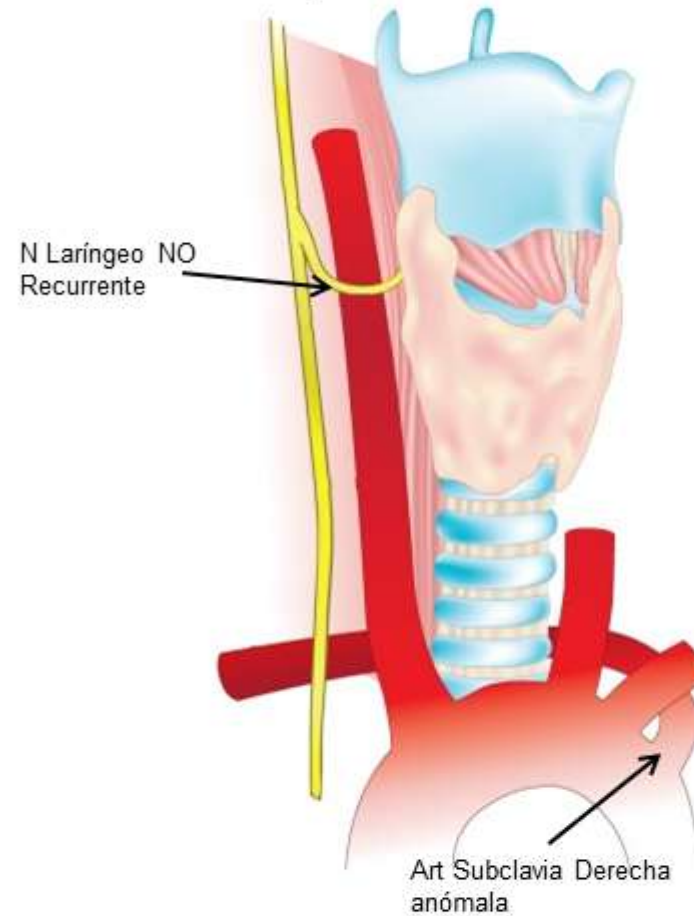
Modificado de
 Tempel ZJ et al. A Multicenter Review of Superior Laryngeal Nerve Injury Following Anterior Cervical Spine Surgery. Global Spine J. 2017 Apr; 7(1 Suppl): 7S–11S. doi: [10.1177/2192568216687296] Open Access CC BY-NC-ND 4.0

ANATOMÍA. Nervios Laríngeos. N Lar Recurrente *No recurrente*

Disposición Normal

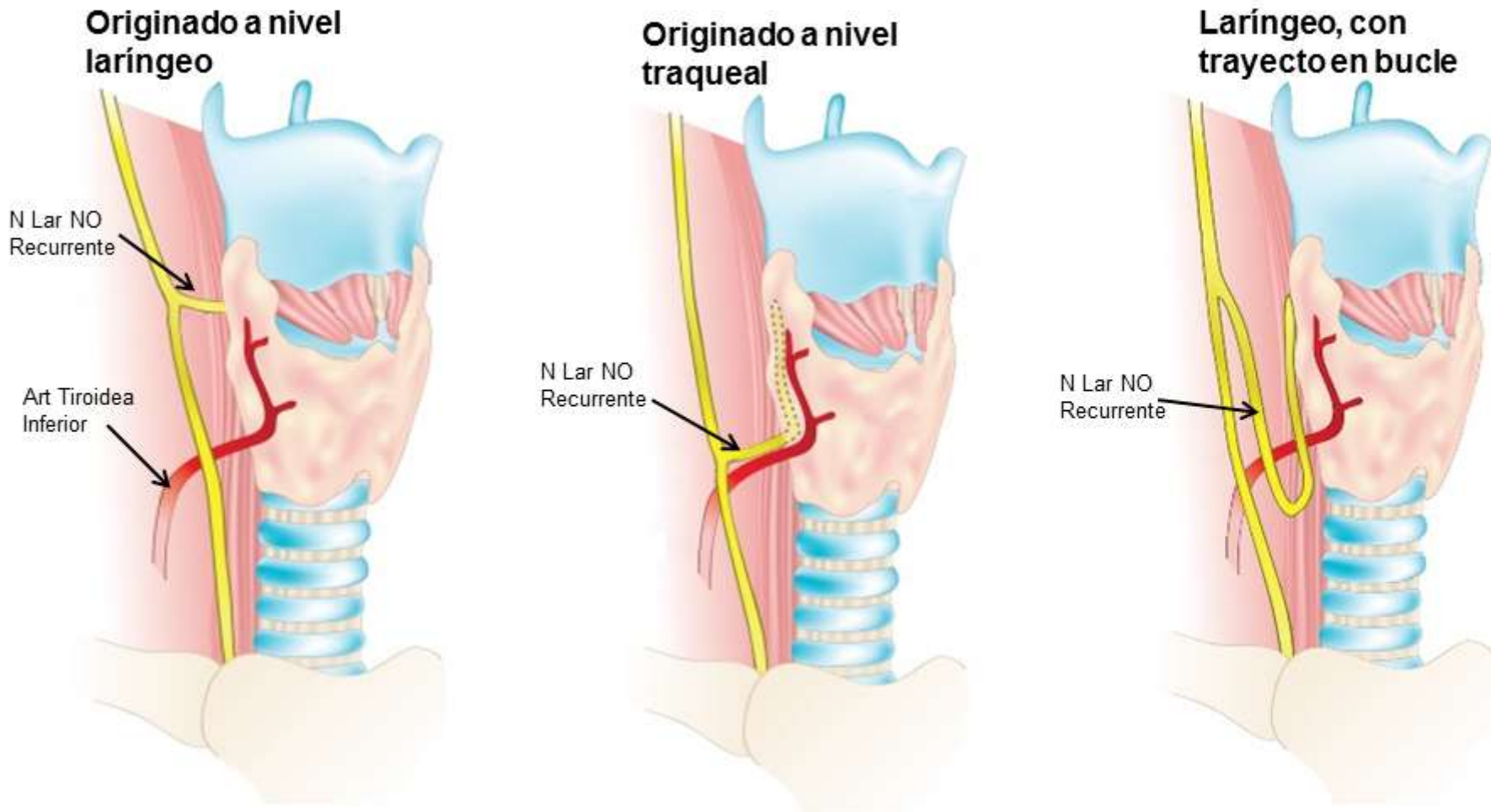


Disposición Anormal



Modificado de
Brandon Michael Henry et al. The Non-Recurrent Laryngeal Nerve: a
meta-analysis and clinical considerations. PeerJ. 2017; 5: e3012.
Published online 2017 Mar 21. doi: [10.7717/peerj.3012]
Open access (Creative Commons Attribution License CC BY 4.0)
<https://www.ncbi.nlm.nih.gov/pmc/articles/PMC5363258/>

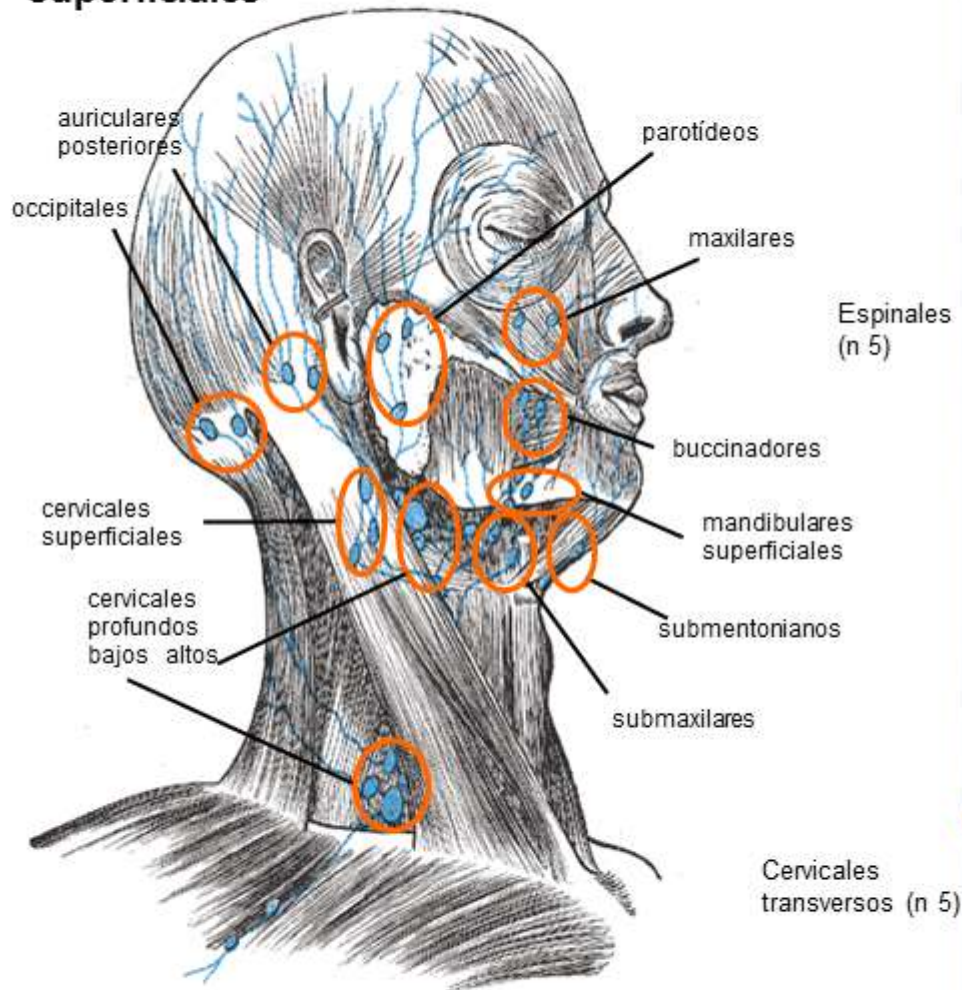
ANATOMÍA. Nervios Laríngeos. N Lar Recurrente *No recurrente*



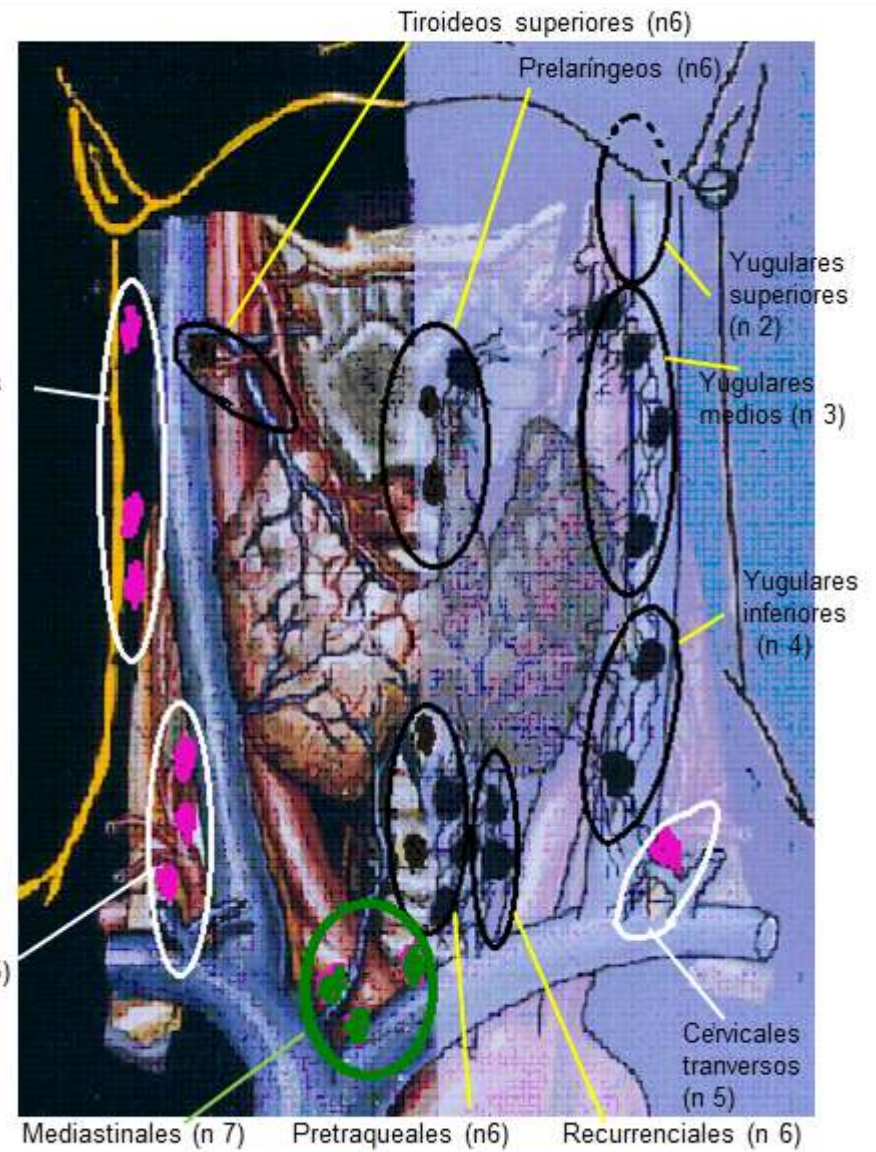
Modificado de
Henry, BM et al. The Non-Recurrent Laryngeal Nerve: a meta -analysis and clinical considerations. PeerJ. 2017;5:e 3012.
Published online 2017 Mar 21: doi [10.7717/peerj.3012]. Open Access (Creative Commons Attribution License CC BY 4.0).
<https://www.ncbi.nlm.nih.gov/pmc/articles/PMC5363258/>

ANATOMÍA. Grupos ganglionares linfáticos cervicales

superficiales

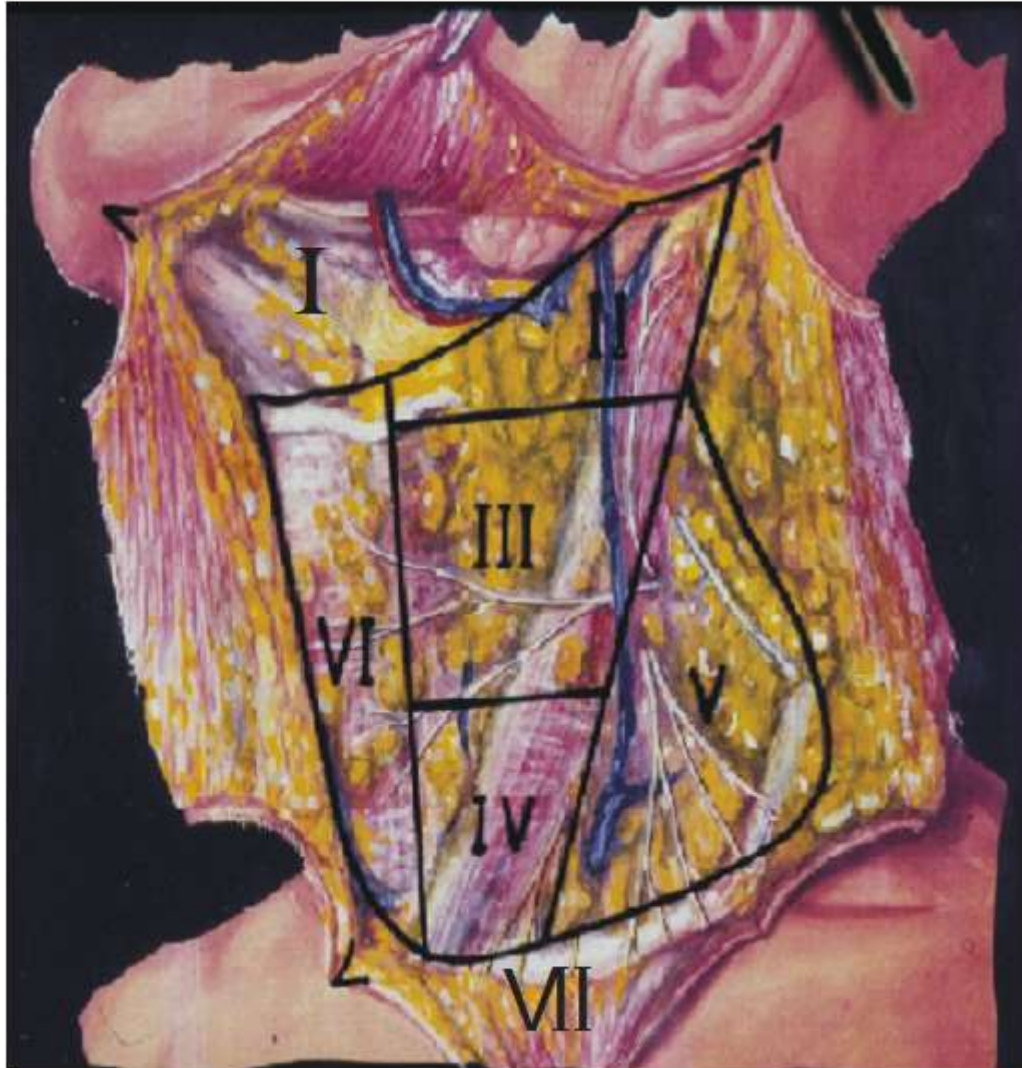


Modificado de Henry Vandyke Carter - Henry Gray (1918) Anatomy of the Human Body Public Domain https://en.wikipedia.org/wiki/Cervical_lymph_nodes#/media/File:Gray602.png



Modificado de Vitale, Roberto (elaboración propia, cedido)

ANATOMÍA. Niveles ganglionares cervicales

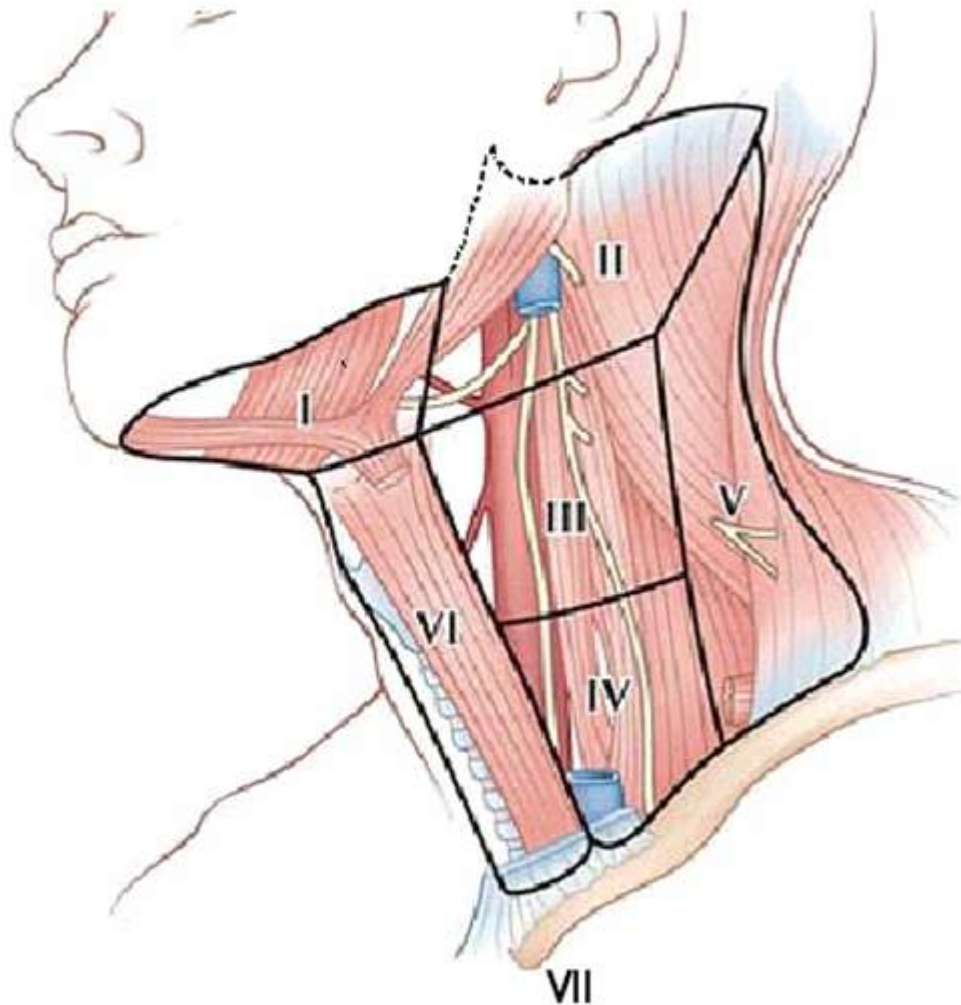


Niveles ganglionares cervicales

En Cáncer de Tiroides, los grupos ganglionares *primarios* incluyen los niveles VI, III y IV; los *secundarios*, los niveles II, V y VII, y los *terciarios*, el nivel I (no se consideran los retro-faríngeos).

Modificado de
Vitale, Roberto (elaboración propia, cedido)

ANATOMÍA. Niveles ganglionares cervicales



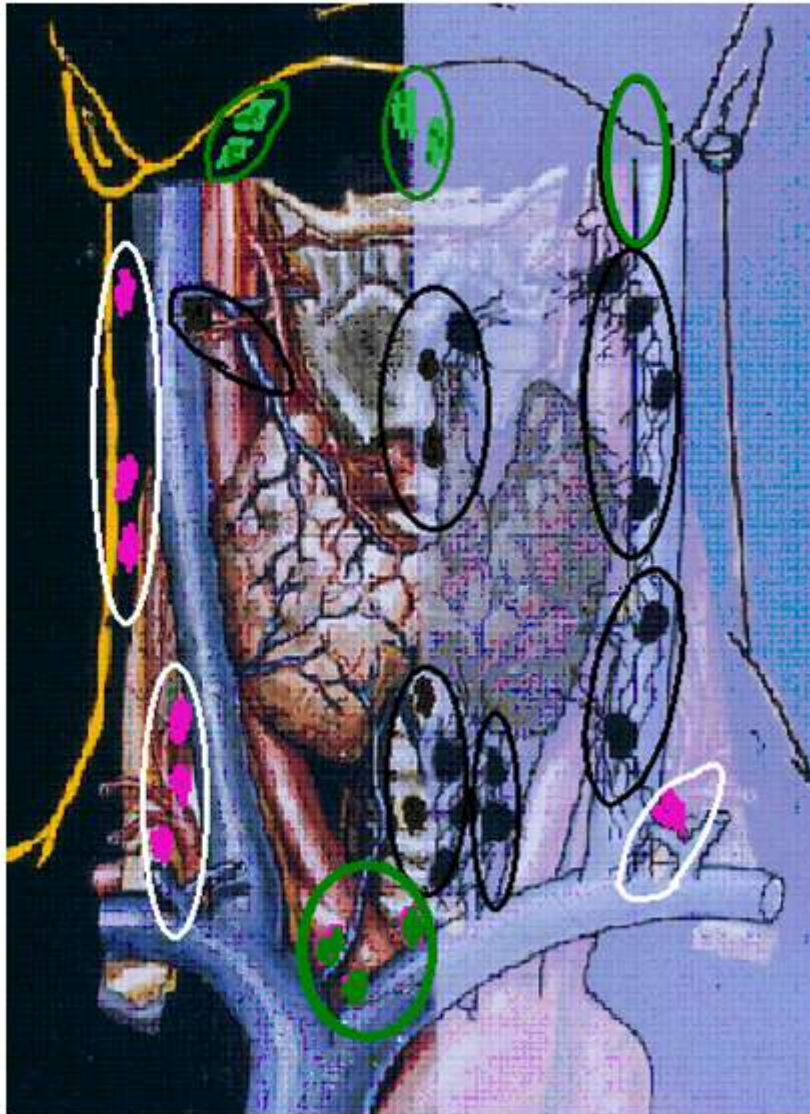Niveles ganglionares cervicales

En Cáncer de Tiroides, los grupos ganglionares *primarios* incluyen los niveles VI, III y IV; los *secundarios*, los niveles II, V y VII, y los *terciarios*, el nivel I (no se consideran los retro-faríngeos).

En el esquema, se han quitado los músculos esternocleidomastoideo y homohioideo, la arteria carótida y la vena yugular.

Teymoortash A, Werner JA - GMS Curr Top Otorhinolaryngol Head Neck Surg (2012).
Current advances in diagnosis and surgical treatment of lymph node metastasis in head and neck cancer.
Open access. Attribution-NonCommercial-NoDerivs 3.0 Unported (CC BY-NC-ND 3.0)
https://openi.nlm.nih.gov/detailedresult.php?img=PMC3544246_CTO-11-04-g-001&req=4

ANATOMÍA. Drenaje Linfático Tiroideo



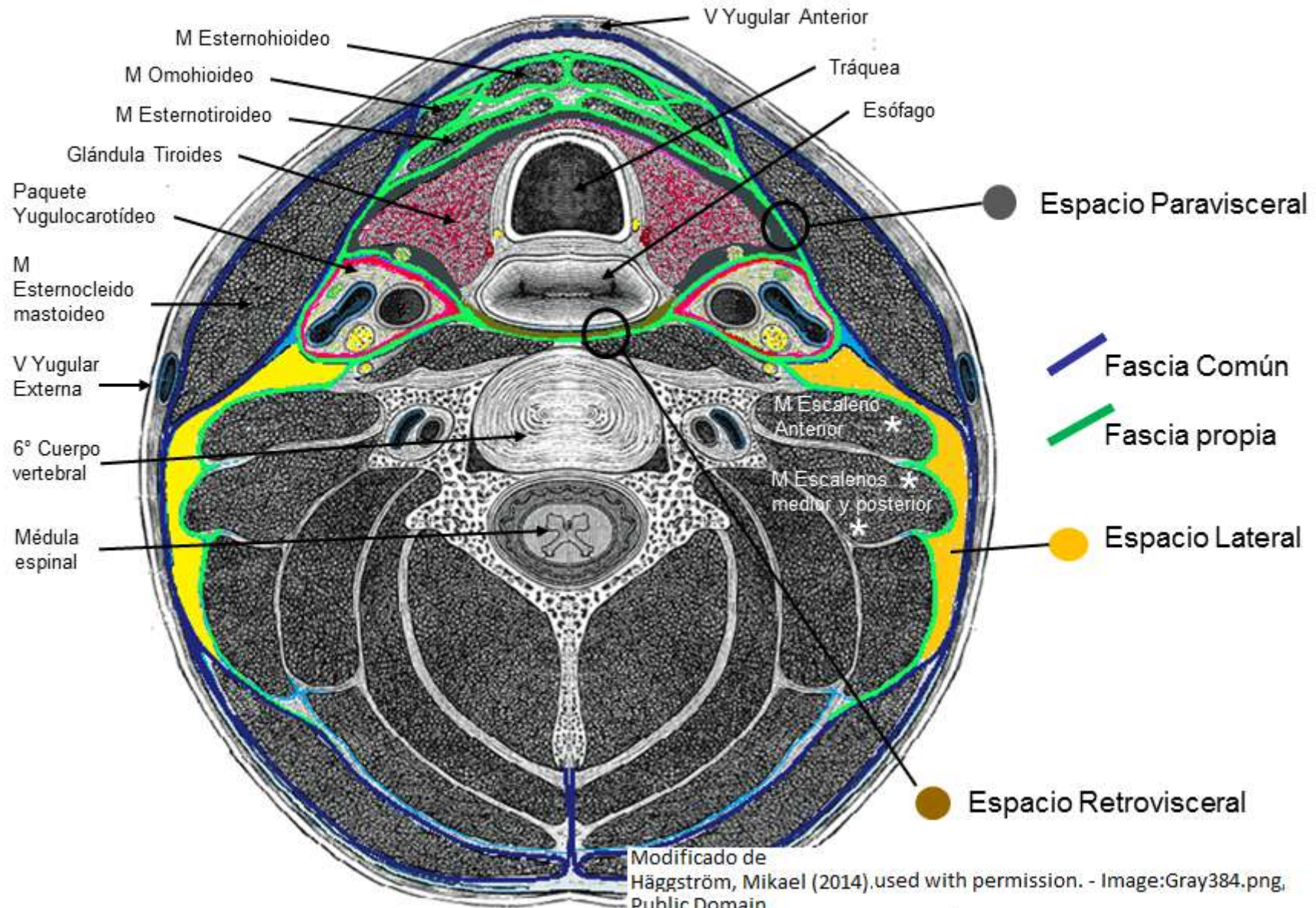
Modificado de
Vitale, Roberto (elaboración propia, cedido)

- **Ganglios de drenaje primario:**
 - nivel 3, yugulares medios
 - nivel 4, yugulares inferiores
 - nivel 6, tiroideos superiores
 - prelaringeos
 - pretraqueales
 - recurrentes

- **Ganglios de drenaje secundario:**
 - nivel 5, espinales
 - cadena cervical transversa

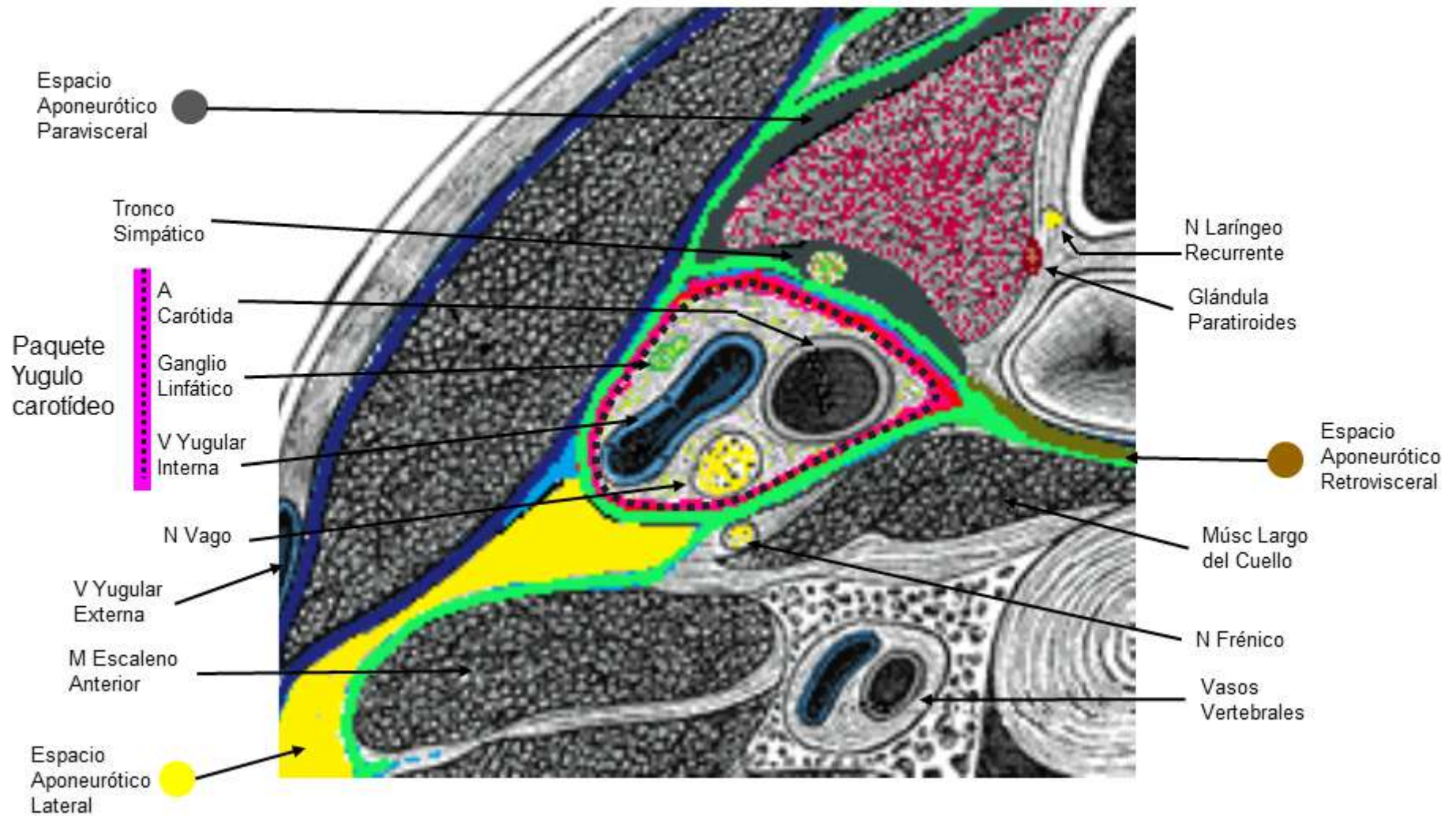
- **Ganglios de drenaje terciario:**
 - nivel 2, yugulares altos
 - nivel 1 submentonianos
 - submaxilares
 - nivel 7 mediastinales superiores

ANATOMÍA. Corte transversal. Fascias y espacios aponeuróticos



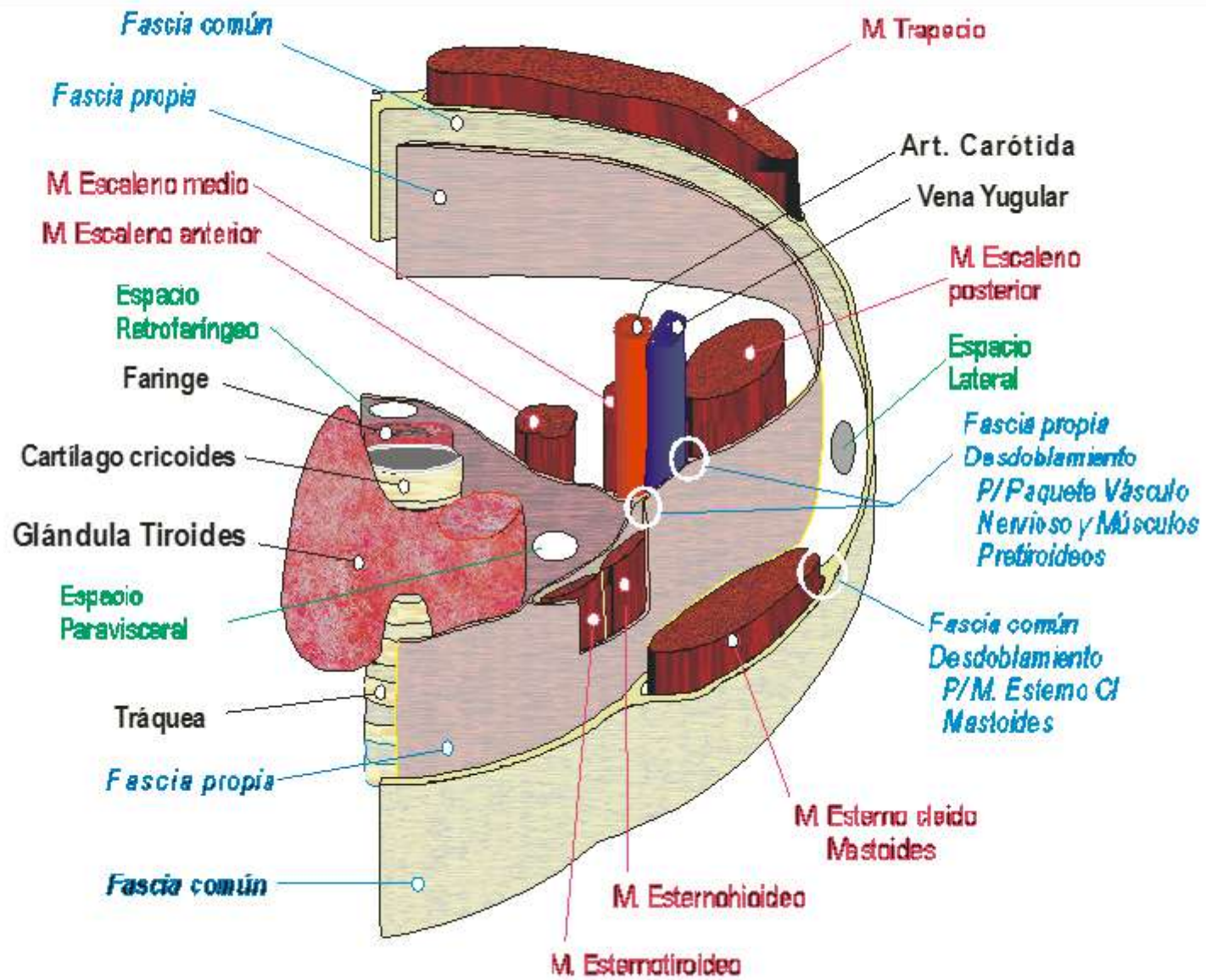
Modificado de Häggström, Mikael (2014). used with permission. - Image:Gray384.png, Public Domain
<https://commons.wikimedia.org/w/index.php?curid=2864866>

ANATOMÍA. Corte transversal. Fascias y espacios aponeuróticos



Modificado de Häggström, Mikael (2014). used with permission. - Image:Gray384.png, Public Domain
<https://commons.wikimedia.org/w/index.php?curid=2864866>

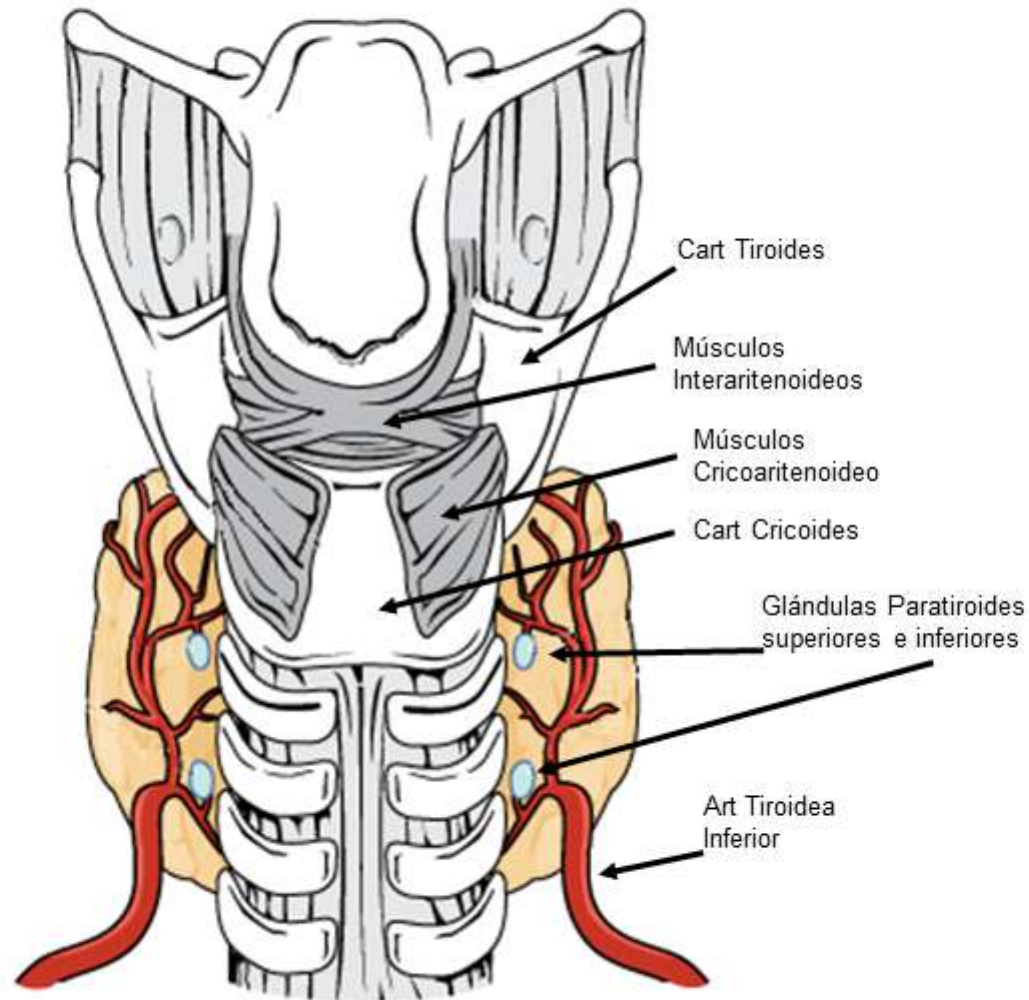
ANATOMÍA. Sección transversal. Aponeurosis y Espacios ganglionares



Modificado de Vitale, Roberto (elaboración propia, cedido)

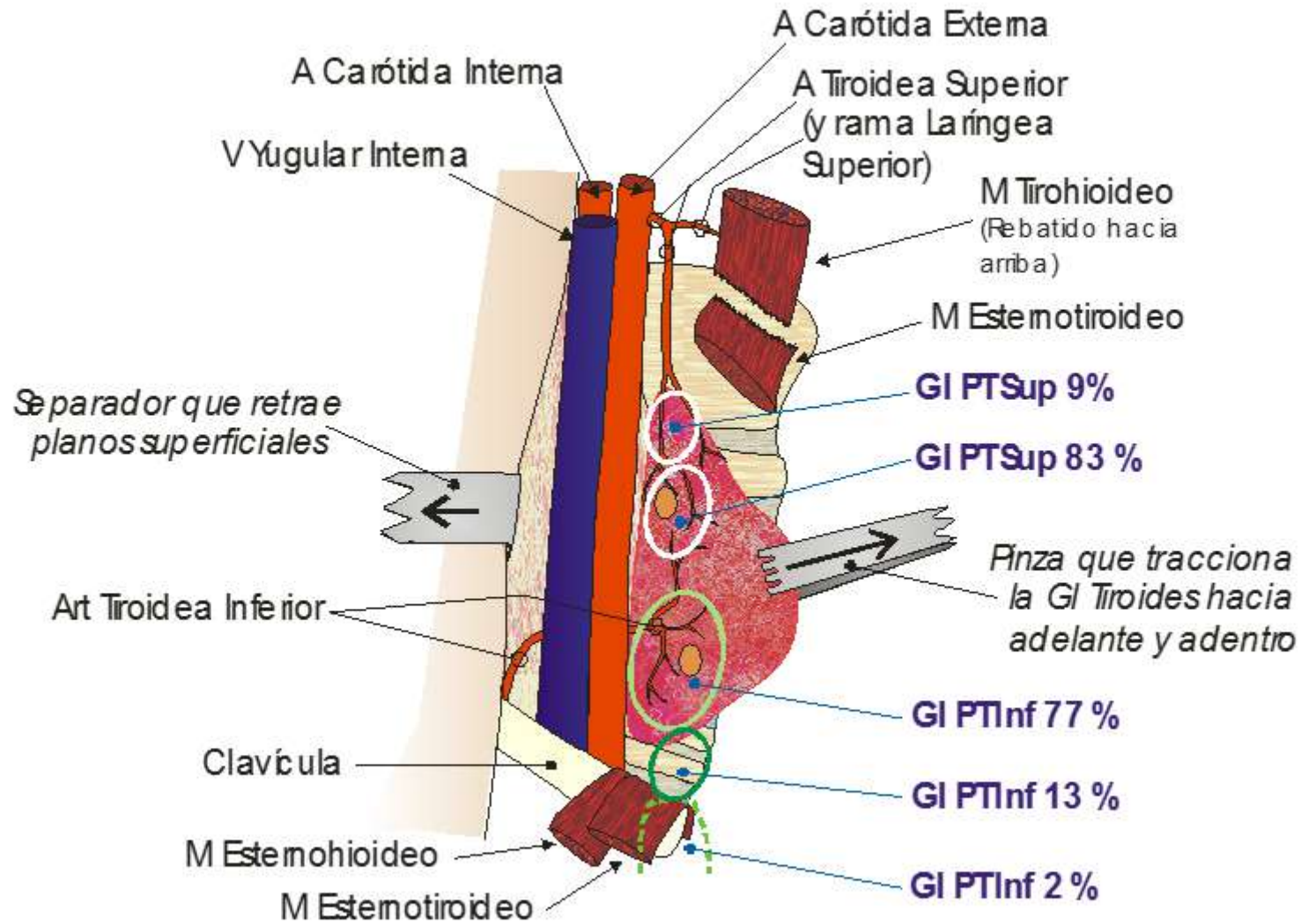
ANATOMÍA. Glándulas Paratiroides

Vista posterior



Modificado de
OpenStax College Public domain
https://commons.wikimedia.org/wiki/File:1811_The_Thyroid_Gland.jpg

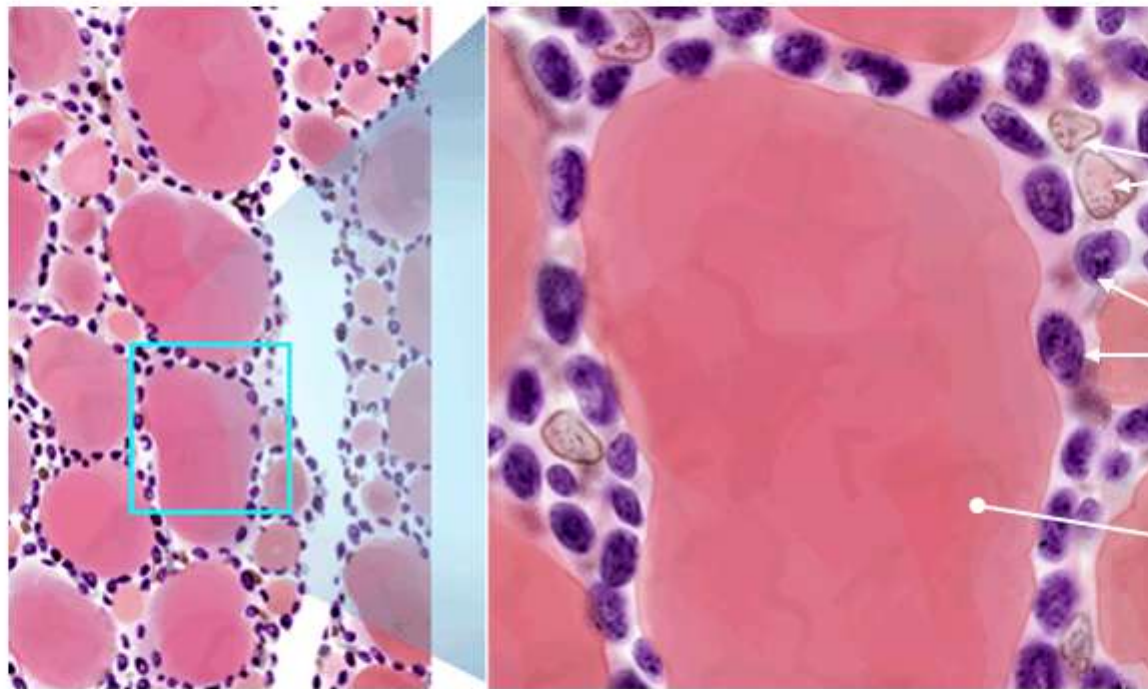
ANATOMÍA. Localización de las Glándulas Paratiroides



Lado derecho

Modificado de Vitale, Roberto (elaboración propia, cedido)

HISTOLOGÍA TIROIDEA NORMAL



Parénquima normal

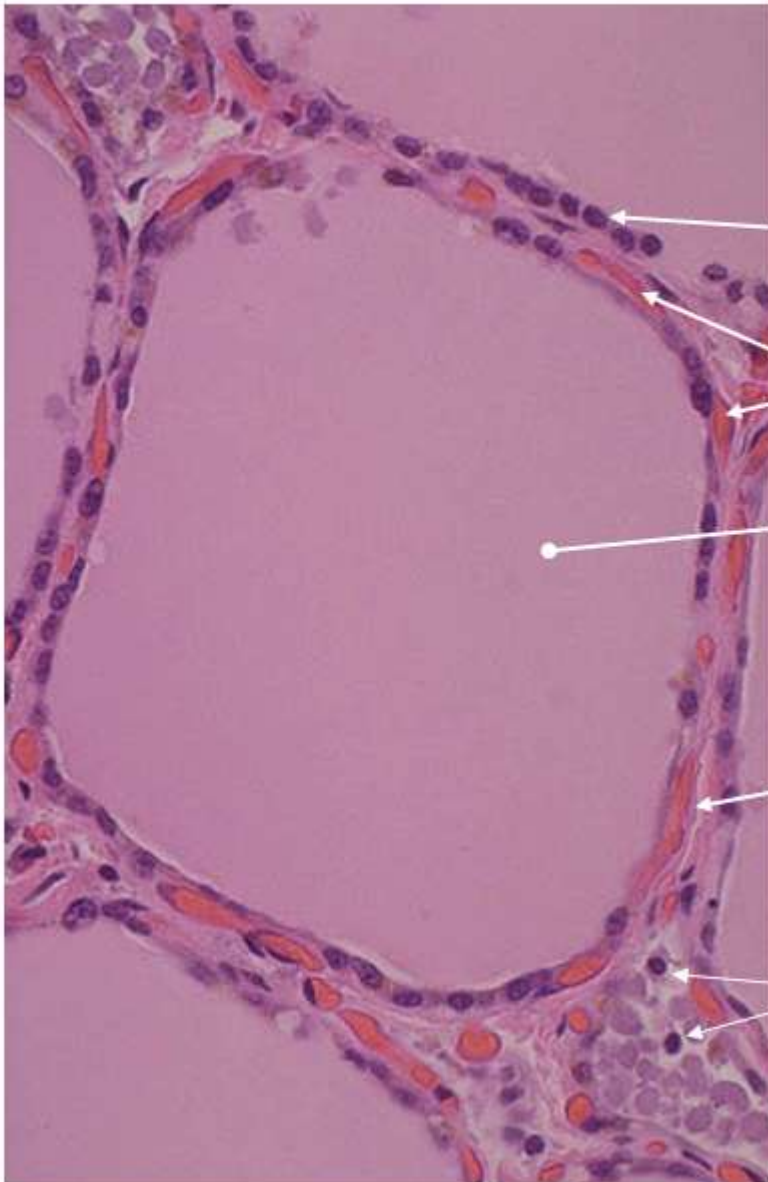
Recuadro, ampliado

Células C

Células foliculares

coloide

HISTOLOGÍA TIROIDEA NORMAL



Tinción con Hematoxilina - Eosina

Células foliculares

Vasos sanguíneos

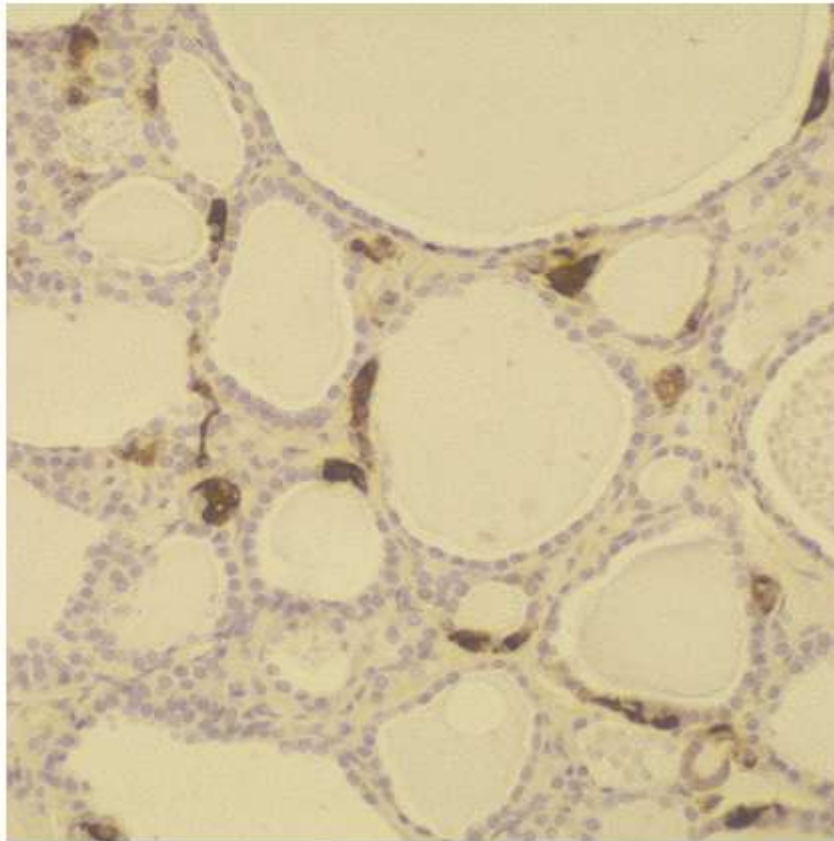
Coloide

Vasos linfáticos

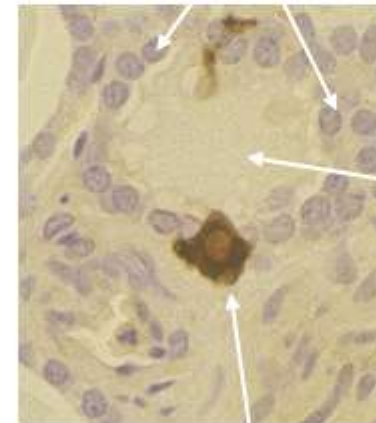
Linfocitos

HISTOLOGÍA TIROIDEA NORMAL

Tinción Inmunohistoquímica para Calcitonina (Células C)



Células foliculares



Coloide

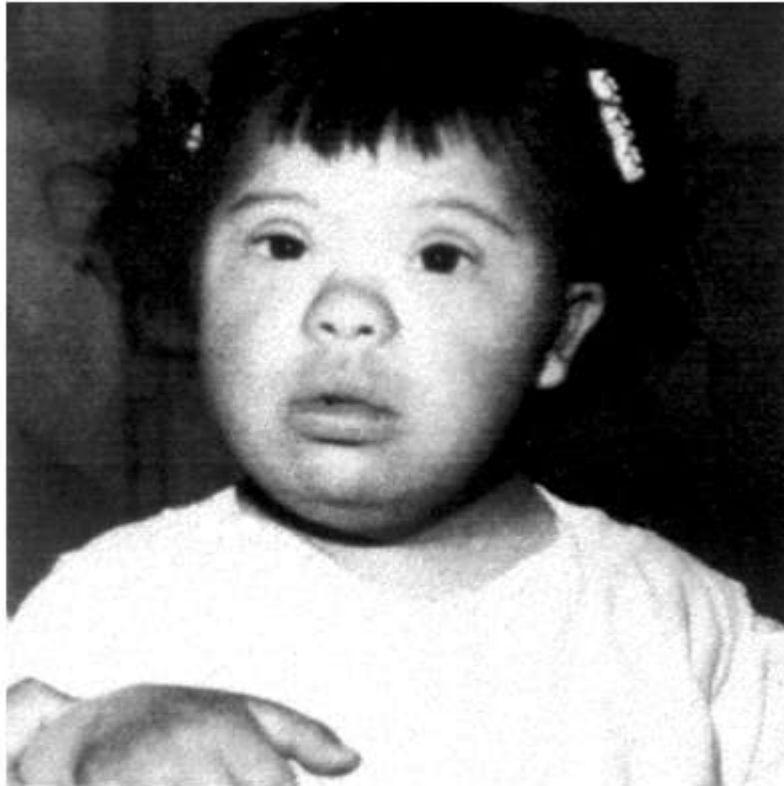Célula C

EXAMEN FÍSICO

y

Palpación de la Glándula Tiroides

INSPECCIÓN. Facies



Hipotiroidismo. Expresión poco expresiva / bradipsíquica, engrosamiento de labios, nariz, relieves y pliegues; alopecia de las cejas.

Imagen Inst de Patol Tiroidea UNdeCuyo

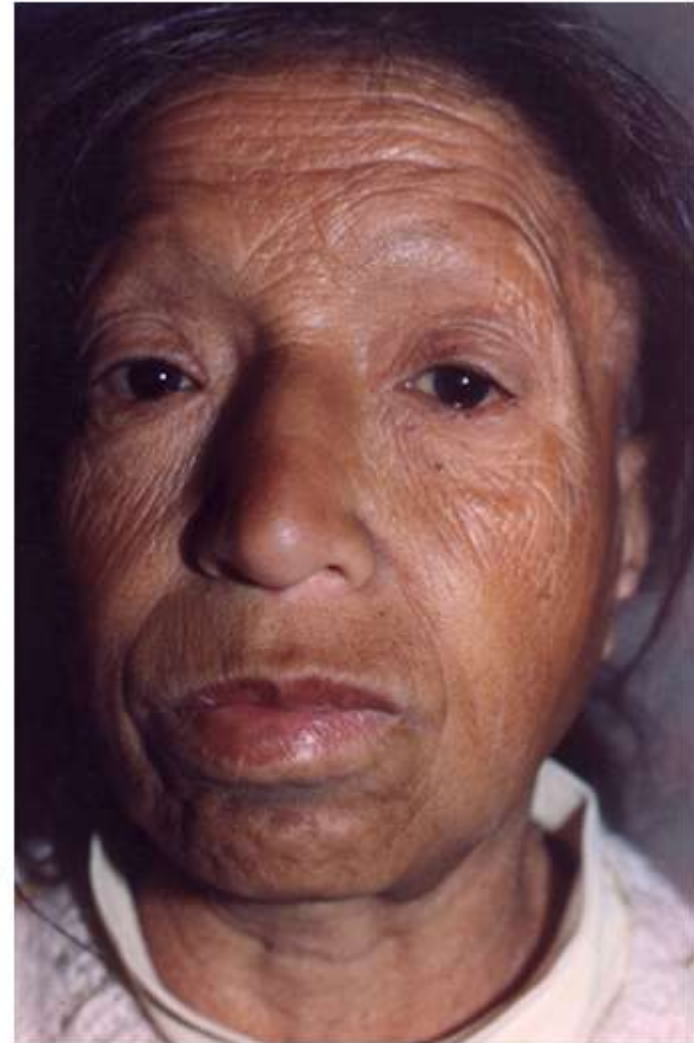
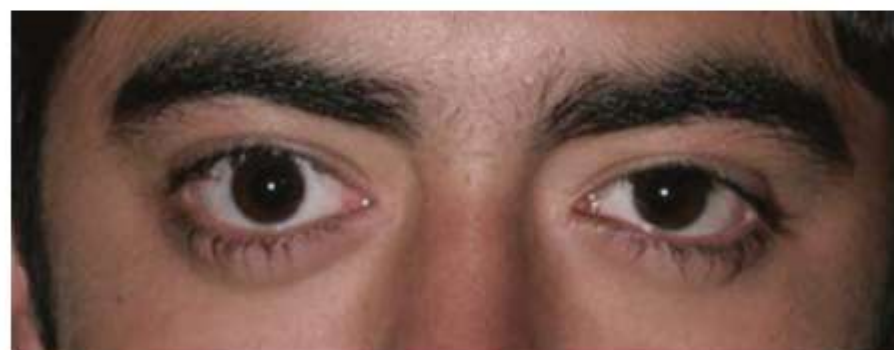
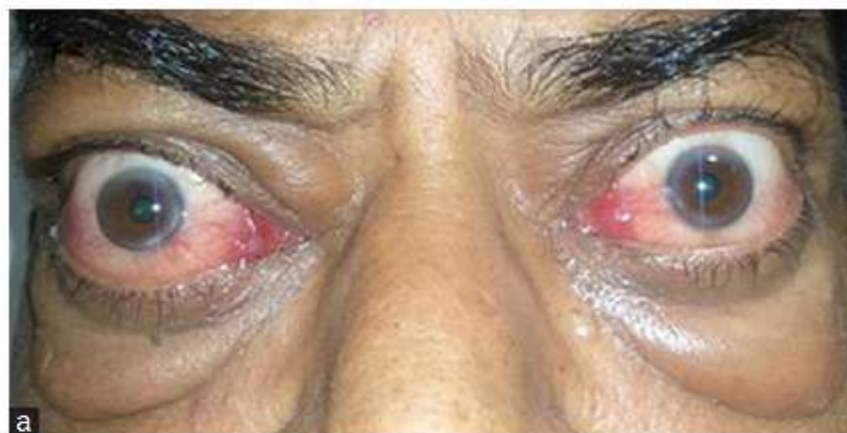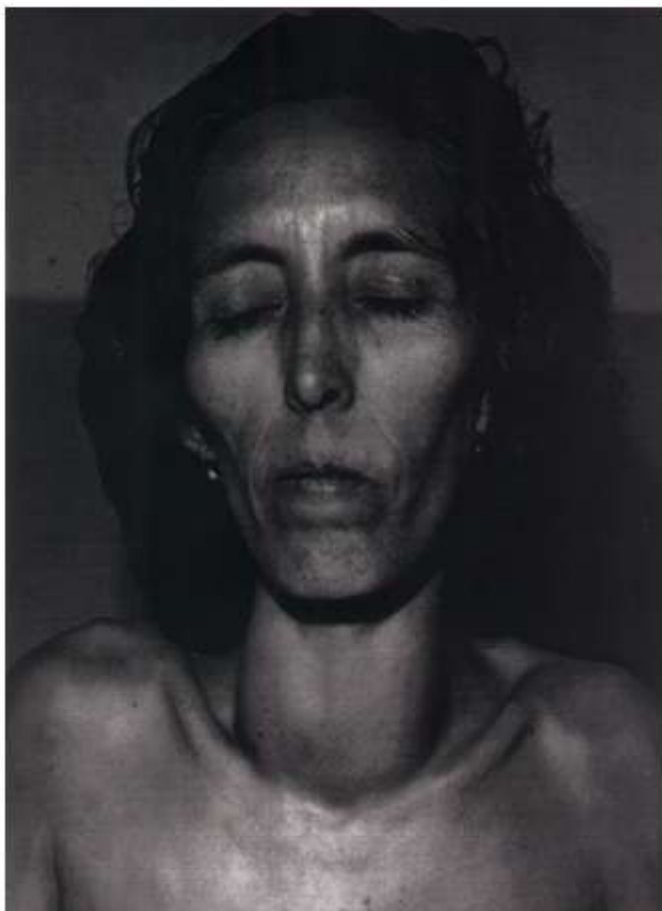Imagen CG Borremans

INSPECCIÓN. Facies



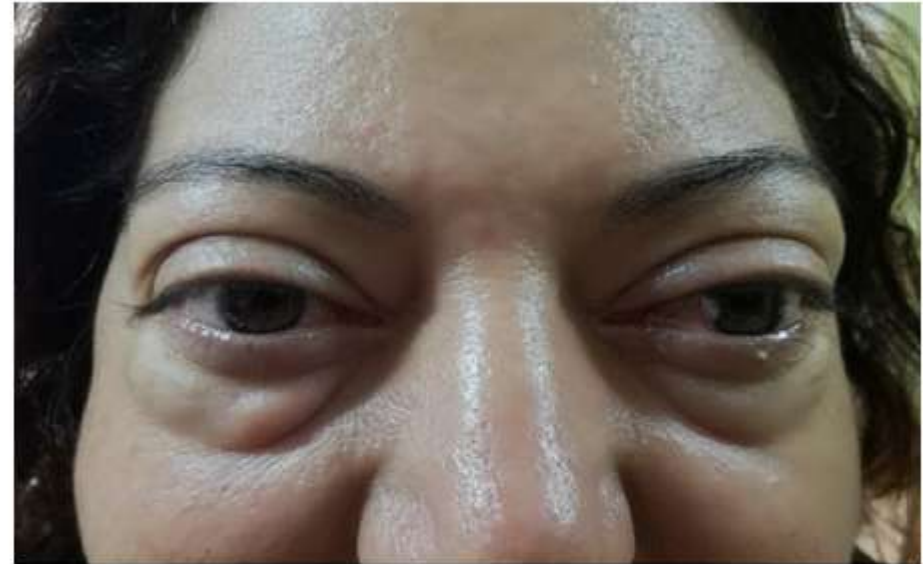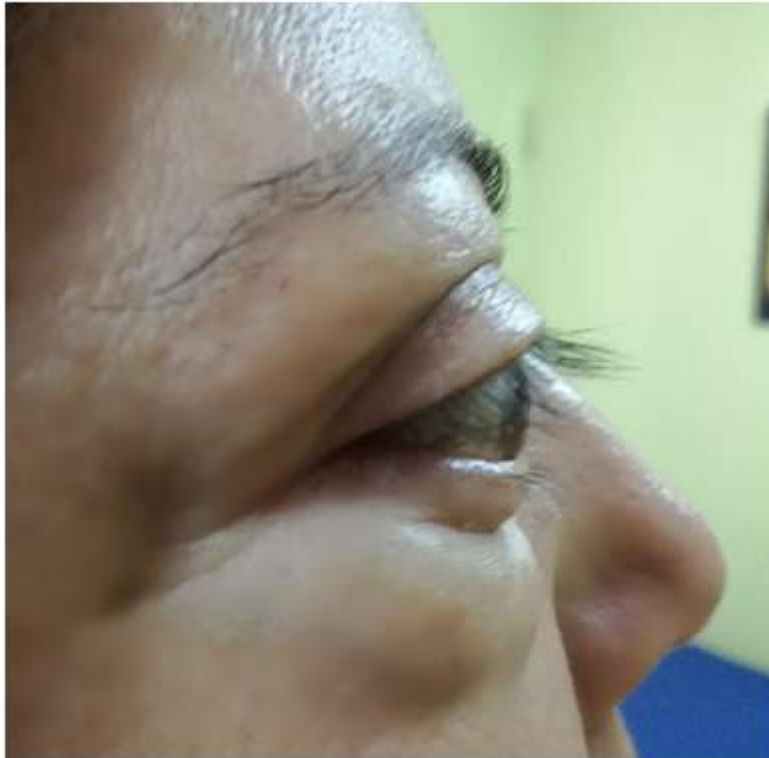Hipertiroidismo. Adelgazamiento, piel húmeda / grasa. Se observa bocio difuso. Componente orbitario (orbitopatía tiroidea), con retracción palpebral. Congestión conjuntival y del borde palpebral, proptosis, párpados edematizados..

Imagen Inst de Patol Tiroidea UNdeCuyo

Tomado de
Pandit A et al
Open Access (CC BY-NC-SA)
<http://www.ijem.in/text.asp?2013/17/2/344/109669>

Tomado de
Poblete S, R
Open Access (CC BY-NC-ND 4.0)
[https://doi.org/10.1016/S0716-8640\(10\)70619-2](https://doi.org/10.1016/S0716-8640(10)70619-2)

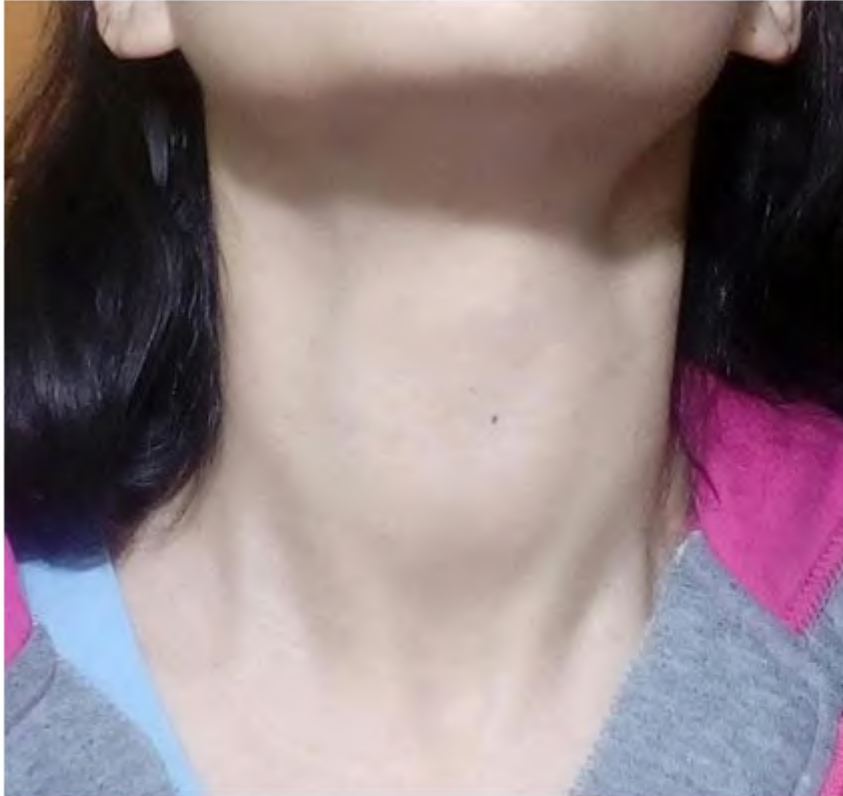INSPECCIÓN. Facies



Orbitopatía Tiroidea. Proptosis. Párpados sin retracción, edematosos; reborde palpebral, engrosado

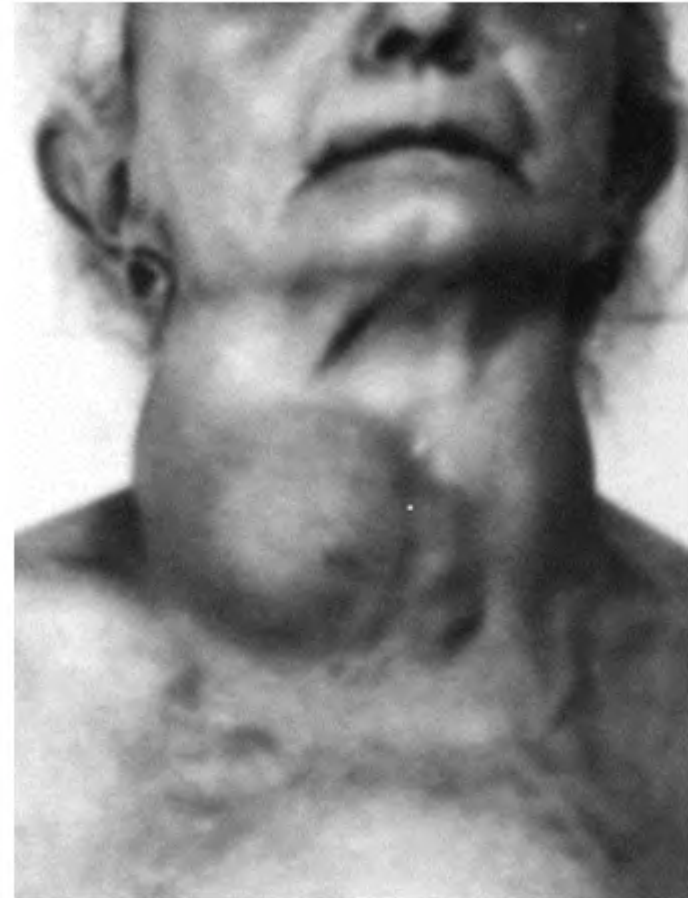Imágenes CG Borremans

INSPECCIÓN. Bocio



Bocio Difuso

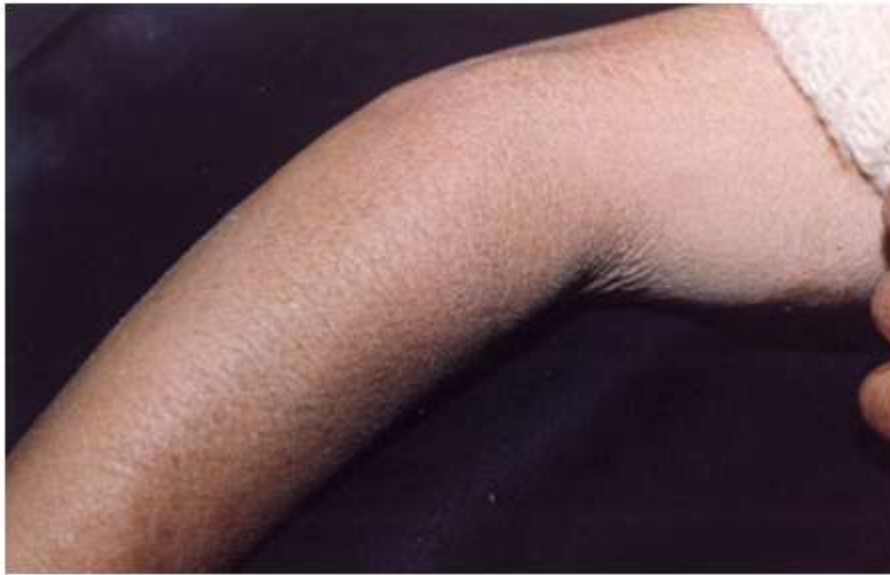Imagen CG Borremans



Bocio Nodular. Se observa, además, dilatación venosa subcutánea por compresión por el gran bocio

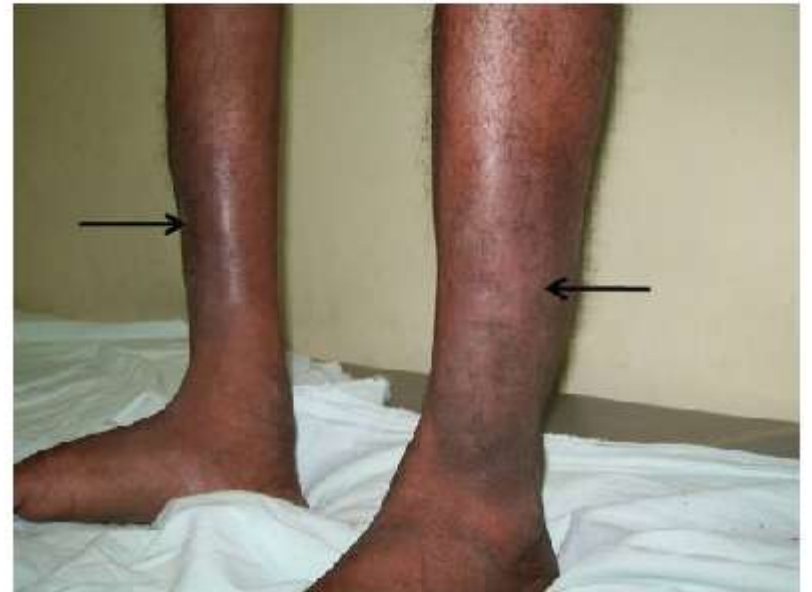Imagen Inst de Patol Tiroidea UNdeCuyo

INSPECCIÓN

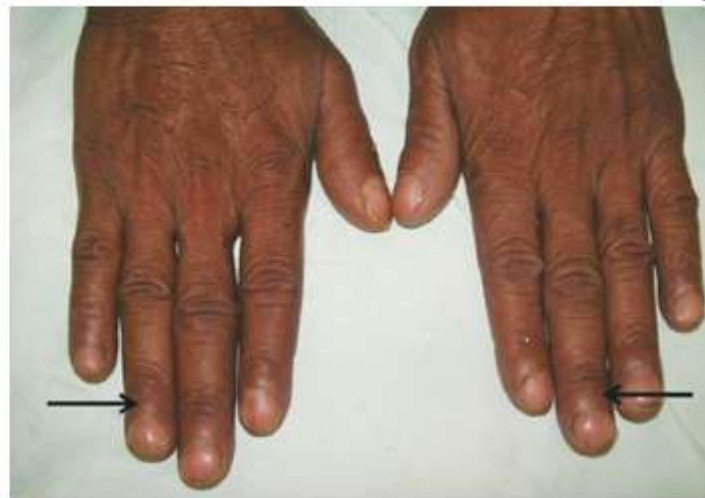

Hipotiroidismo. Piel seca, escamosa.

Imagen CG Borremans



Hipertiroidismo. Mixedema pretibial



Hipertiroidismo. Acropaquias
(dedos en palillo de tambor, uñas
en vidrio de reloj)

Tomado de
Reddy SB et al
Open Access (CC BY-NC-SA)
<http://www.ijem.in/text.asp?2012/16/3/460/95714>

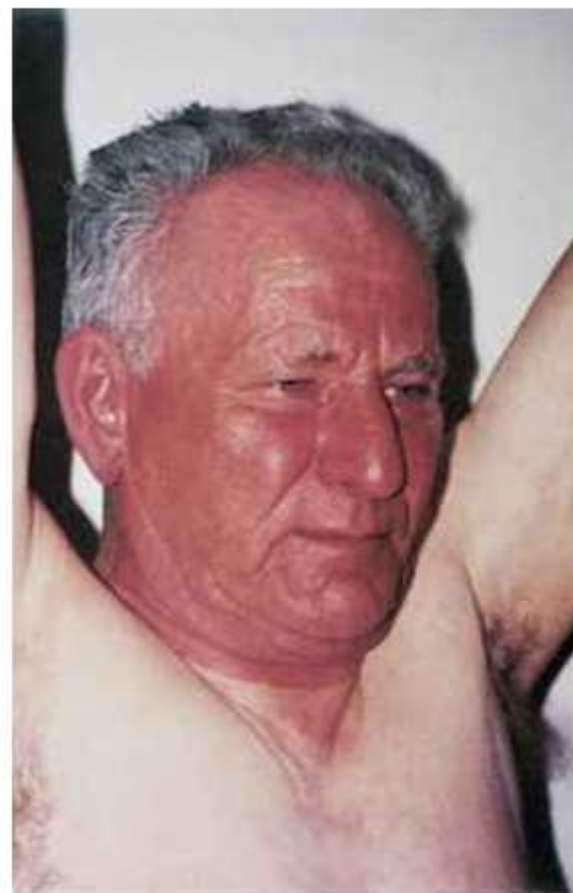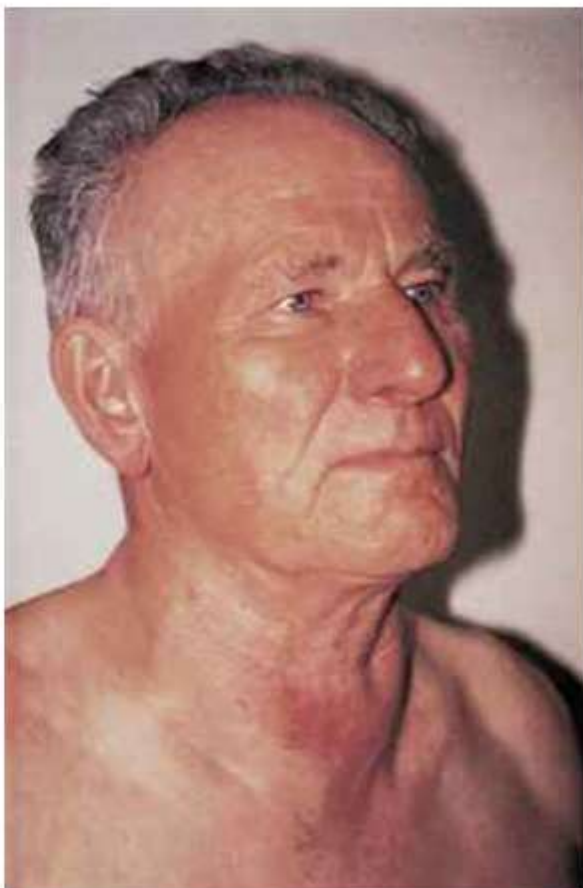INSPECCIÓN



Hipertiroidismo. Investigación de temblor (fino, en extremidades). A la derecha, usando un papel que lo evidencia

Imágenes CG Borremans

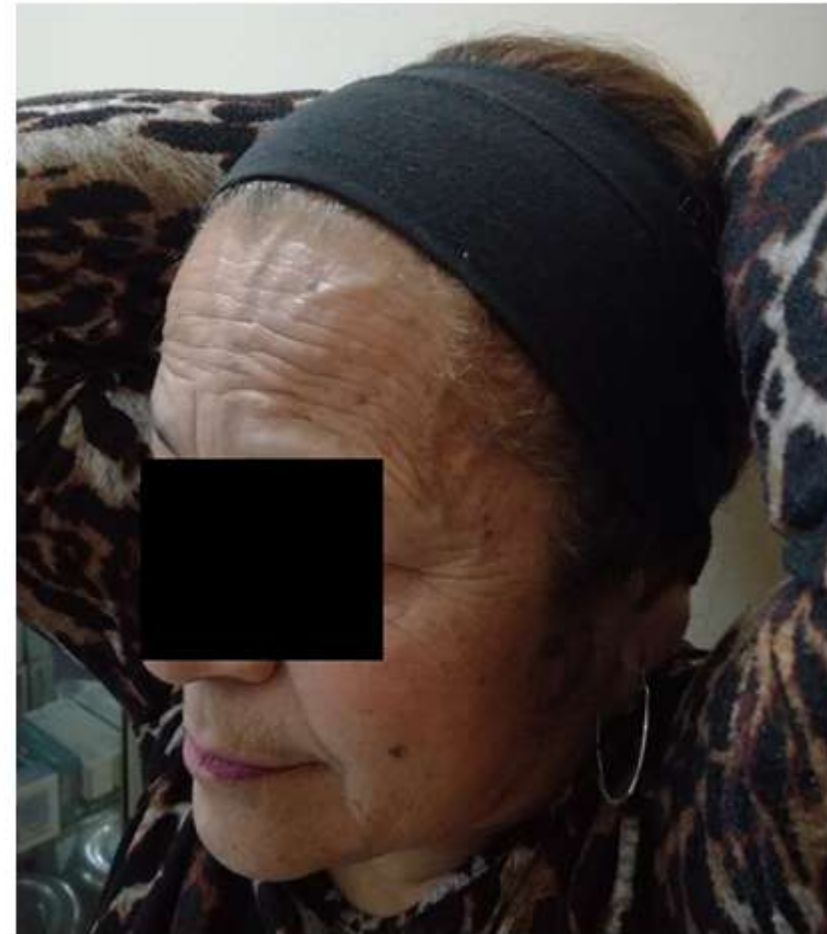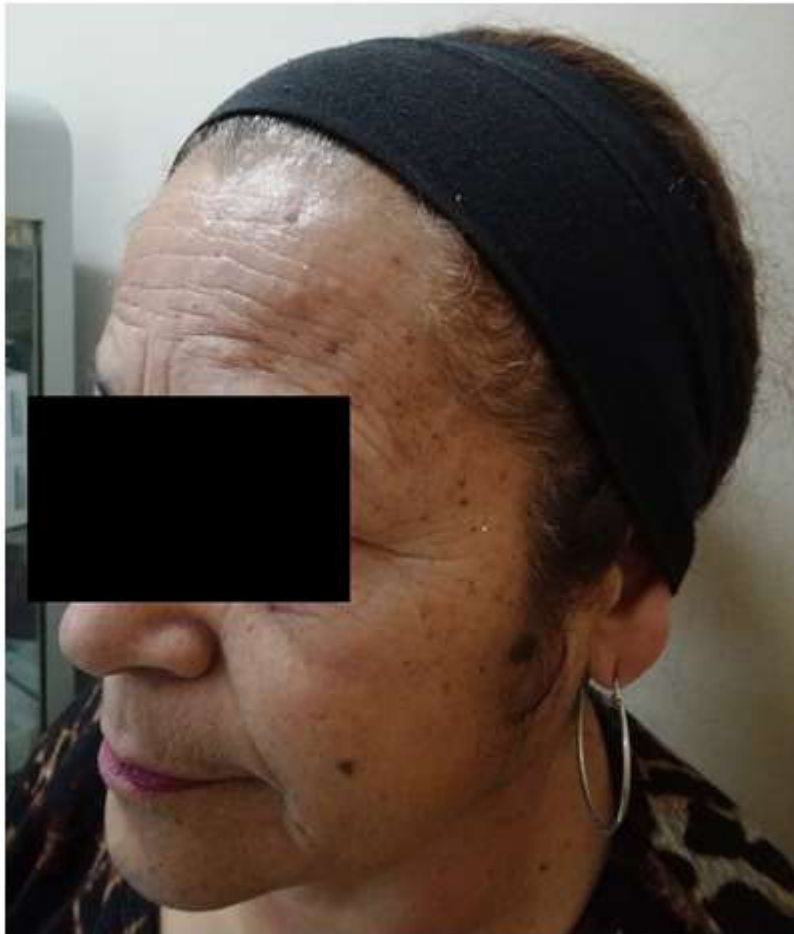INSPECCIÓN. Signo de Pemberton



Bocio multinodular (en este caso) o difuso, de gran volumen. **Signo de Pemberton:** al elevar los brazos sobre la cabeza (compresión vascular a nivel del opérculo torácico superior), se provoca estasis vascular, con eritema y congestión facial.

Tomado de
Mitch W
Open Access (CC BY 3.0 US)
<https://www.mitchmedical.us/physical-diagnosis/clinicopathologic-correlations-tas.html>

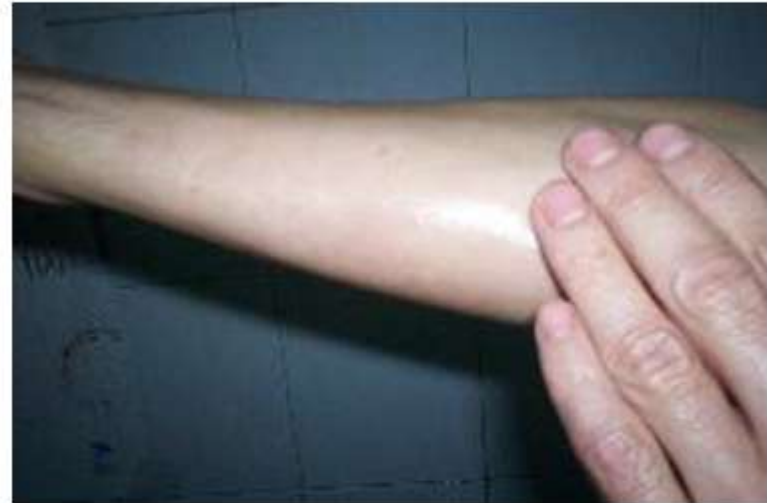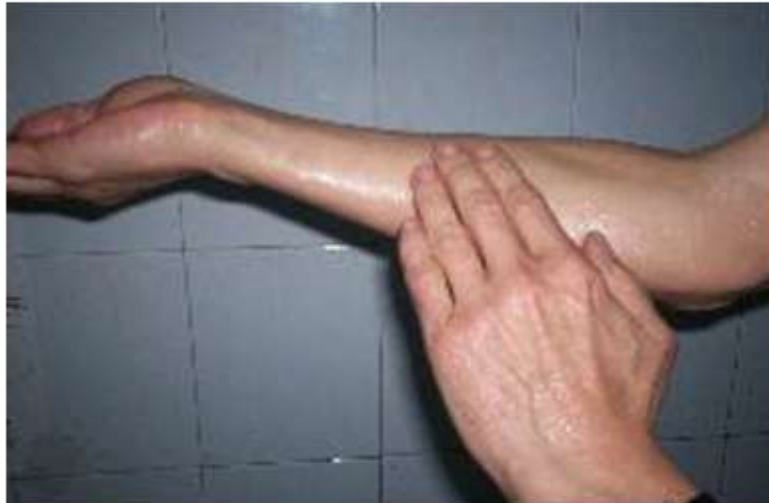INSPECCIÓN. Signo de Pemberton



El bocio es de mediano volumen “sumergido” retroesterna: comprime venas al elevar ambos brazos. Observar la ingurgitación venosa en región frontal y frontotemporal

Imágenes CG Borremans

MANIOBRAS PALPATORIAS



Hipertiroidismo.
Investigación de signos cutáneos
(piel húmeda y caliente)

Imágenes CG Borremans

MANIOBRAS PALPATORIAS



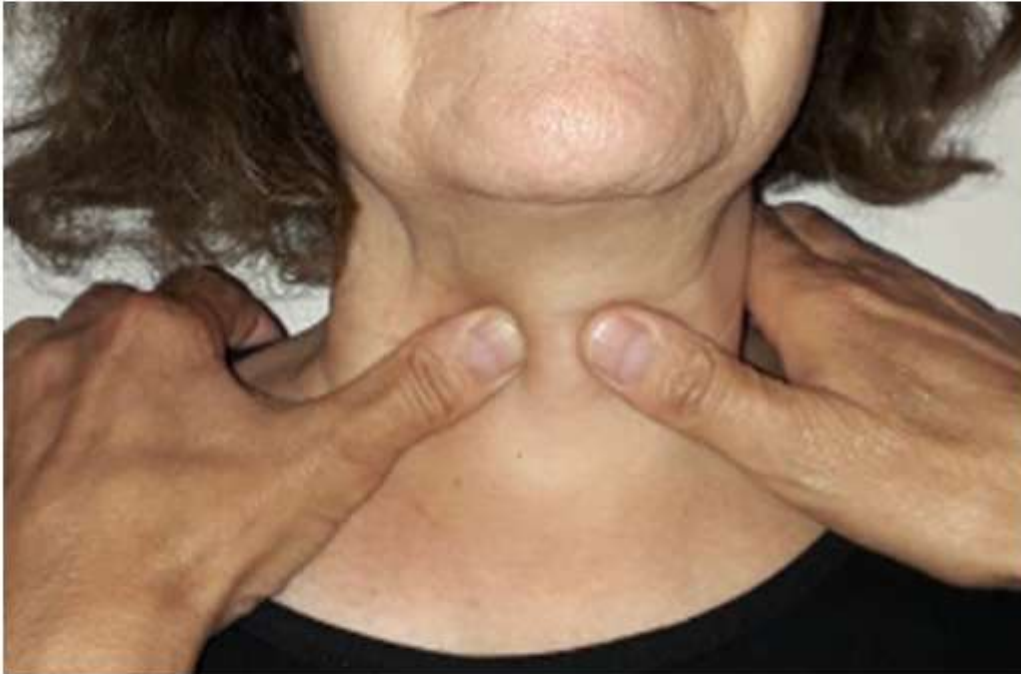Imagen CG Borremans

Método de Crile.

La mano auxiliar (izquierda en este caso) sostiene la cabeza; la mano exploradora apoya el borde cubital sobre el hombro opuesto al lado explorado, y el pulgar explora las referencias anatómicas y la glándula tiroides (el istmo y el lóbulo derecho en este caso).

El examen del lado opuesto se realiza invirtiendo las manos.

MANIOBRAS PALPATORIAS



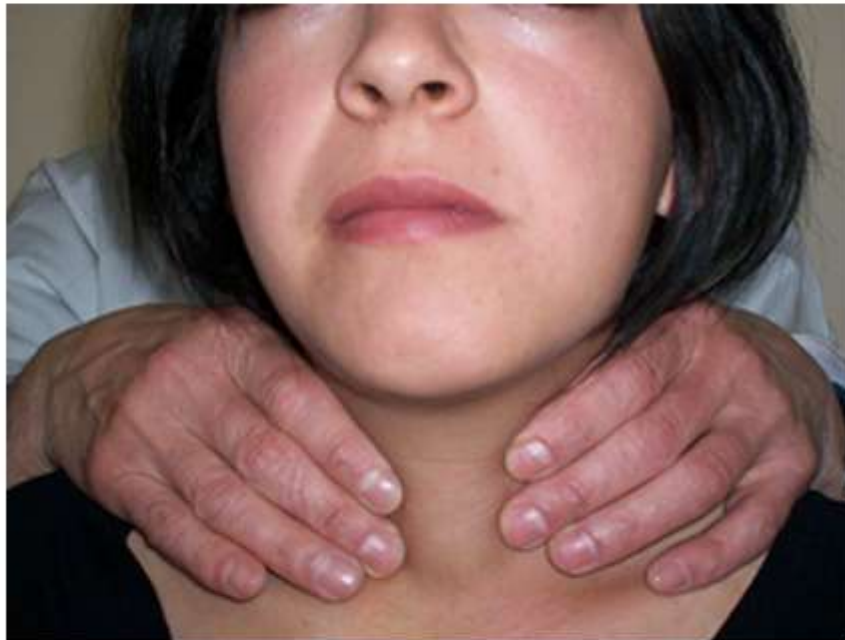Método de Lahey.

Desde adelante, ambas manos se apoyan en la base del cuello, y los pulgares se ubican laterales a la laringotráquea. El pulgar explorador (el derecho en la fotografía) explora la línea media y lóbulo subyacente (el izquierdo en este caso), y el pulgar auxiliar da apoyo a la laringe.

El lóbulo opuesto se examina invirtiendo la actividad de las manos.

Imagen CG Borremans

MANIOBRAS PALPATORIAS

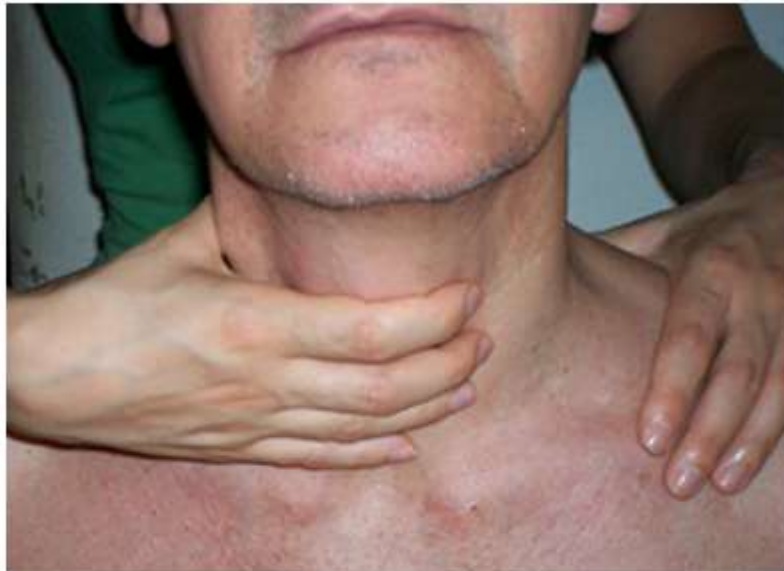

Método de De Quervain.

Desde atrás, ambas manos se apoyan en la base del cuello, pulgares detrás; los demás dedos en la región tiroidea, palpando alternativamente el lóbulo subyacente a cada lado.

Imagen CG Borremans

MANIOBRAS PALPATORIAS

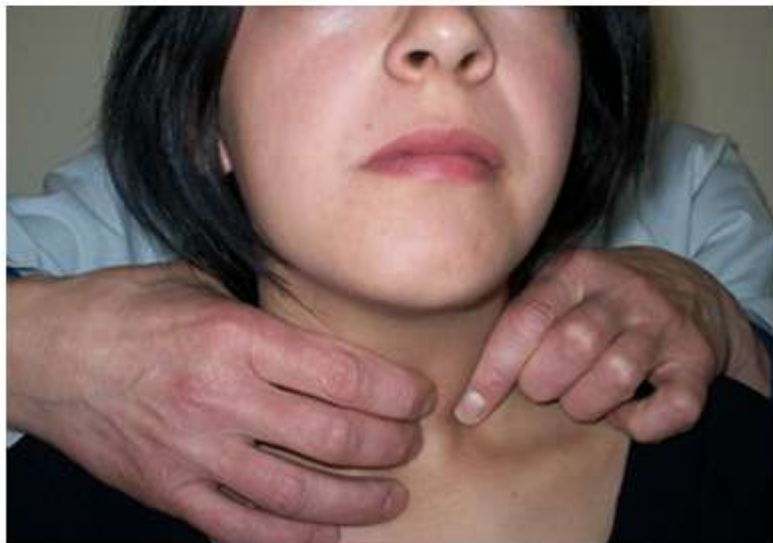

Método de De Quervain (modificado).

La mano exploradora (derecha en este caso) se apoya sobre la región clavicular, el pulgar en el dorso del cuello, los otros dedos investigan la línea media, y “cruzando” la misma, exploran el lóbulo contralateral.

La mano auxiliar da apoyo al hombro opuesto.

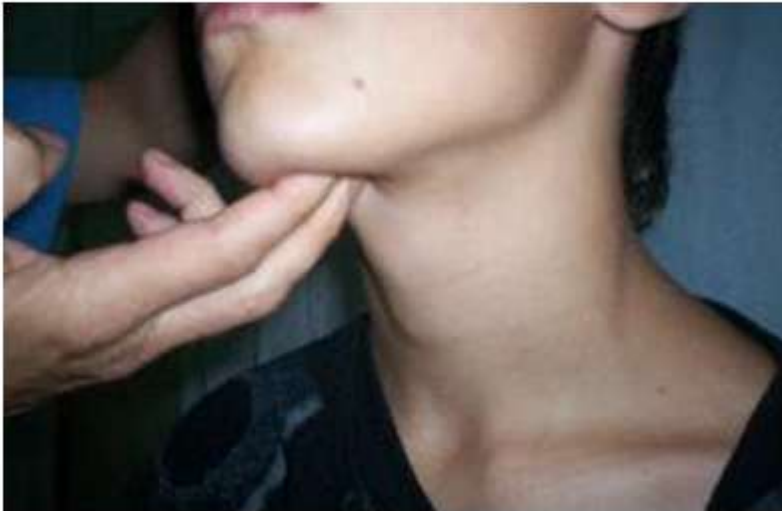Invirtiendo las manos, se examina el lóbulo del otro lado.



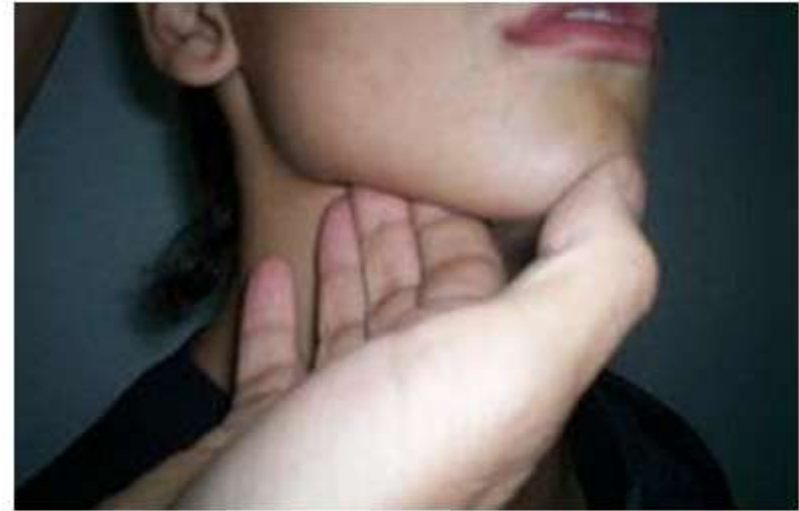Una alternativa al anterior consiste en que la mano auxiliar (índice izquierdo en este caso) retraiga el músculo esternocleidomastoideo subyacente, y la mano exploradora examine (cruzando la línea media) el lóbulo de ese mismo lado (izquierdo), con la laringe como plano de apoyo.

El otro lado se explora invirtiendo la función de las manos.

MANIOBRAS PALPATORIAS



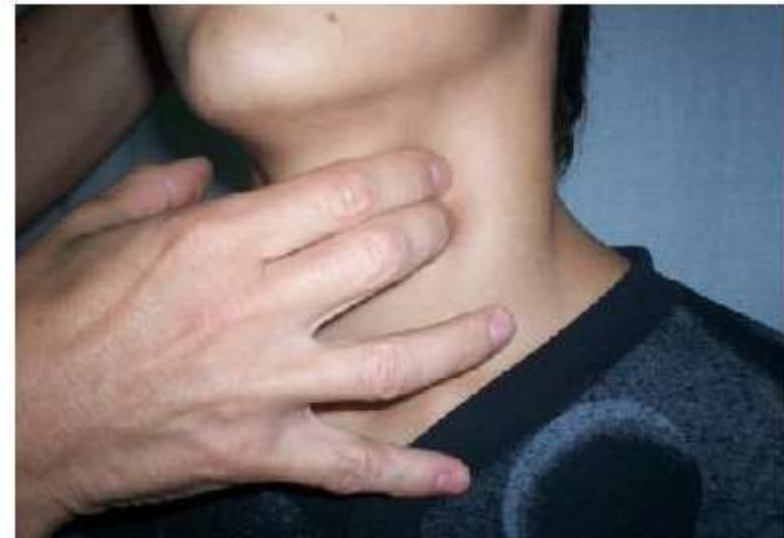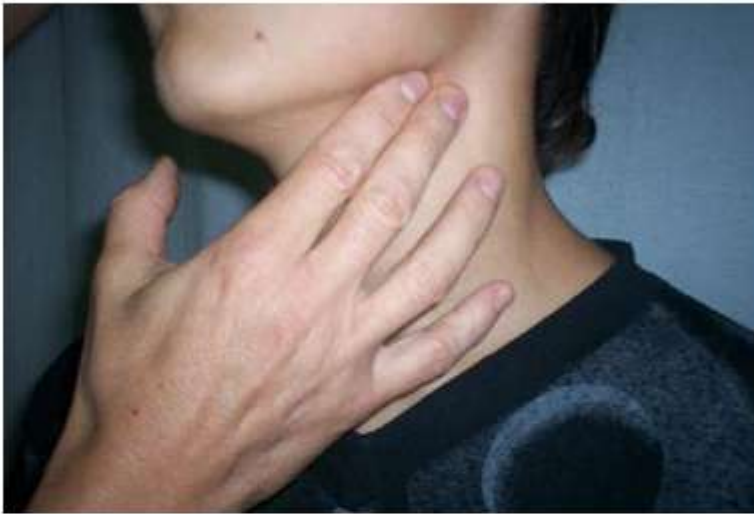Exploración de grupos ganglionares.
Palpación de ganglios submentonianos
(nivel I)



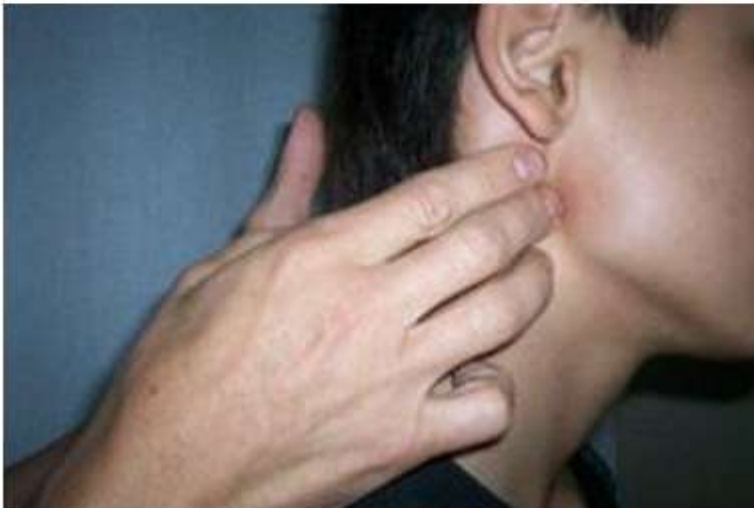Exploración de grupos ganglionares.
Palpación de ganglios submaxilares (nivel I)

Imágenes CG Borremans

MANIOBRAS PALPATORIAS

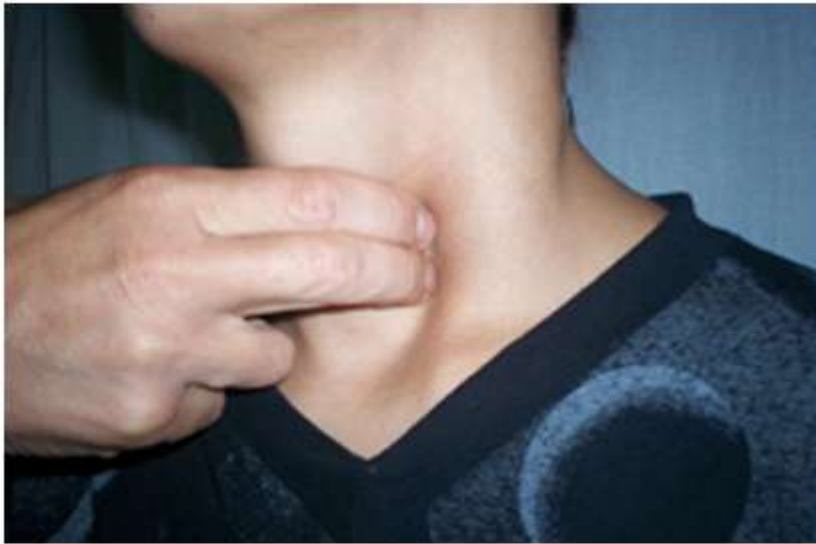

Exploración de grupos ganglionares.
Palpación de ganglios yugulares medios
(nivel III)

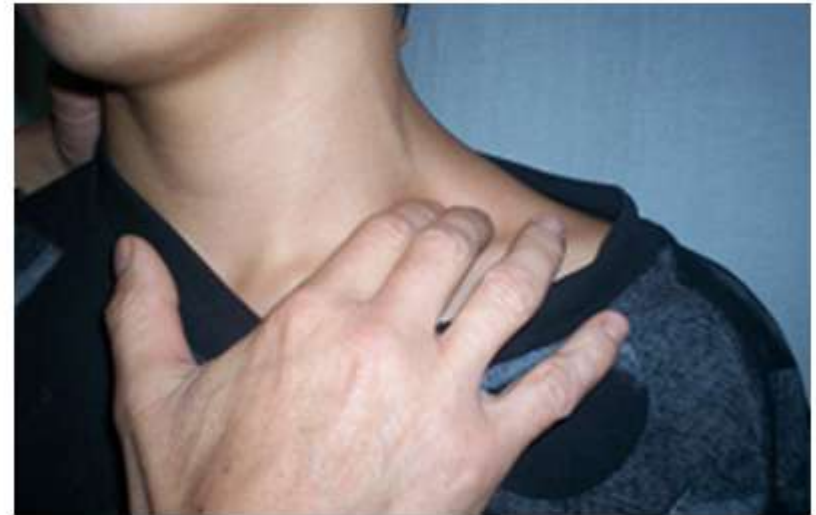

Exploración de grupos ganglionares.
Palpación de ganglios yugulares altos e
infraauriculares (retromaxilares) (nivel II)

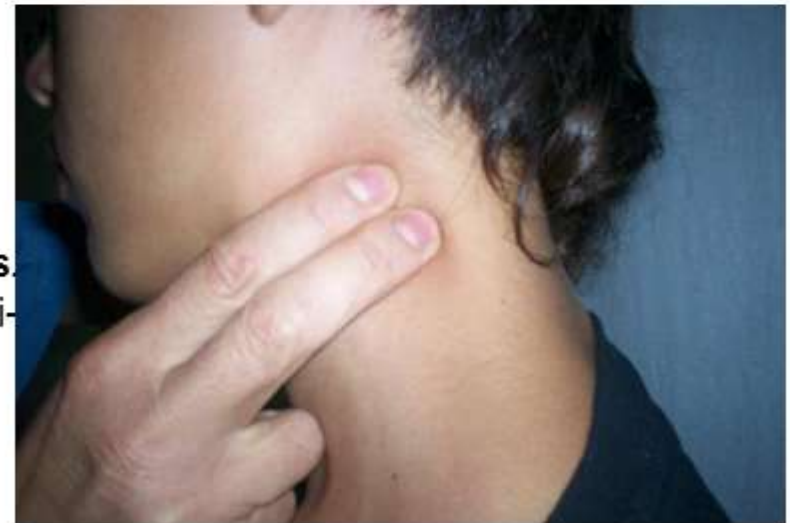MANIOBRAS PALPATORIAS



Exploración de grupos ganglionares.
Palpación de ganglios yugulares inferiores
(nivel IV)

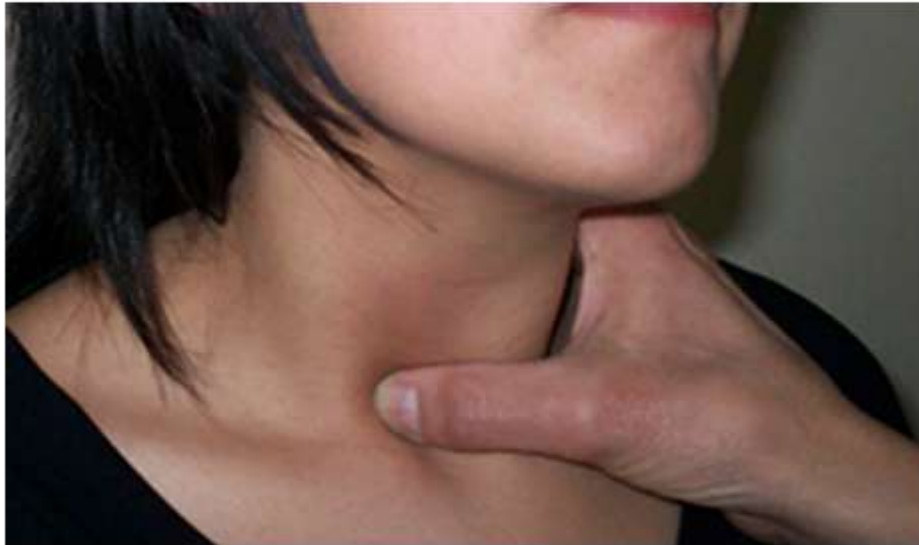

Exploración de grupos ganglionares.
Arriba: palpación de ganglios retroclaviculars y cadena cervical transversa.
Abajo: espinales (nivel V)



Imágenes CG Borremans

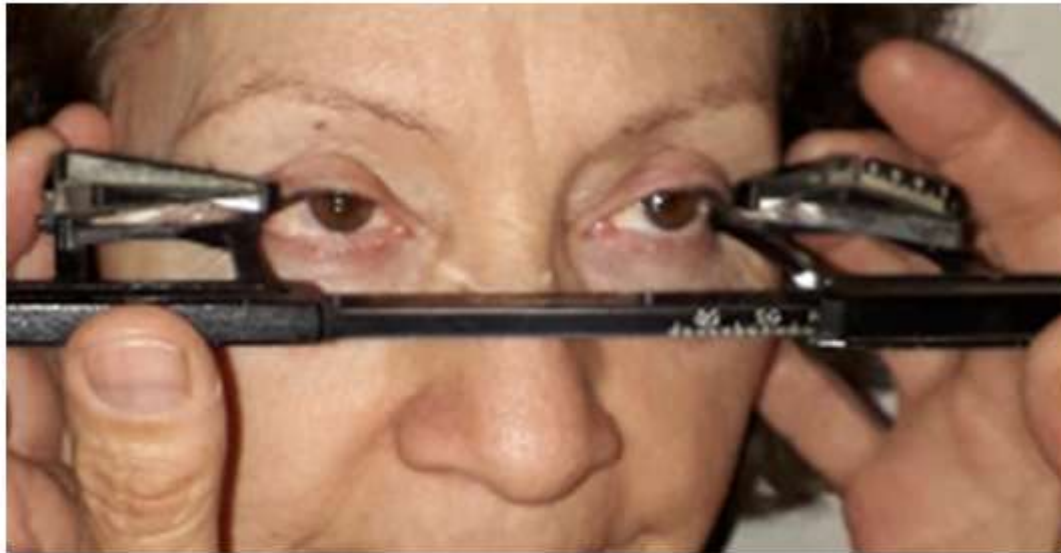MANIOBRAS PALPATORIAS



Exploración de grupos ganglionares. Palpación de ganglios paratraqueales y recurrentes (nivel VI); se realiza a la par que el examen de la glándula tiroides

Imagen CG Borremans

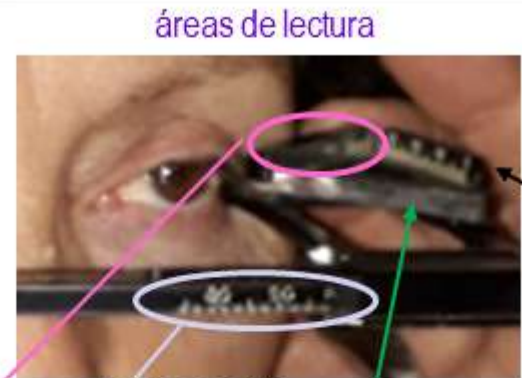EXAMEN INSTRUMENTAL. Exoftalmometría




Orbitopatía. Medición de la proptosis con exoftalmómetro de Hertel



Un modelo de Exoftalmómetro de Hertel



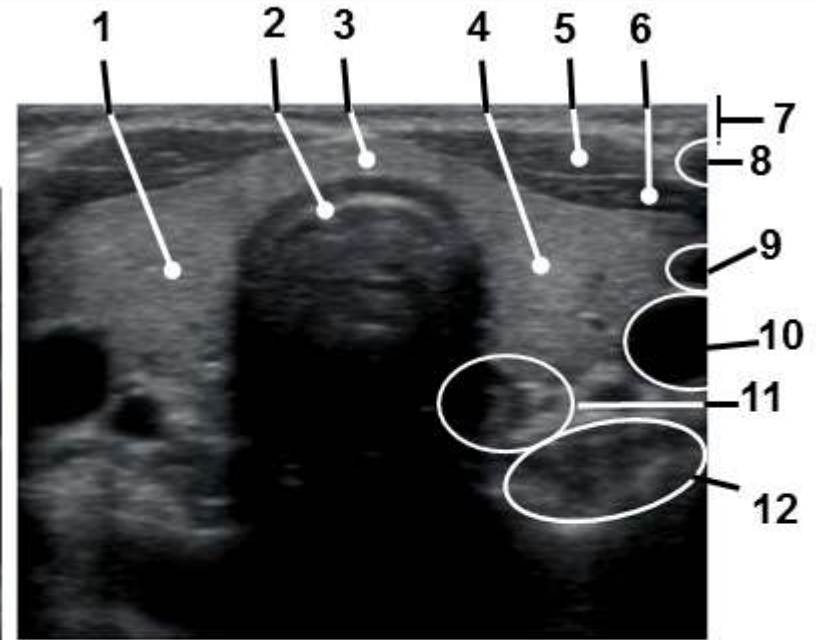
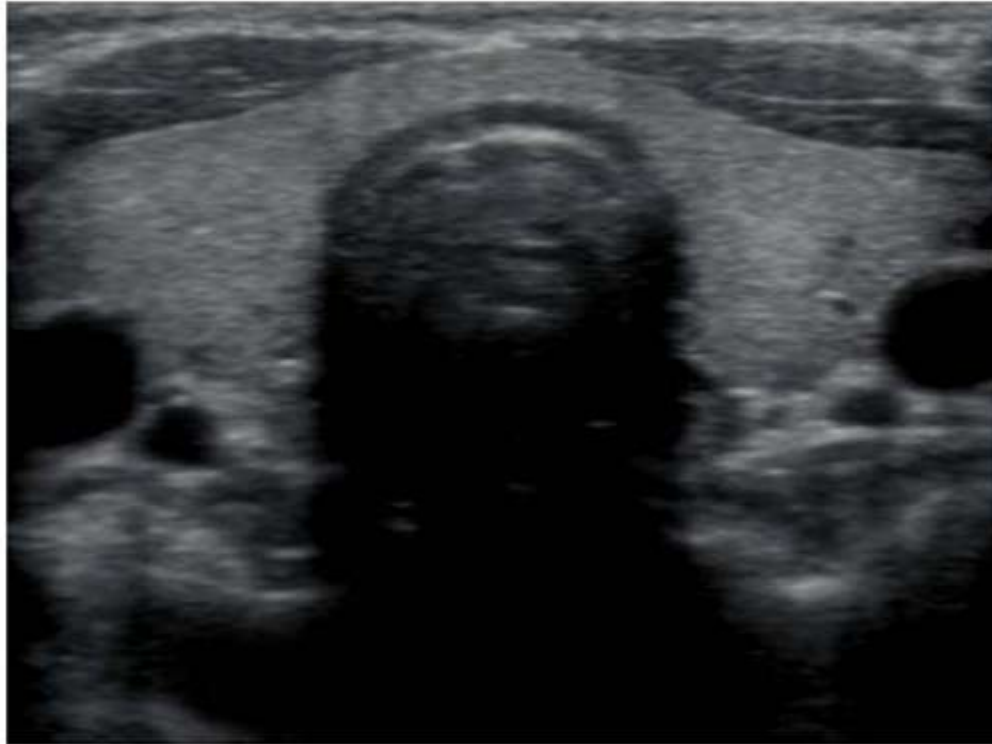
áreas de lectura
espejo que refleja la escala
distancia entre bordes orbitarios
espejo que refleja la córnea
escala p/ córnea
espiga para el borde orbitario



Imágenes Inst de Patol Tiroidea UNdeCuyo

ECOGRAFÍA

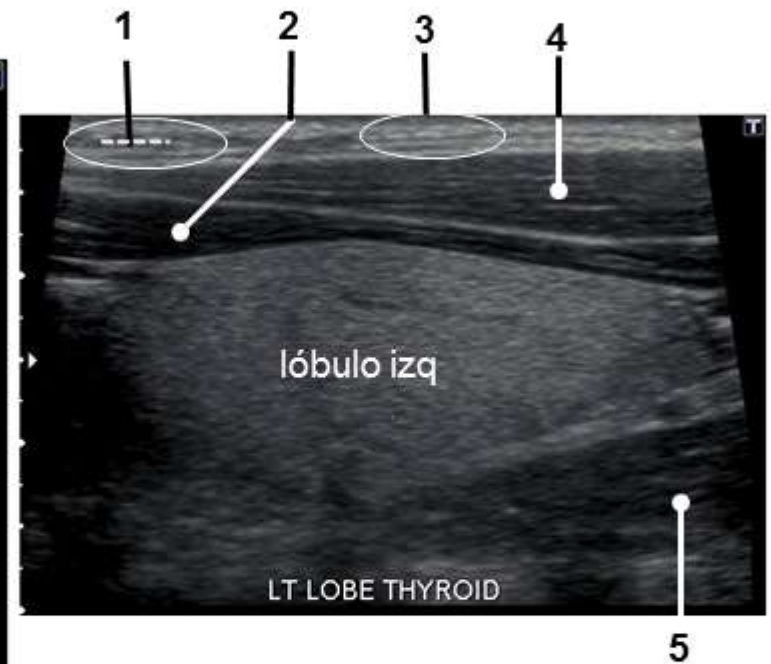
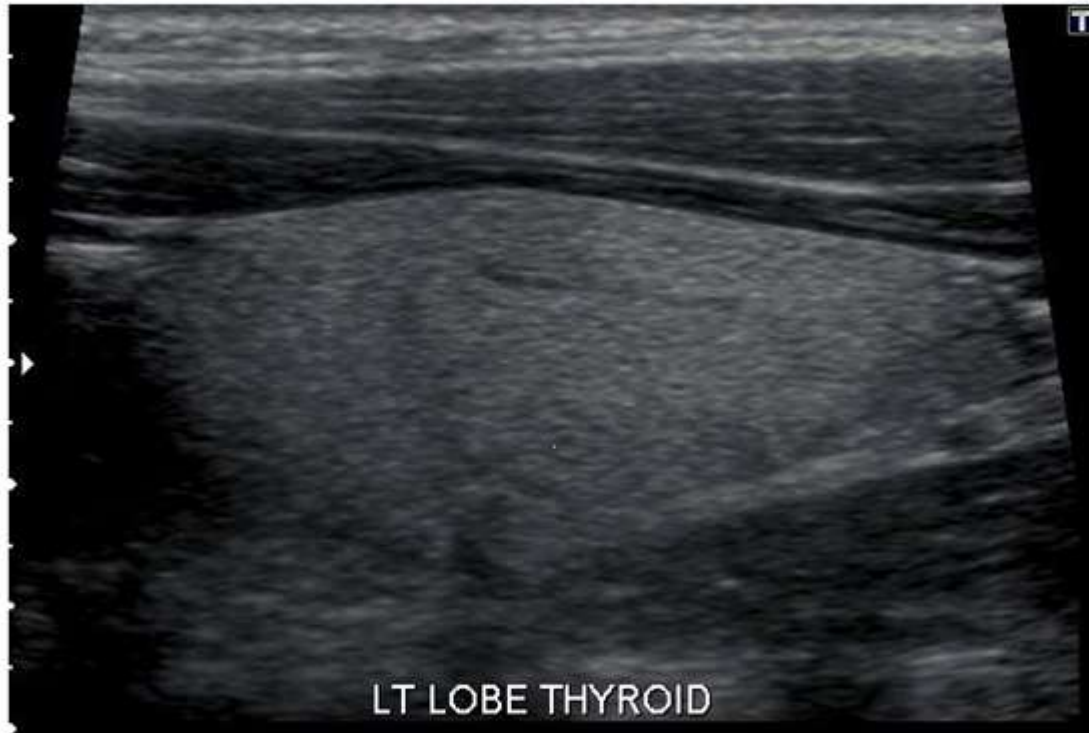
ECOGRAFÍA TIROIDEA. Glándula normal (corte transversal)



- 1 lóbulo derecho
- 2 tráquea
- 3 istmo
- 4 lóbulo izquierdo
- 5 músculo esternohioideo
- 6 músculo esternotiroideo
- 7 piel, TCS, fascia superficial
- 8 múscl esterno cleido mastoideo
- 9 vena yugular interna
- 10 arteria carótida común
- 11 esófago
- 12 músculo largo del cuello

Tomado de
Ultrasoundpaedia Pty Limited
con autorización genérica
<https://www.ultrasoundpaedia.com/normal-thyroid/>

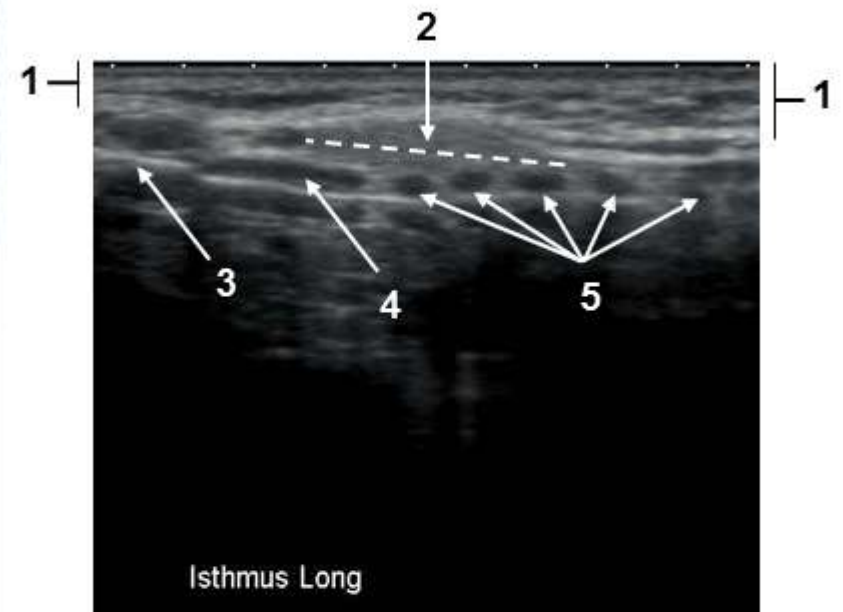
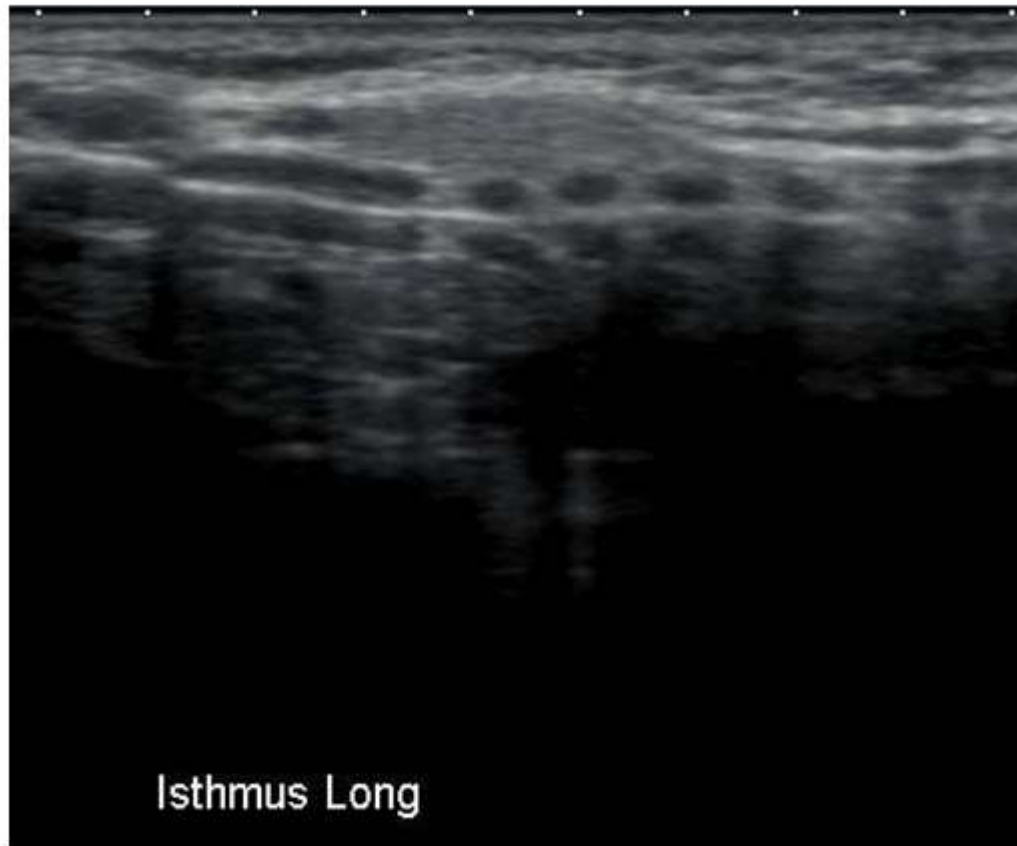
ECOGRAFÍA TIROIDEA. Glándula normal (corte longitudinal)



- 1 músculo cutáneo del cuello
- 2 músculo esternotiroideo
- 3 piel, tej celular subcutáneo, fascia común
- 4 músculo esternohioideo
- 5 músculo largo del cuello

Tomado de
Ultrasoundpaedia Pty Limited
con autorización genérica
<https://www.ultrasoundpaedia.com/normal-thyroid/>

ECOGRAFÍA TIROIDEA. Glándula normal (istmo, corte longitudinal)



- 1 piel, TCS, fascia común
- 2 ISTMO tiroideo
- 3 cartílago tiroides
- 4 cricoides
- 5 anillos traqueales

Tomado de
Ultrasoundpaedia Pty Limited
con autorización genérica
<https://www.ultrasoundpaedia.com/normal-thyroid/>

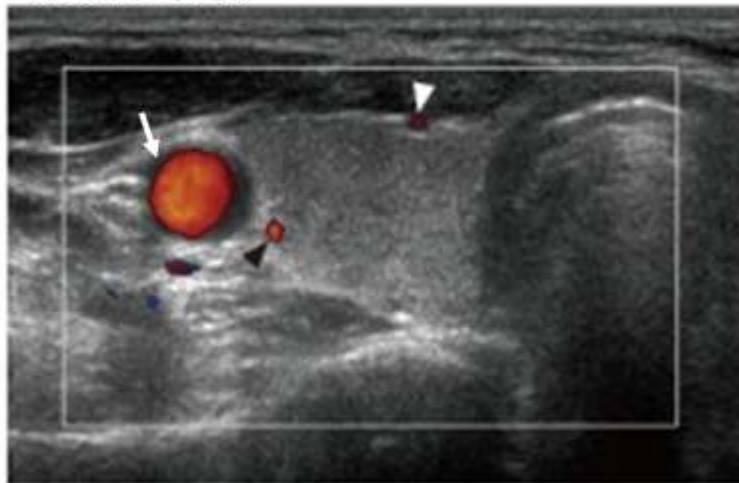
ECOGRAFÍA TIROIDEA. Glándula normal

Ecografía Doppler Color

En base a las variaciones de las ondas reflejadas, la Ecografía Doppler permite identificar los vasos del área en observación (en nuestro caso, intra y peritiroideos), el sentido del flujo (si se dirige hacia el transductor o se aleja) y su velocidad; se ha establecido el color rojo para la corriente que se acerca al transductor, y azul para la que se aleja. Las imágenes se integran con las propias de la Ecografía convencional.

La interpretación de las imágenes resultantes constituye una valiosa herramienta.

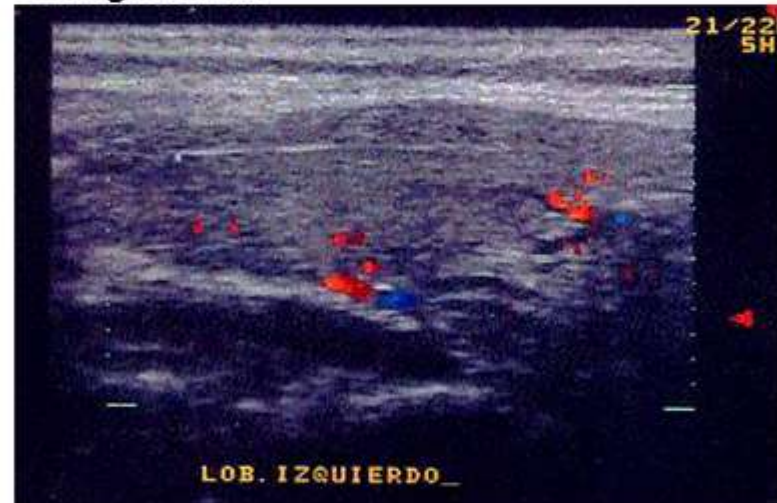
Transversal



La flecha llena indica la Art Carótida Común.
La punta de flecha blanca, una rama de la Art Tiroidea Superior.
La punta de flecha negra, la Art Tiroidea Inferior.

Tomado de
Eun Ju Ha et al.
Jorean J Radiol. 2015; 16 (4)
Open Access (CC BY-NC 3.0)
doi: 10.3348/kjr.2015.16.4.749

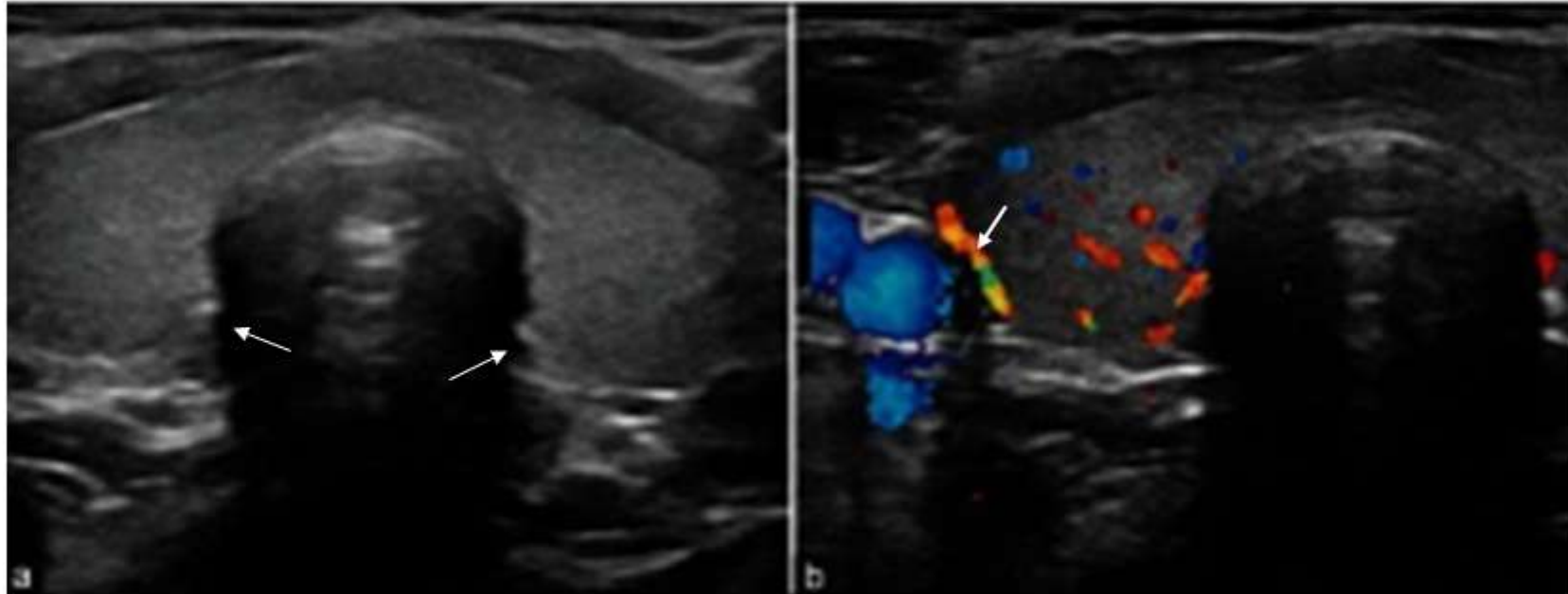
Longitudinal



Tomado de
J. Esteban: Ecografía Doppler-Color
Tiroides.net
<http://www.tiroides.net/ecografiacutecia-doppler-color.html>

ECOGRAFÍA TIROIDEA. Glándula normal

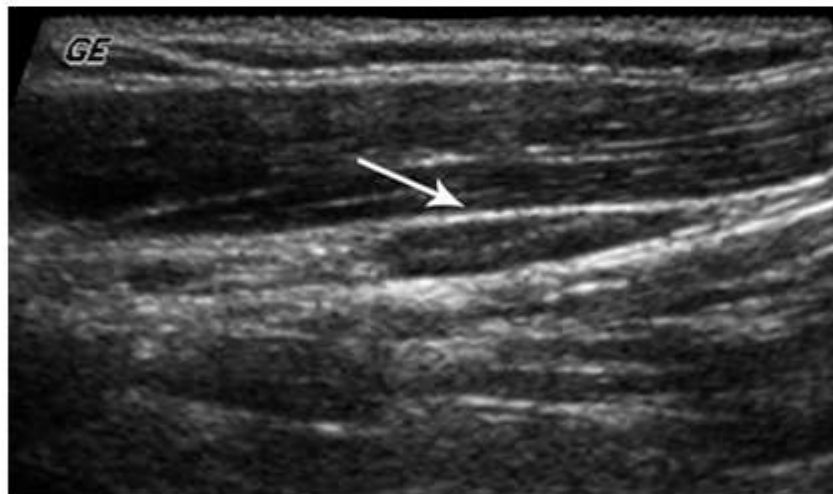
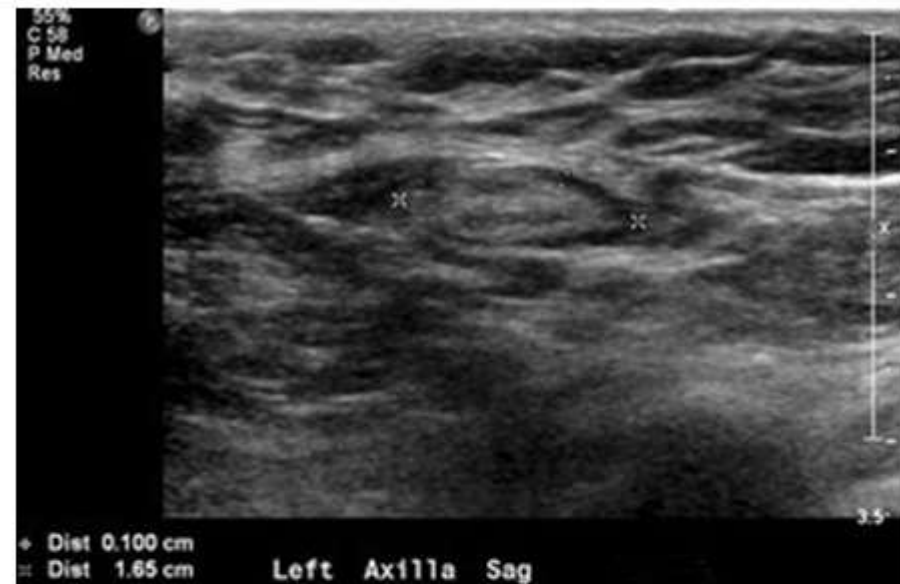
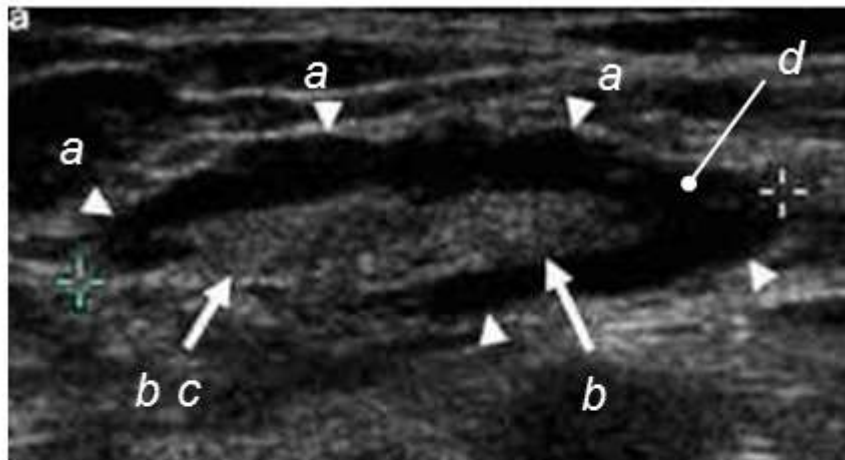
Ecografía Doppler Color



Cortes transversales. En (a) se observa imagen en escala de grises de glándula normal (o con ligera hipertrofia difusa). Las flechas indican probables imágenes de los nervios laríngeos recurrentes. En (b) se muestra la vascularización intraglandular normal; la flecha indica la arteria tiroidea inferior; a la izquierda, vasos yugulocarotídeos.

Modificado de
Chaudhary V et al
Open Access (CC-BY-NC-SA 3.0)
https://openi.nlm.nih.gov/detailedresult.php?img=PMC3683194_UJEM-17-219-g001&req=4

ECOGRAFÍA de GANGLIOS. Aspecto normal



- pequeños (generalmente < 10 mm long)
- ovales o elípticos
- bordes lisos, bien definidos (a)
- hilio ecogénico (respecto a músculos vecinos) (b),
± lineal, que se continúa con tejidos adyacentes (c)
- corteza hipoecogénica (respecto a músculos vecinos) (d)
- Doppler: vasos en hilio, simples, contornos y trayectos regulares

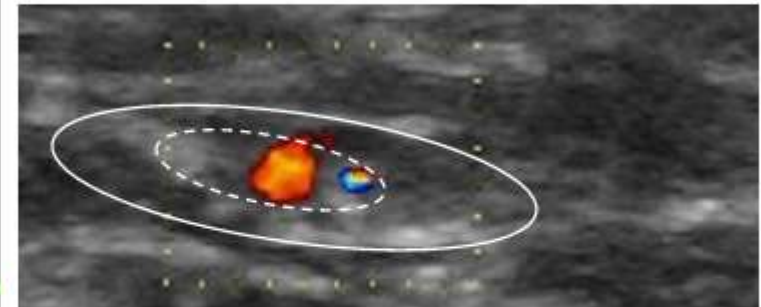
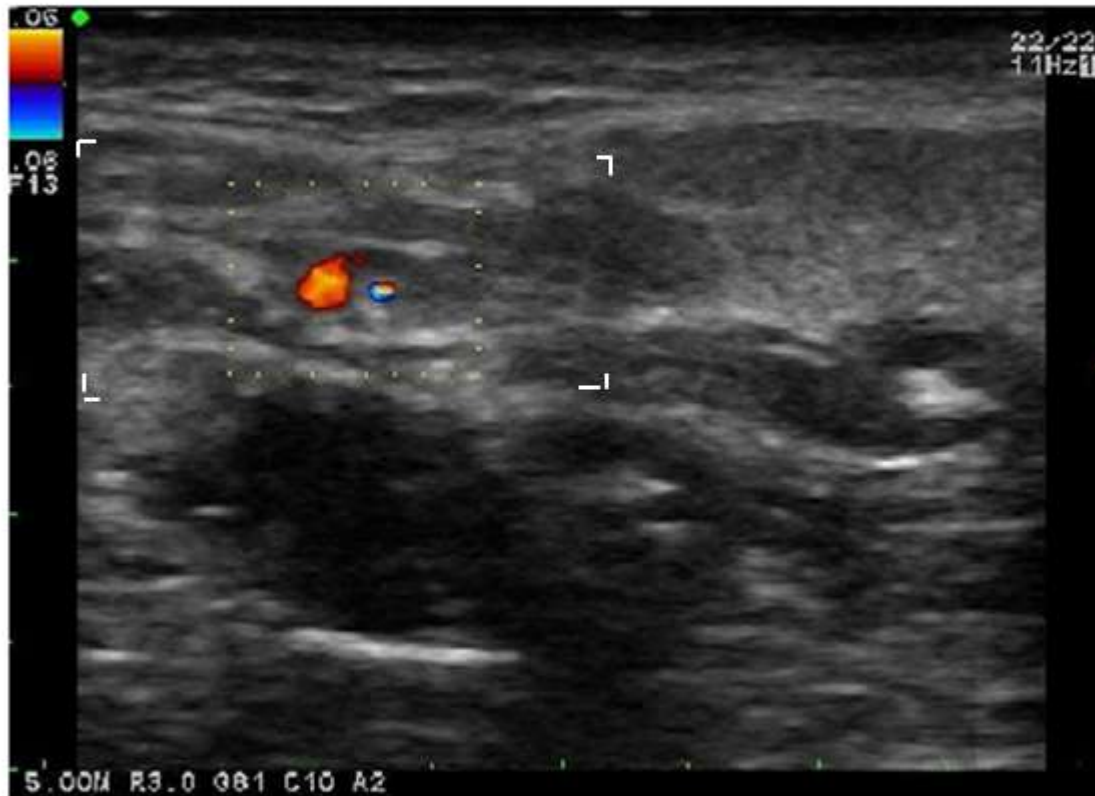
Modificado de
Wilbur Mitch
Open Access (CC BY 3.0 US)
<https://www.mitchmedical.us/penile-cancer/ultrasound-and-mr-appearance-of-lymph-nodes.html>

Modificado de
Maha Torabi et al
non commercial free reuse authorized
<http://jnm.snmjournals.org/content/45/9/1509/F1.expansion.html>

Modificado de
Dialani V et al
Open Access
<https://www.ncbi.nlm.nih.gov/pmc/articles/PMC4376818/>

ECOGRAFÍA de GANGLIOS. Aspecto normal

Ecografía Doppler Color



Los ángulos indican los correspondientes a la magnificación.

La línea llena delimita contorno del ganglio.

La línea punteada indica el hilio y los vasos en el mismo.

Modificado de
Ozlem Okumus et al
Open access CC BY 4.0
DOI: 10.2174/1874210601711010404

ECOGRAFÍA TIROIDEA. Glándula patológica

Nódulos. Características distintivas Benignos - Malignos

Se presentan las características más frecuentemente asociadas a una u otra condición, aunque su presencia o ausencia no son patognomónicas ni excluyentes.

	Benignos	Malignos
ECOGENICIDAD (comparado con músculos vecinos)	isoecogénicos hiperecogénicos	marcadamente hipoecogénicos
CALCIFICACIONES (macro o micro, con o sin sombra)	ausentes	presentes (en particular, microcalcificaciones)
(perinodular “en cáscara de huevo”)		uniforme íntegra
CONTORNO	bien delimitado	mala, incompleta delimitación, abollonado, espiculado, extensión hacia parénquima vecino

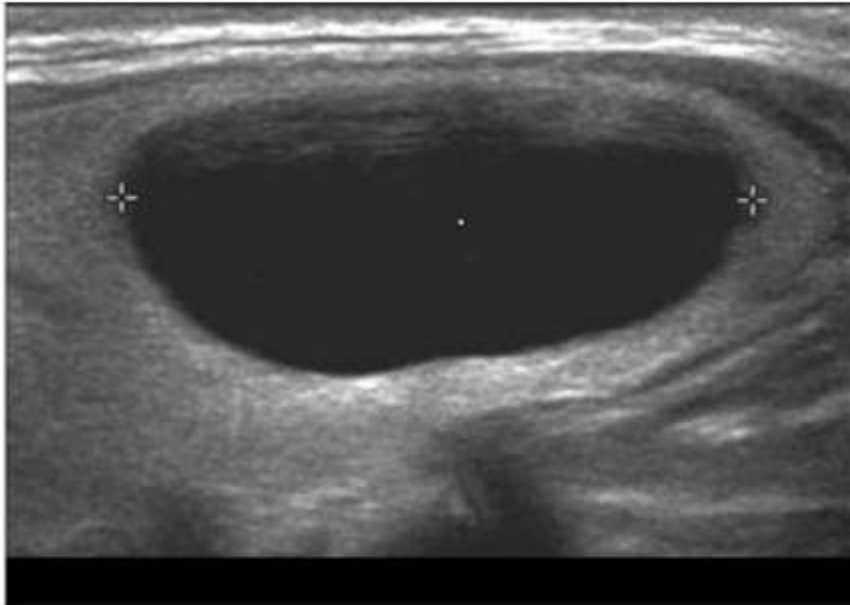
ECOGRAFÍA TIROIDEA. Glándula patológica

Nódulos. Características distintivas Benignos - Malignos

Se presentan las características más frecuentemente asociadas a una u otra condición, aunque su presencia o ausencia no son patognomónicas ni excluyentes.

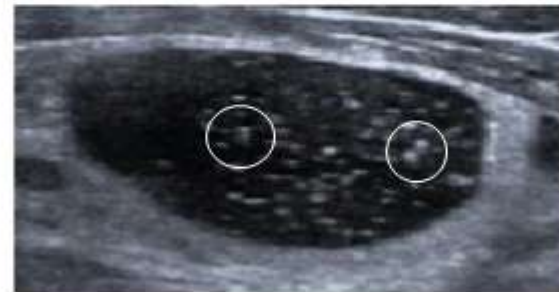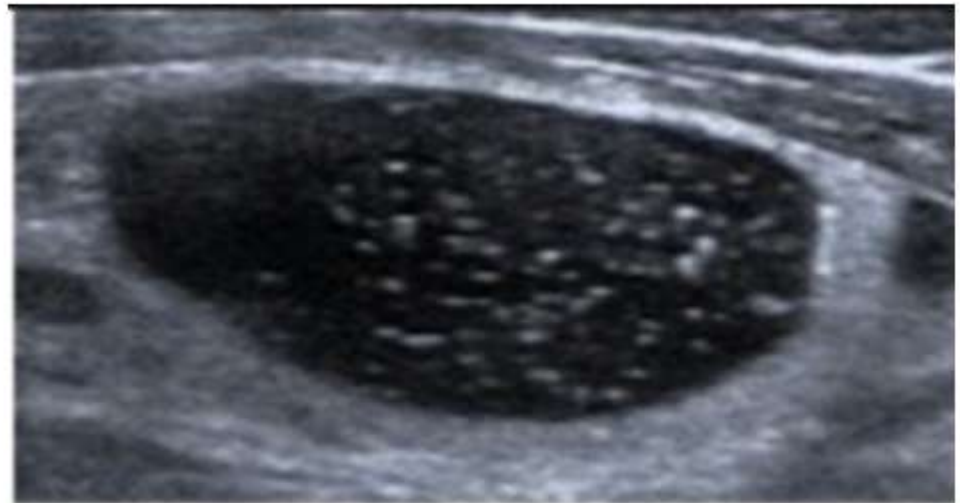
	Benignos	Malignos
FORMA	ovalados, diámetro mayor siguiendo el del lóbulo	esferoides, altura \geq ancho
CONTENIDO	exclusivamente quísticos espongiformes (multimicroquísticos) mixtos (componente líquido excéntrico)	sólidos o mixtos (compon sólido irregular, con pedículo)
HALO “de seguridad”	íntegro	incompleto irregular ausente
VASCULARIZACIÓN (Doppler) (respecto al parénquima lobular)	escasa; predominio perinodular	intranodular \geq parénquima lobular; vasos irregulares, no armónicos, distribución “caótica”

Quistes (quistes simples)



Contorno bien delimitado, sin crecimientos ni formaciones sólidas hacia la luz; contenido hipoecogénico homogéneo; refuerzo sónico posterior (típico de colecciones líquidas).

Tomado de
Won-Jin Moon
Open Access (CC-BY-NC-3.0)
<https://www.kjronline.org/DOIx.php?id=10.3348/kjr.2011.12.1.1>

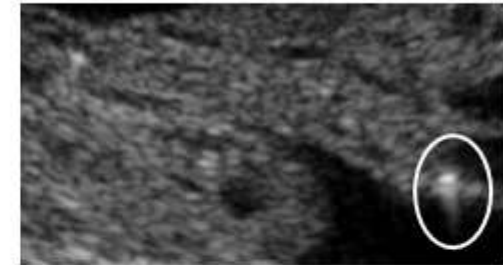
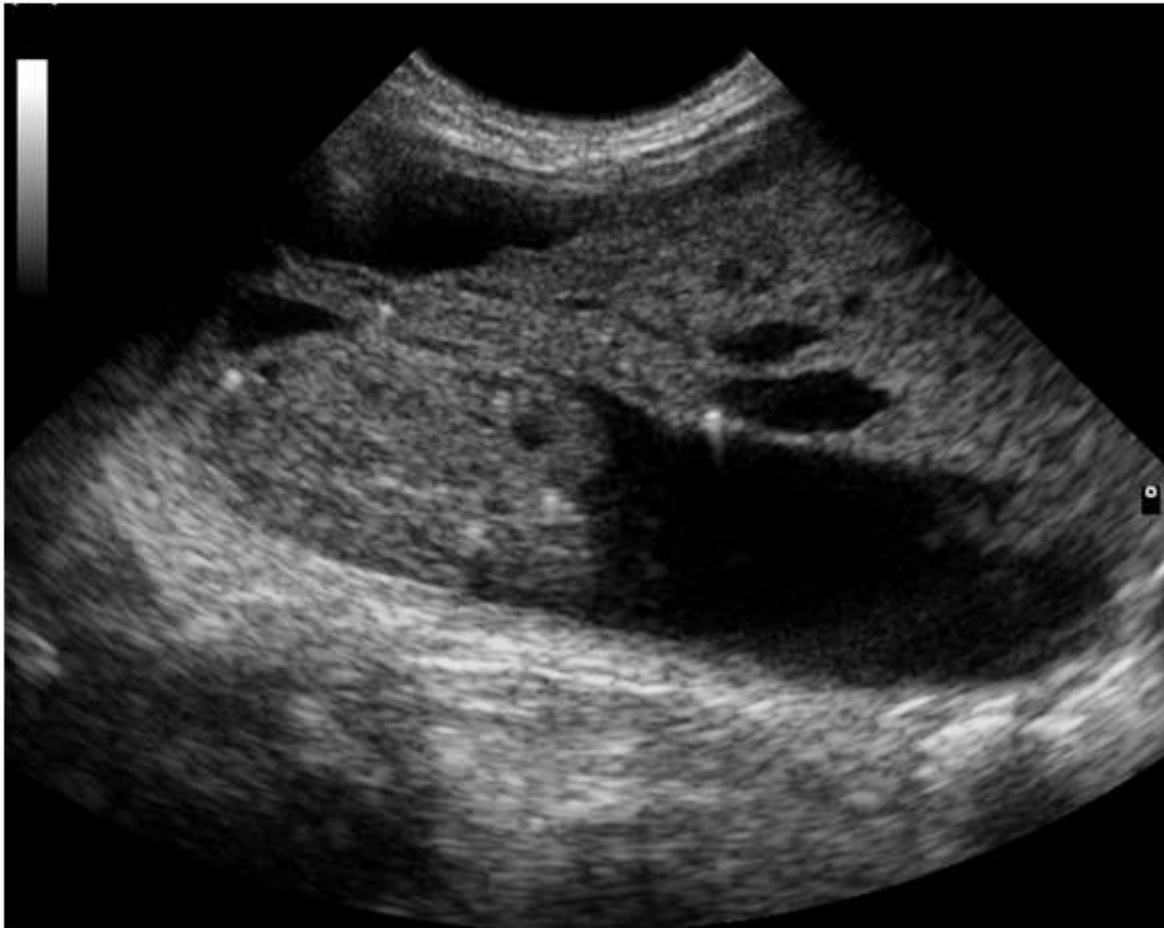

Características similares, con elementos hiperecogénicos en la cavidad, correspondientes a coloide en suspensión; en algunos se observan imágenes típicas de “cola de cometa” (circunferencias).

Tomado de
Cheng Xie, et al
Open Access (CC-BY-4.0)
doi: 10.1007/s13244-015-0446-5

ECOGRAFÍA TIROIDEA. Glándula patológica

Artefacto “cola de cometa”



La imagen muestra el artefacto ecográfico. Se debe a interfases por la presencia de formaciones muy ecogénicas respecto a su entorno.

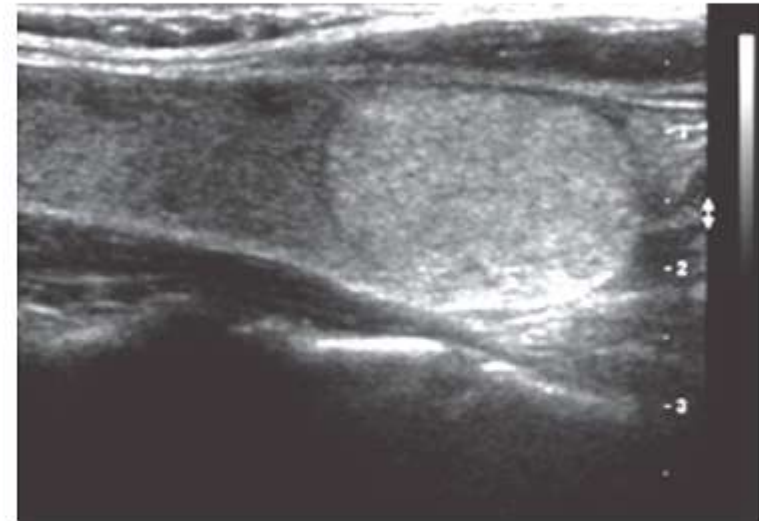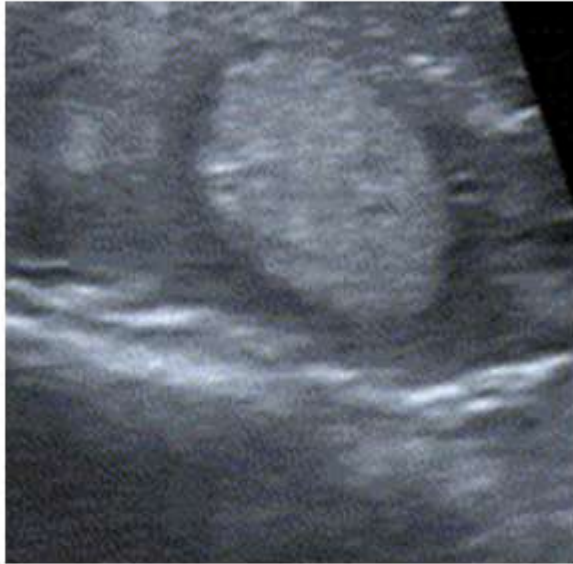En la glándula tiroides son, habitualmente, pequeñas acúmulos de coloide (interfase coloide – líquido).

Como hallazgo aislado, no sugiere atipía.

Tomado de
Dilmen N
Dominio Público (CC BY-SA 3.0)
<https://commons.wikimedia.org/w/index.php?curid=12845083>

ECOGRAFÍA TIROIDEA. Glándula patológica

Nódulos. Características No Malignas



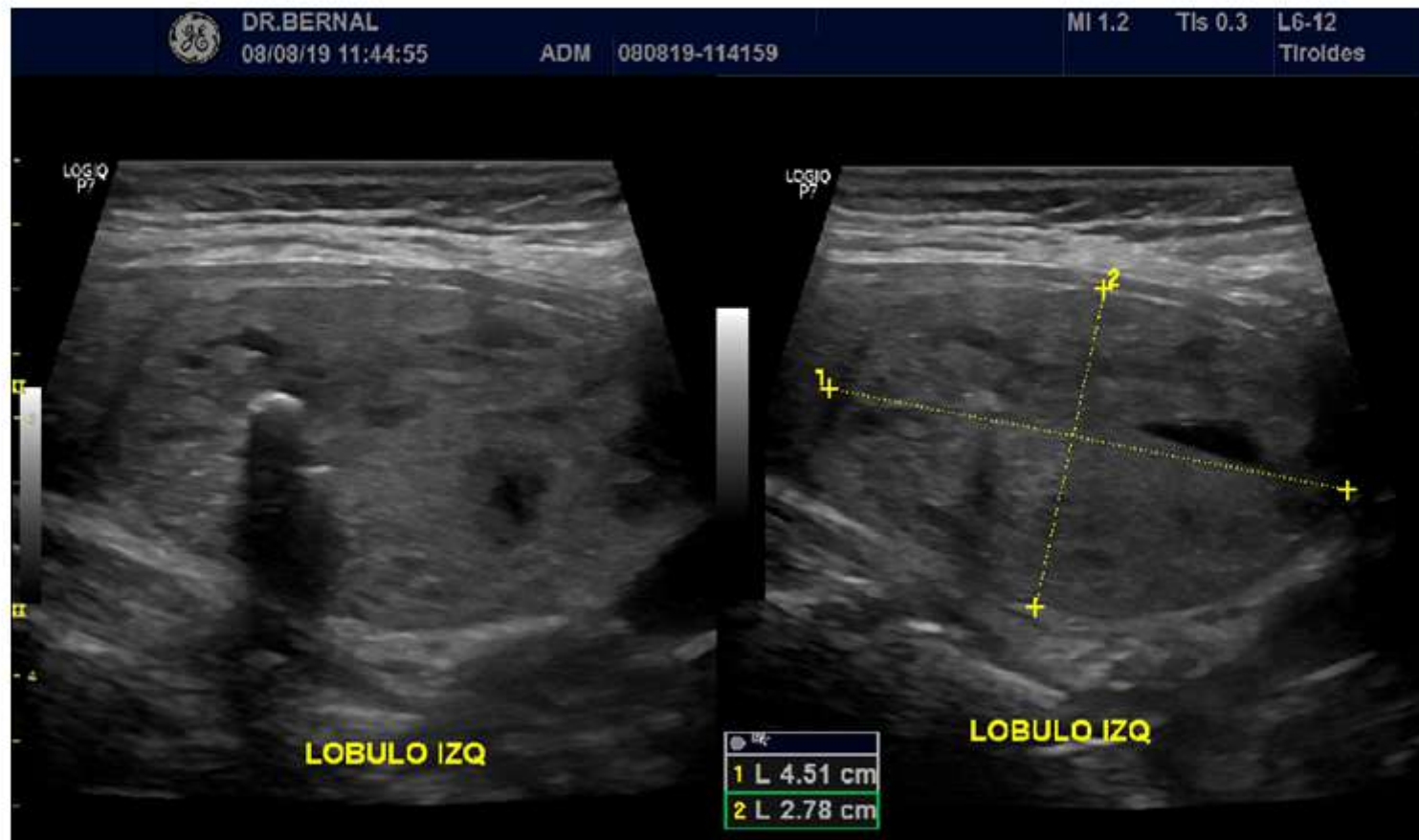
Cortes laterales. Nódulos *hiperecogénicos*,
homogéneos, *bien delimitados*, *con halo*.
No calcificaciones ni cavitaciones.

Tomado de
Fernandez Sanchez J
Open Access (CC BY-NC-ND 3.0)
[doi:10.1016/j.rard.2014.07.015](https://doi.org/10.1016/j.rard.2014.07.015)

Modificado de
Horvat E y cols.
Open Access (CC BY-NC-4.0)
<http://dx.doi.org/10.4067/S0717-93082008000100003>

ECOGRAFÍA TIROIDEA. Glándula patológica

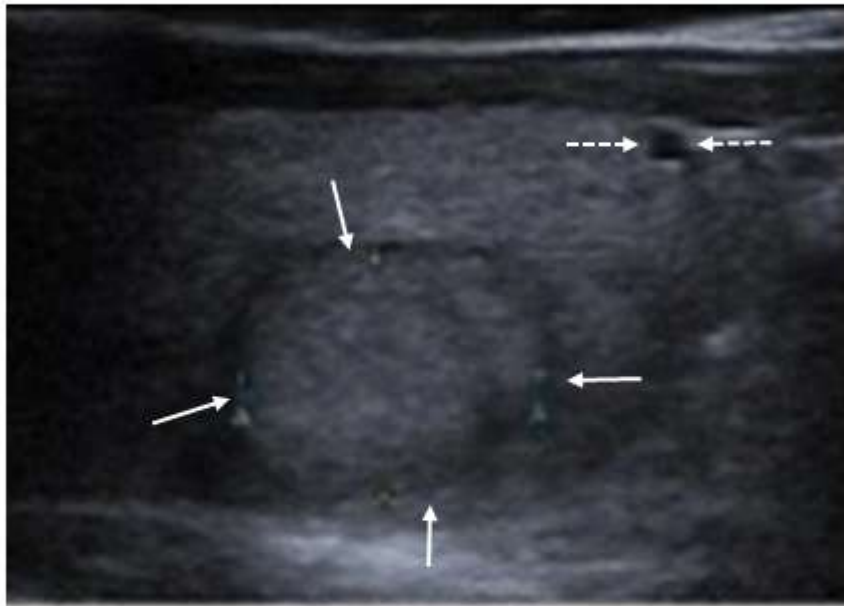
Nódulos. Características No Malignas



Corte lateral. Nódulo isoecogénico, contenido heterogéneo, *bien delimitado*, con *fino halo*. *Macrocalcificaciones* que proyectan sombra acústica. .

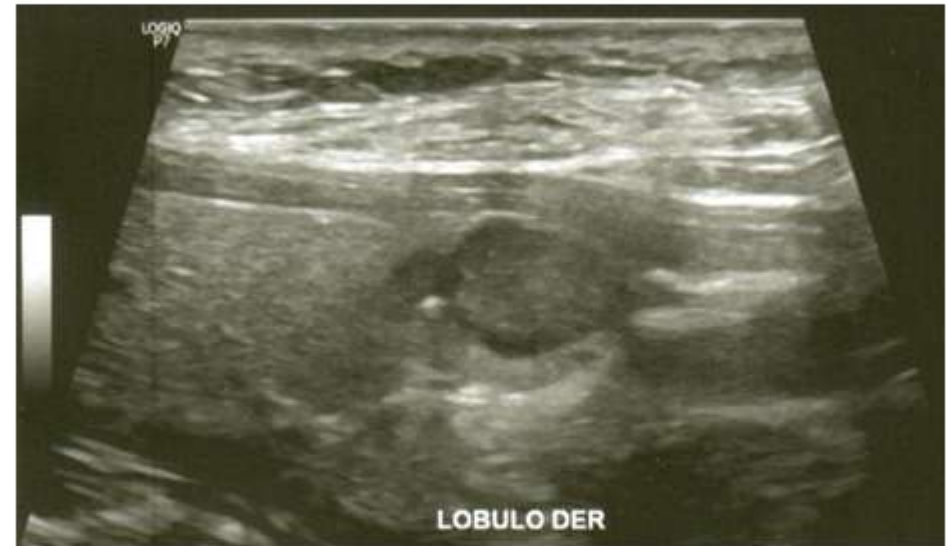Cortesía
Dr H Bernal

Nódulos. Características No Malignas



En tercio caudal, posterior, nódulo isoecogénico, *contenido homogéneo, bien delimitado, bordes lisos* (no anfractuosos, ni abollonados), con *halo completo* (flechas llenas). No calcificaciones, no cavitaciones.. En cara superficial del lóbulo, más caudal, un microquiste (flecha de guiones).

Tomado de
Cheng Xie, et al
Open Access (CC-BY-4.0)
doi: 10.1007/s13244-015-0446-5

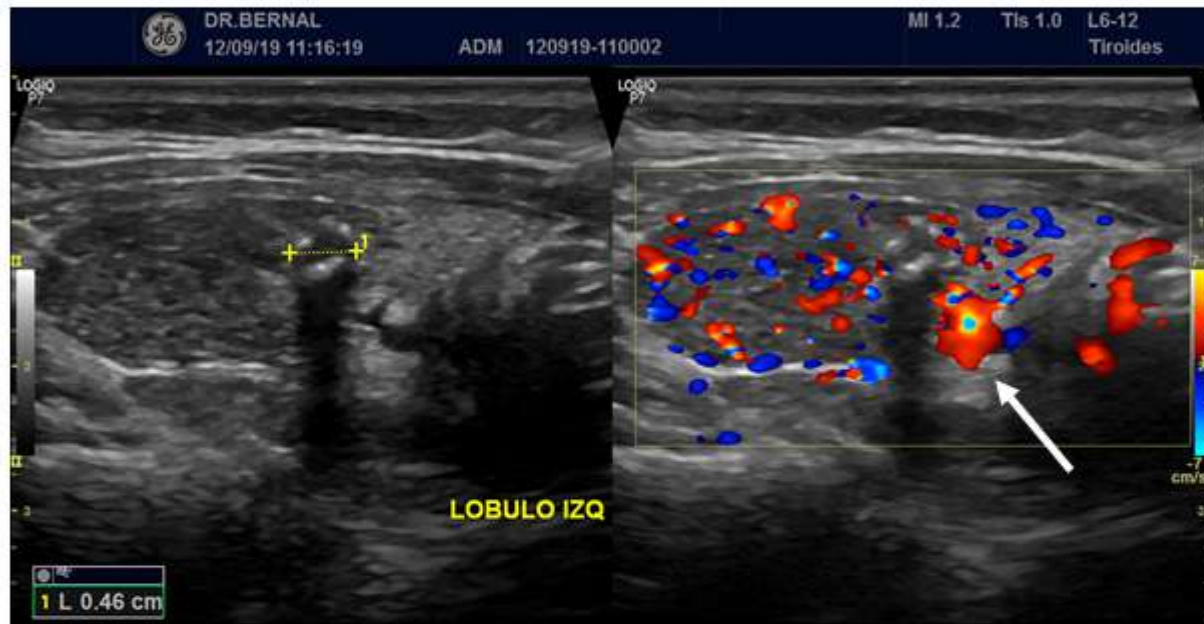


Dos nódulos adyacentes, contenido levemente hipoecogénico en ambos (en el mayor, delgada colección líquida “en casquete” en su sector cefálico; produce “refuerzo posterior”), resto similar al anterior. En tercio medio/caudal, anterior del lóbulo. Protruye levemente en la superficie del lóbulo. El nódulo menor presenta una calcificación que produce “sombra acústica”.

Cortesía
Dr H Bernal

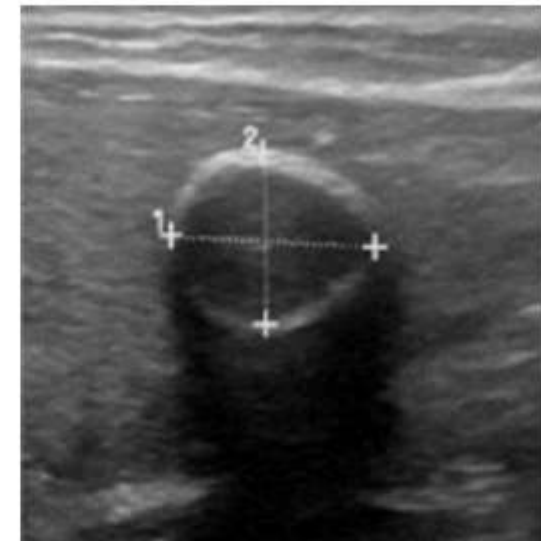
ECOGRAFÍA TIROIDEA. Glándula patológica

Nódulos. Características No Malignas



Nódulo en tercio medio del lóbulo, hipoecogénico, heterogéneo, *bien delimitado*, con *calcificaciones perinodulares* (sugieren incipiente “cáscara de huevo”); no halo, no calcificaciones ni cavitaciones intranodulares. *Proyectan “sombra acústica”* posterior. Corte longitudinal. El Doppler Color revela hipervascularización difusa del lóbulo; la flecha indica una rama primaria de la Art Tiroidea Inferior.

Cortesía
Dr H Bernal

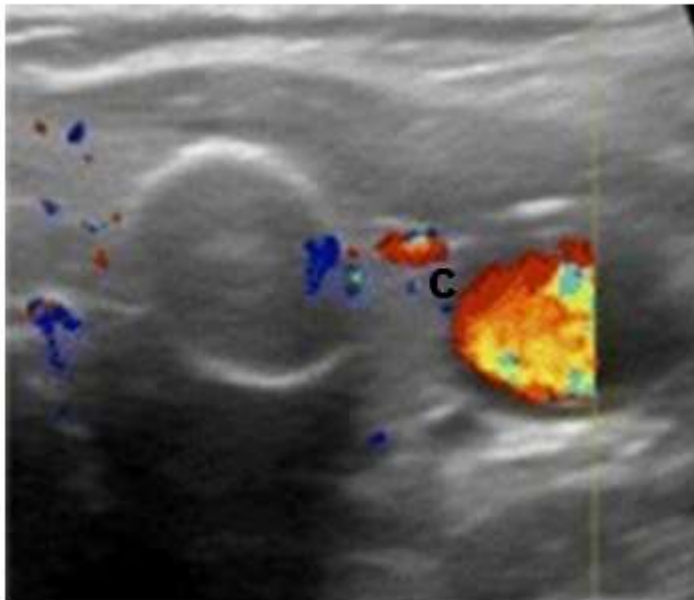


Nódulo hipoecogénico, homogéneo, *bien delimitado*, con *calcificación perinodular* (en “cáscara de huevo”); no halo, no calcificaciones ni cavitaciones intranodulares. *Proyecta “sombra acústica”* posterior. Corte longitudinal, ubica en tercio medio – polo inferior del lóbulo.

Tomado de
Cheng Xie et al
Open Access (CC-BY-4.0)
doi: 10.1007/s13244-015-0446-5

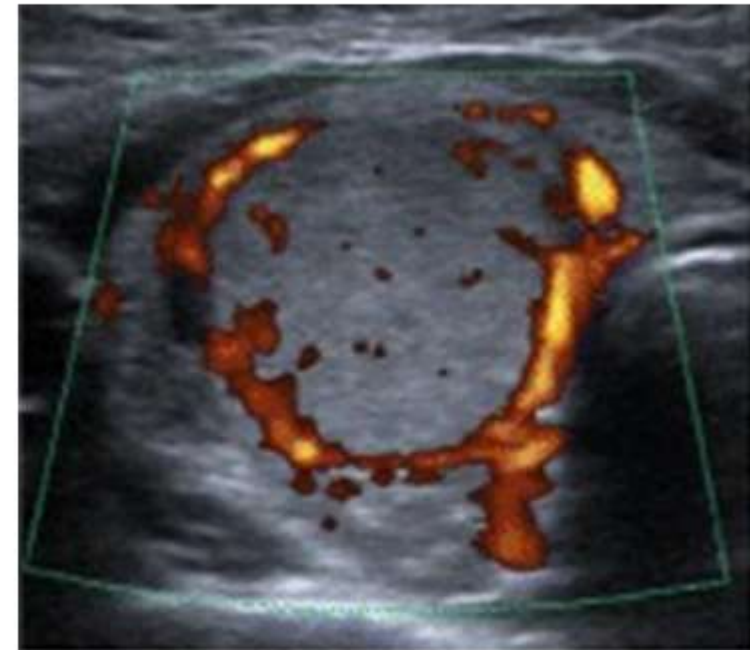
ECOGRAFÍA TIROIDEA. Glándula patológica

Nódulos. Características No Malignas



Similar al anterior. El estudio Doppler Color muestra *escasa vascularización intranodular* (igual o menos que el parénquima glandular). Se observa la carótida (c). Corte longitudinal, nódulo en tercio medio del lóbulo.

Tomado de
Cheng Xie et al
Open Access (CC-BY-4.0)
doi: 10.1007/s13244-015-0446-5

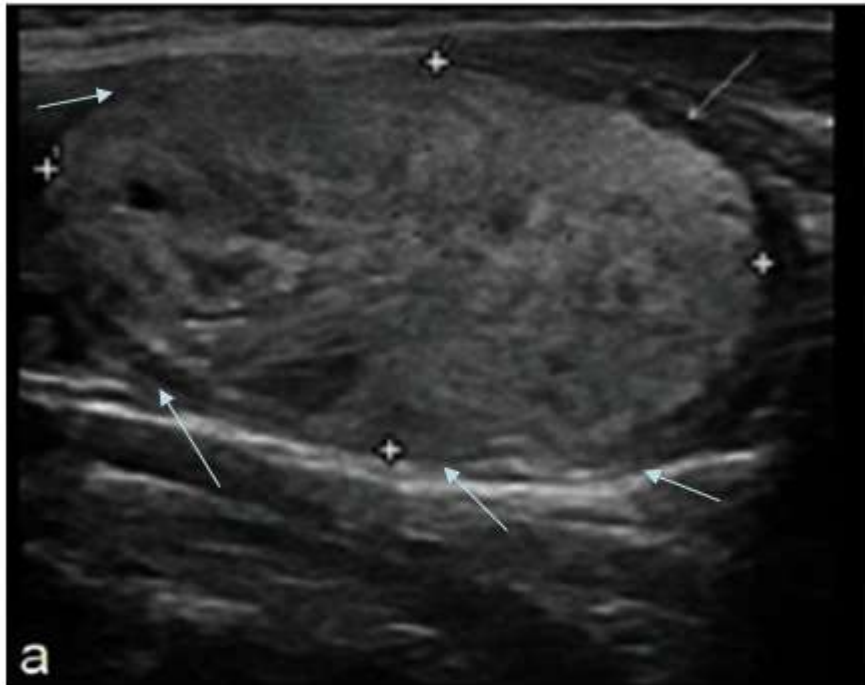


Nódulo sin calcificación perinodular, contenido isoecogénico; resto similar a las imágenes anteriores. El Doppler Color revela *escasa vascularización intranodular* y notable *vascularización perinodular* (en la localización del halo). Corte transversal, lóbulo derecho.

Tomado de
Cheng Xie et al
Open Access (CC-BY-4.0)
doi: 10.1007/s13244-015-0446-5

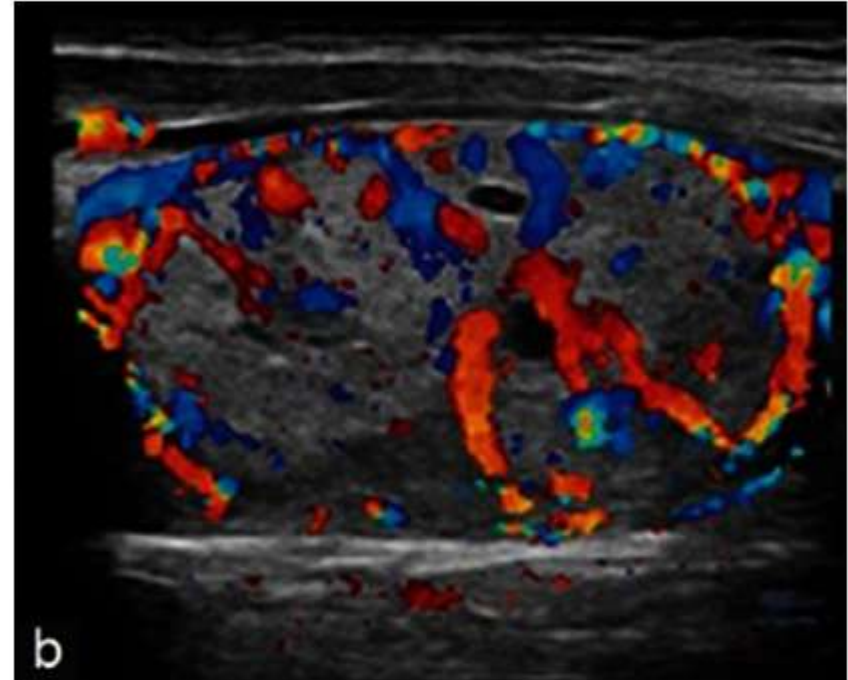
ECOGRAFÍA TIROIDEA. Glándula patológica

Nódulos. Características No Malignas



Corte longitudinal. Nódulo hiperecogénico, heterogéneo, con microquistes: con *halo perinodular* (flechas). No calcificaciones. *Más ancho que alto.*

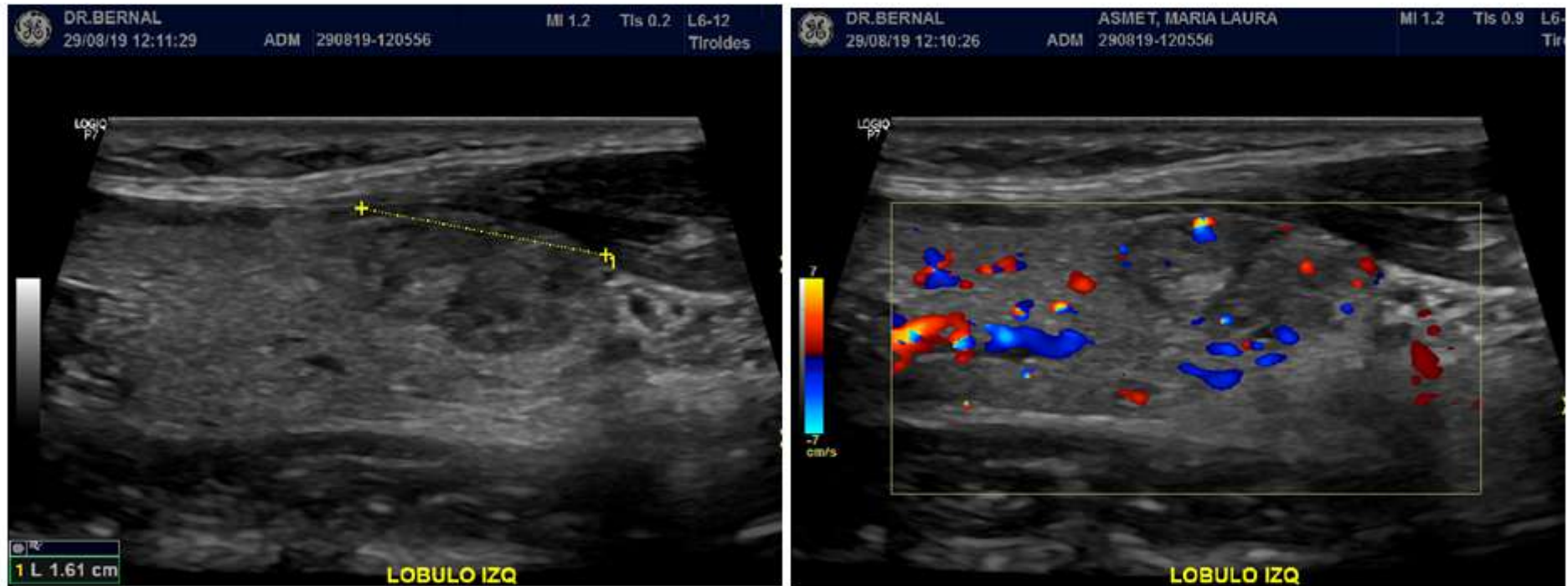
Modificado de
Chaudhary V et al
Open Access (CC-NC-SA-3.0)
<https://www.ncbi.nlm.nih.gov/pmc/articles/PMC3683194/>



El mismo, que al estudio Doppler Color muestra notable vascularización peri e intranodular (muchos, coincidentes con imágenes hipoeecogénicas en la escala de grises); presenta distribución "en rueda de carro". Esta distribución vascular no configura signo de atipía.

ECOGRAFÍA TIROIDEA. Glándula patológica

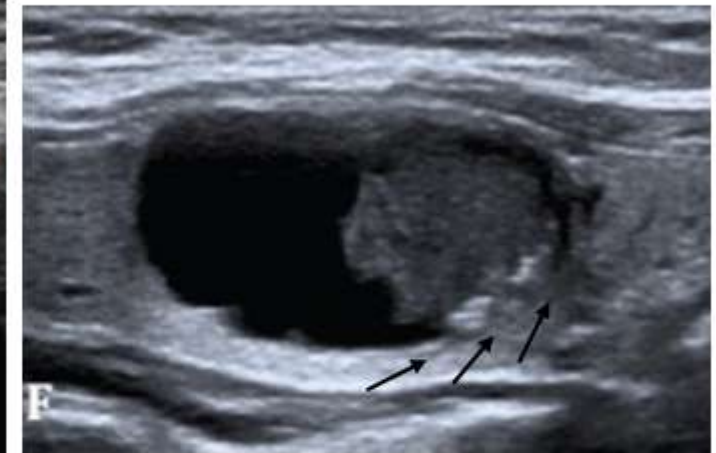
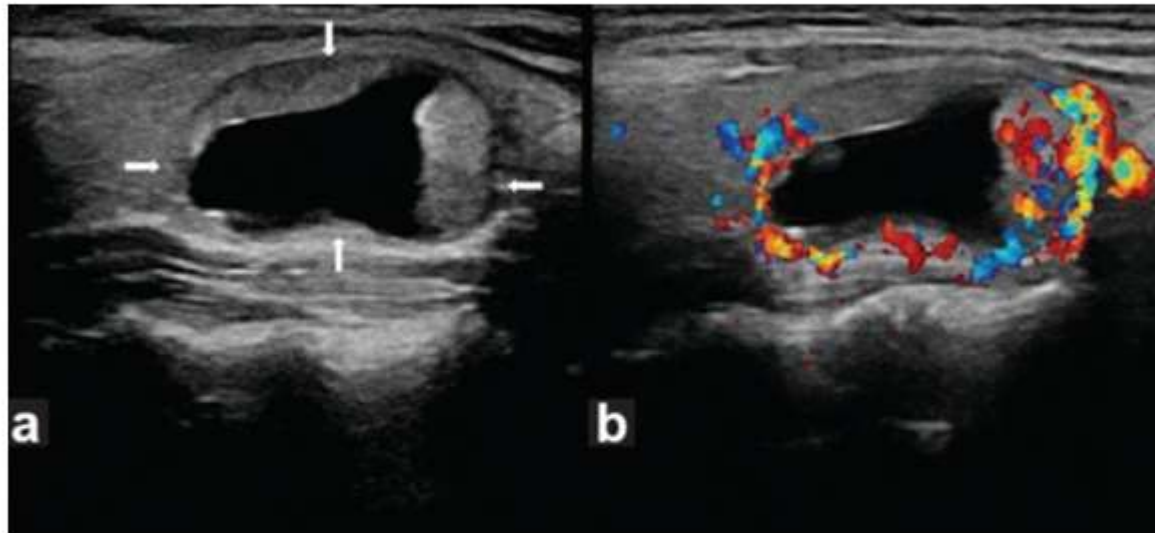
Nódulos. Características No Malignas



Corte longitudinal. Nódulo hipocogénico, heterogéneo, con áreas delimitadas hipocogénicas (¿microquistes?), bien delimitado, sin calcificaciones, no hipervascularizado, *Más ancho que alto*. Protruye en la superficie glandular

Cortesía
Dr H Bernal

Nódulos Mixtos o Complejos



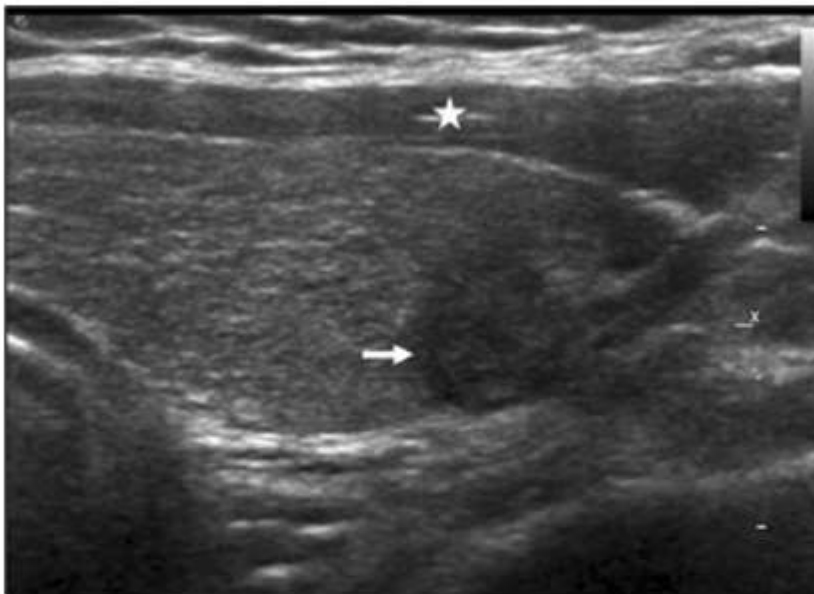
Corte longitudinal. Nódulo oval en tercio medio e inferior, con eje mayor en sentido del eje longitudinal del lóbulo. La ecografía en escala de grises (a) muestra contenido mixto (sólido – líquido) con áreas sólidas y de bordes lisos en la periferia, isoecogénicas con el parénquima lobular. No calcificaciones. *Halo completo*, delgado (flechas). El estudio Doppler Color (b) muestra hipervascularización en las áreas sólidas. La citología por punción y la cirugía no informaron atipias. Se observa el refuerzo posterior característico de las colecciones líquidas.

Corte longitudinal. En tercio medio, nódulo mixto, con *fino halo* (evidente en el polo inferior del componente sólido – flechas-). Eje mayor paralelo al del lóbulo. Dos áreas hiperecogénicas aunque sin sombra acústica ni “colas de cometa”. Refuerzo posterior. Se trató de una hemorragia intratiroidea, y el componente aparentemente sólido consistió en un coágulo.

Modificado de
Chaudhary V et al.
Open Access (CC BY-NC-SA 3.0)
DOI: 10.4103/2230-8210.95674

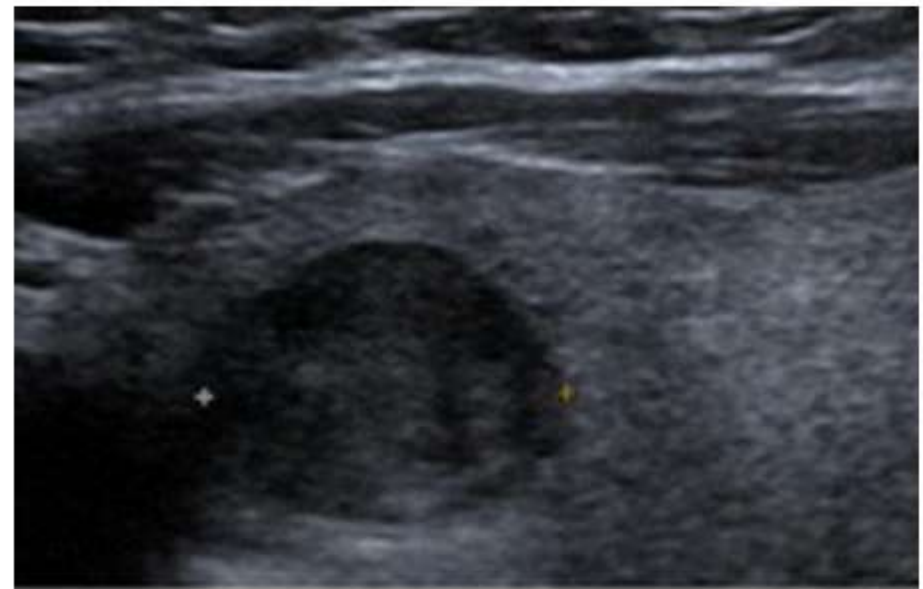
Modificado de
Durr-e-Sabih et al
Open Access
<https://www.ncbi.nlm.nih.gov/pmc/articles/PMC4937690/>

Nódulos. Características de sospecha de malignidad



Corte transversal. En lóbulo izquierdo, y posterior - lateral, nódulo sólido “*más alto que ancho*”, *marcadamente hipoeocogénico* (flecha) con respecto a los músculos (asterisco) y heterogéneo; no calcificaciones ni cavitaciones. Contorno mal definido, *Halo parcial*, incompleto.

Tomado de
Won-Jin Moon
Open Access (CC-BY-NC-3.0)
<https://www.kjronline.org/DOIx.php?id=10.3348/kjr.2011.12.1.1>

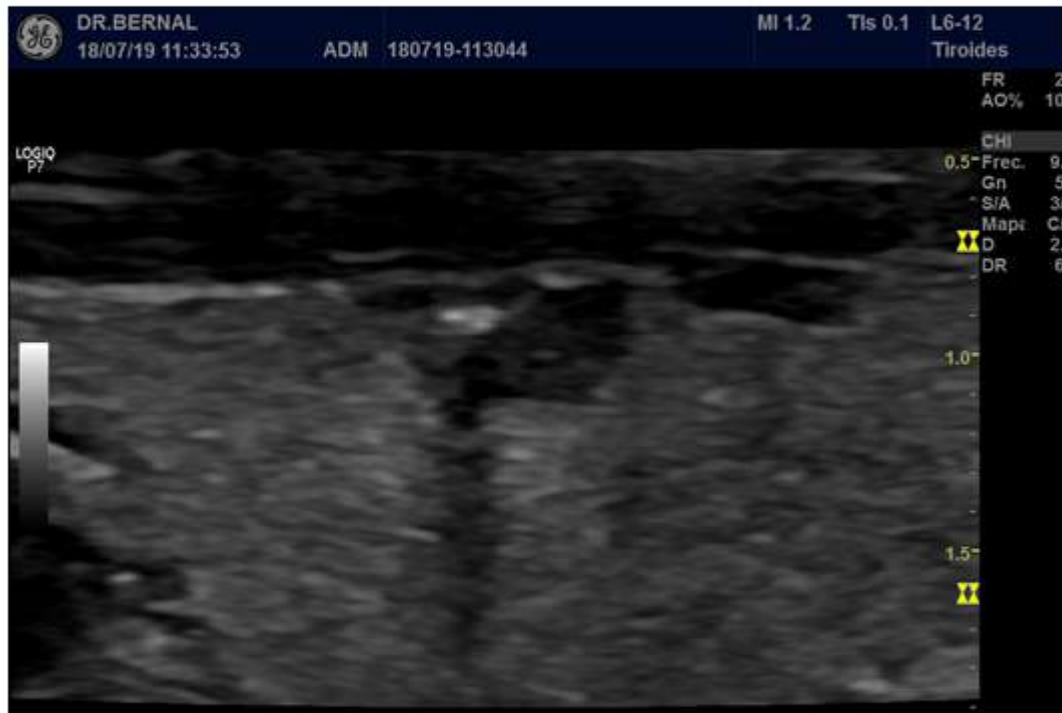


Nódulo sólido de contenido heterogéneo con sectores marcadamente hipoeocogénicos; *tiende al contorno redondeado*; bien delimitado aunque con algunos sectores irregulares. *No halo*, no calcificaciones, no cavitaciones.

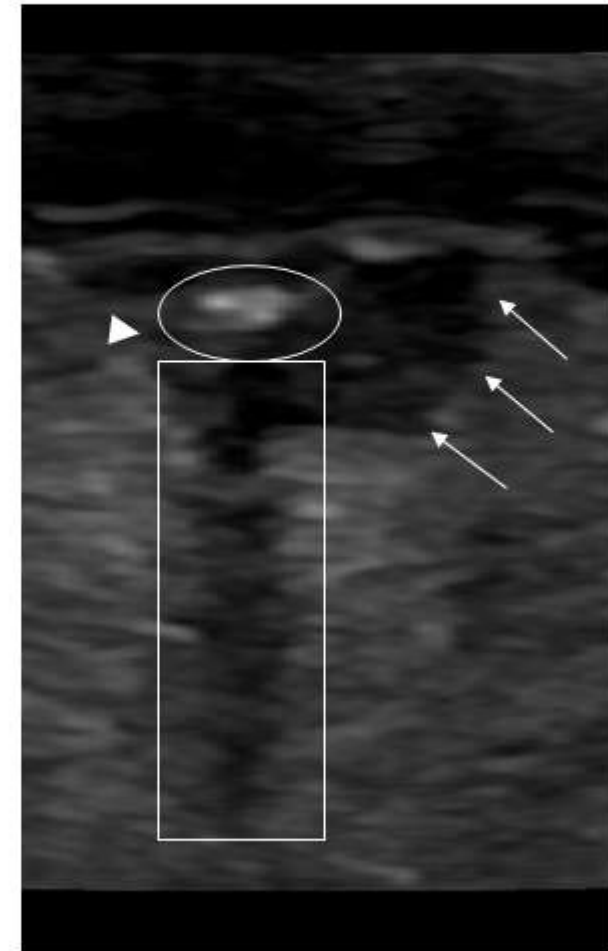
Tomado de
Cheng Xie et al
Open Access (CC-BY-4.0)
doi: 10.1007/s13244-015-0446-5

ECOGRAFÍA TIROIDEA. Glándula patológica

Nódulos. Características de sospecha de malignidad



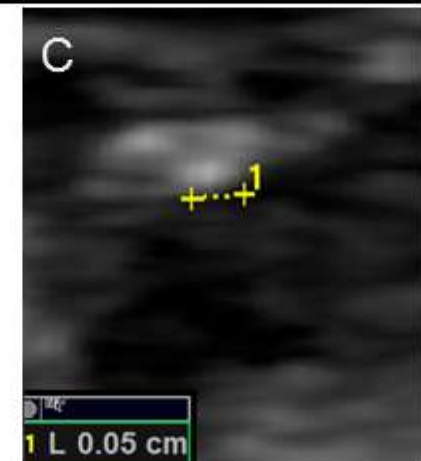
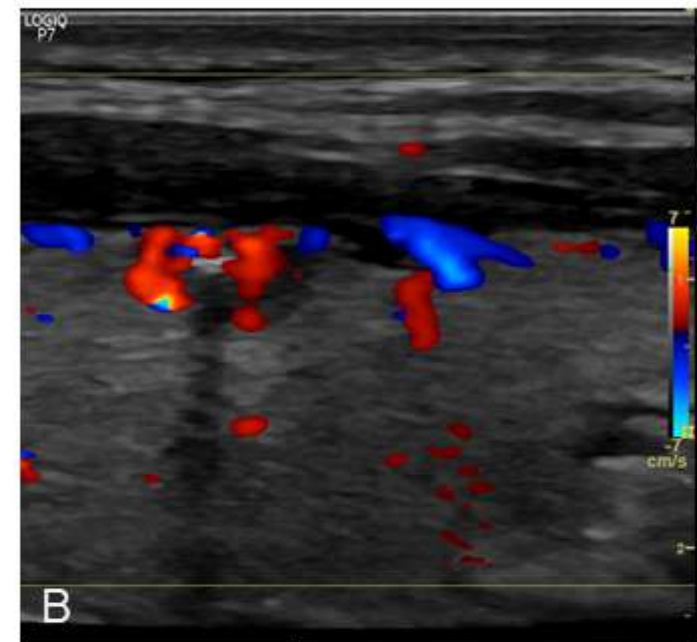
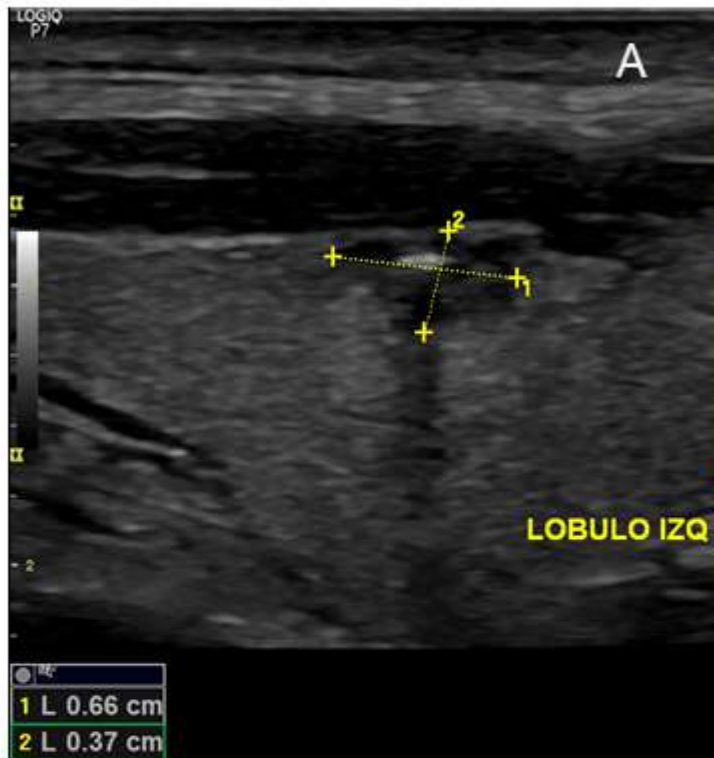
Corte transversal. Lóbulo izquierdo, anterior, nódulo *sólido* *marcadamente* *hipoecogénico* y heterogéneo; *con* *calcificaciones* (óvalo) que proyectan sombra acústica (rectángulo). *Contorno irregular*, “*dentado*” (flechas), mal definido en su polo cefálico (punta de flecha), *sin* “*halo de seguridad*”



Cortesía
Dr H Bernal

ECOGRAFÍA TIROIDEA. Glándula patológica

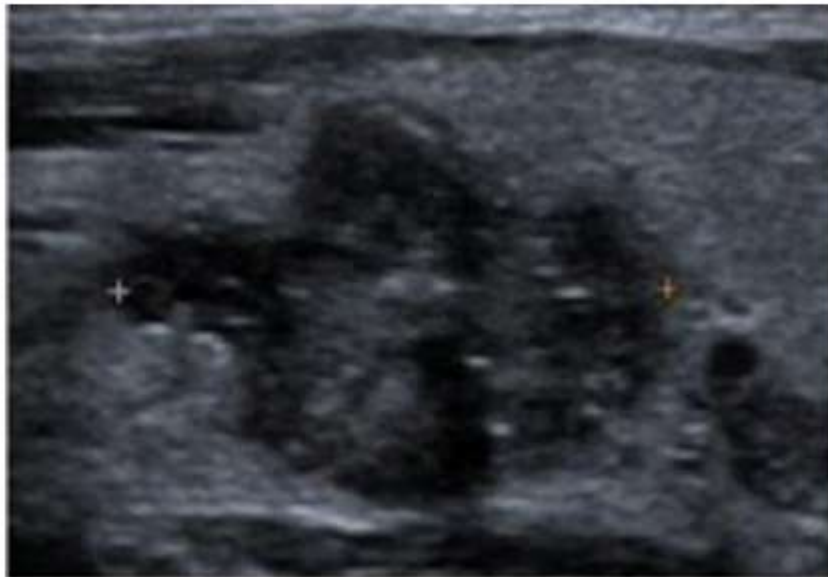
Nódulos. Características de sospecha de malignidad



Misma anterior. **(A)** Se trata de un *micronódulo* (6,6 x 3,7 mm de diámetro). **(B)** El estudio Doppler Color revela gruesos vasos intranodulares. **(C)** Se confirma cúmulo de *microcalcificaciones* (aprox 0,5 mm diámetros mayores, en cada una)

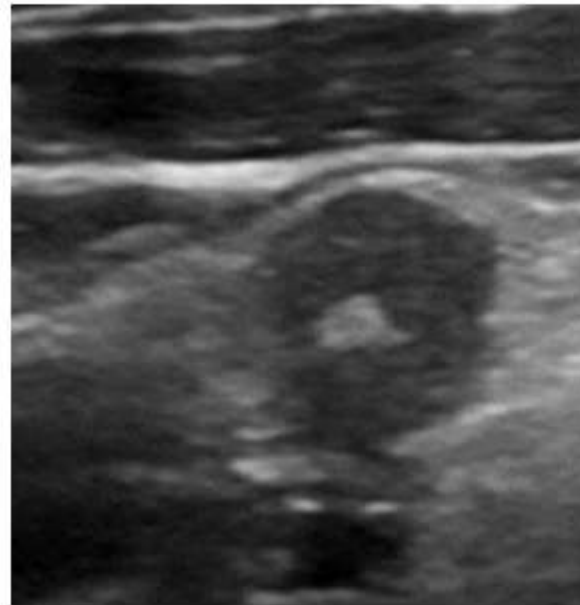
Cortesía
Dr H Bernal

Nódulos. Características de sospecha de malignidad



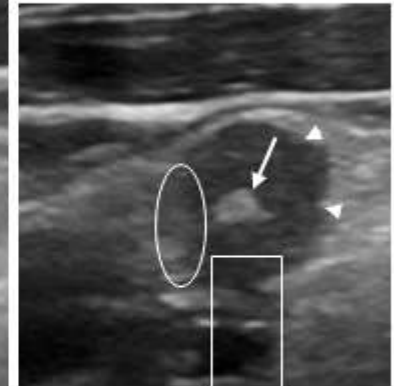
Nódulo sólido de contenido heterogéneo con áreas *marcadamente hipoecogénicas*. Presenta imágenes puntiformes muy ecogénicas, compatibles con *calcificaciones* (la ausencia de “sombra acústica” no es excluyente) *Contorno irregular, lobulado, y mal definido* en algunos sectores. *Sin halo*.

Tomado de
Cheng Xie et al
Open Access (CC-BY-4.0)
doi: 10.1007/s13244-015-0446-5



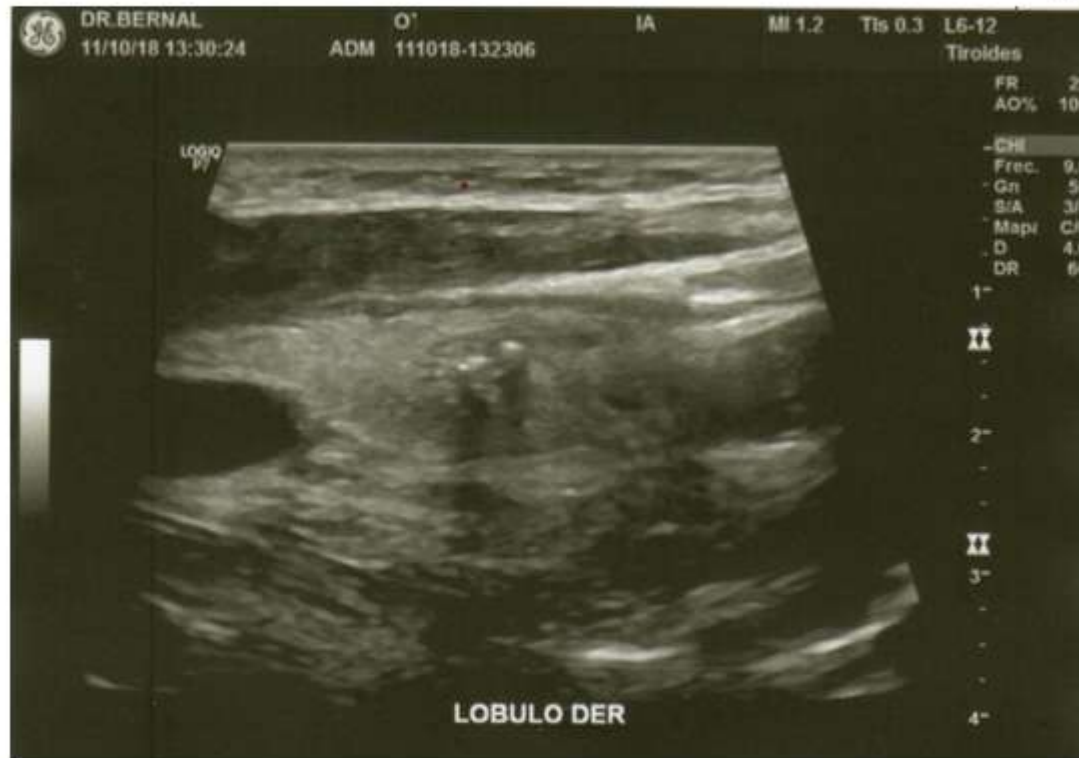Nódulo sólido *hipoecogénico*, “*más alto que ancho*” con *macrocalcificación* (flecha) que proyecta sombra acústica (rectángulo). *Contornos irregulares, espiculados* en zonas (punta de flecha), en otras *el límite es indefinido* (óvalo).

Tomado de
Cheng Xie et al
Open Access (CC-BY-4.0)
doi: 10.1007/s13244-015-0446-5

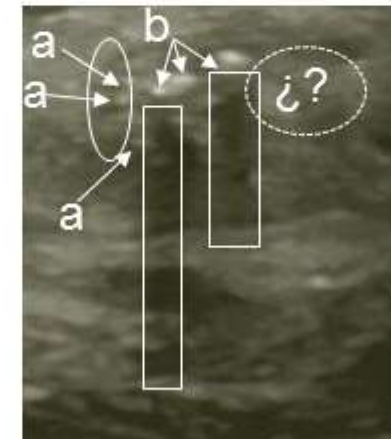
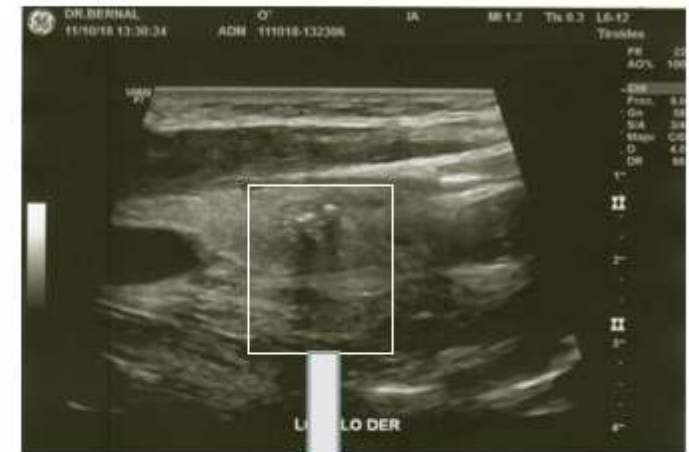

ECOGRAFÍA TIROIDEA. Glándula patológica

Nódulos. Características de sospecha de malignidad

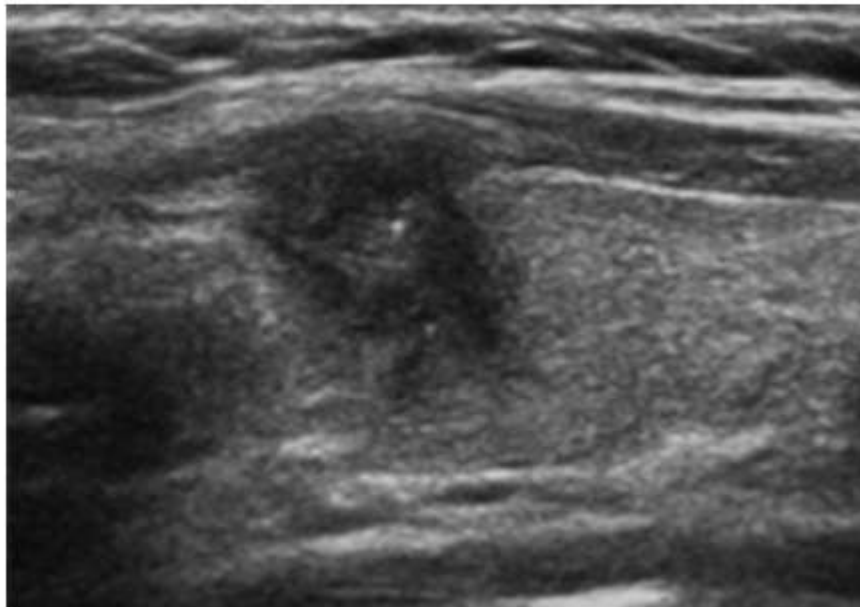


Corte longitudinal. Nódulo sólido de contenido heterogéneo, iso - hipoecogénico. *Mal delimitado*, de contorno irreconocible en algunas áreas (óvalo punteado), *irregular "espiculado"* en otras (óvalo de línea llena). Con *calcificaciones, algunas puntiformes (a)*, otras mayores (**b**) y que proyectan "sombra" (rectángulos).. Con *halo parcial*.



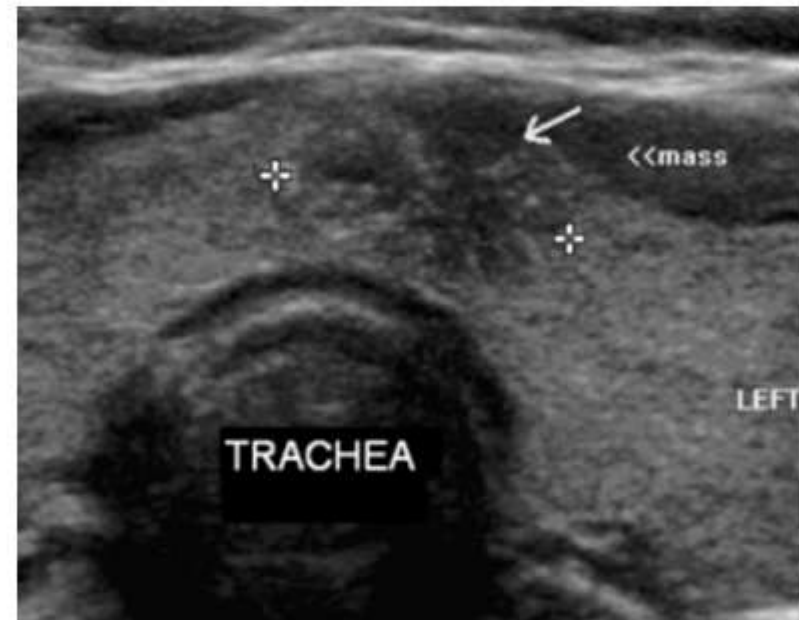Cortesía
Dr H Bernal

Nódulos. Características de sospecha de malignidad



Corte longitudinal. En polo cefálico, anterior, *nódulo "más alto que ancho"* heterogéneo con áreas muy hipoecogénicas y dos probables *microcalcificaciones*. *Contornos imprecisos, espiculados. No halo. No colecciones líquidas.*

Tomado de
Young Hun Lee et al
Open Access (CC-BY-NC-3.0)
doi: 10.3348/kjr.2011.12.5.559

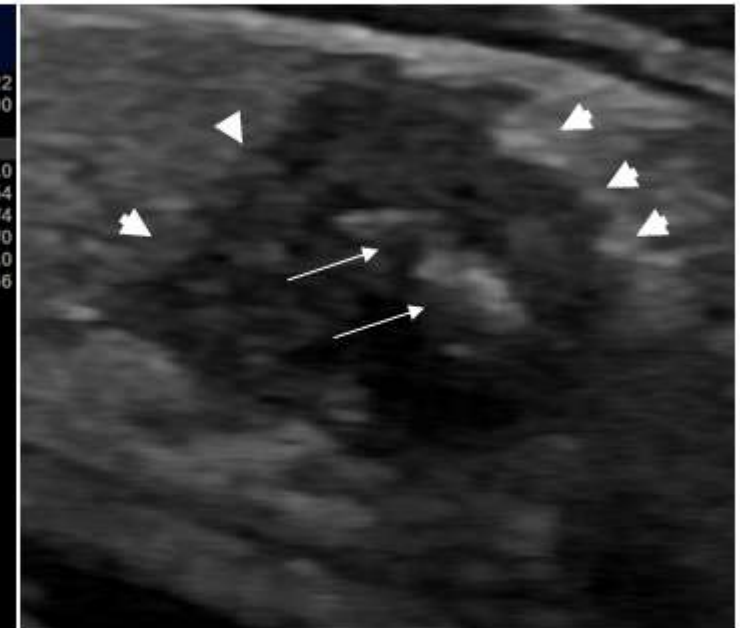
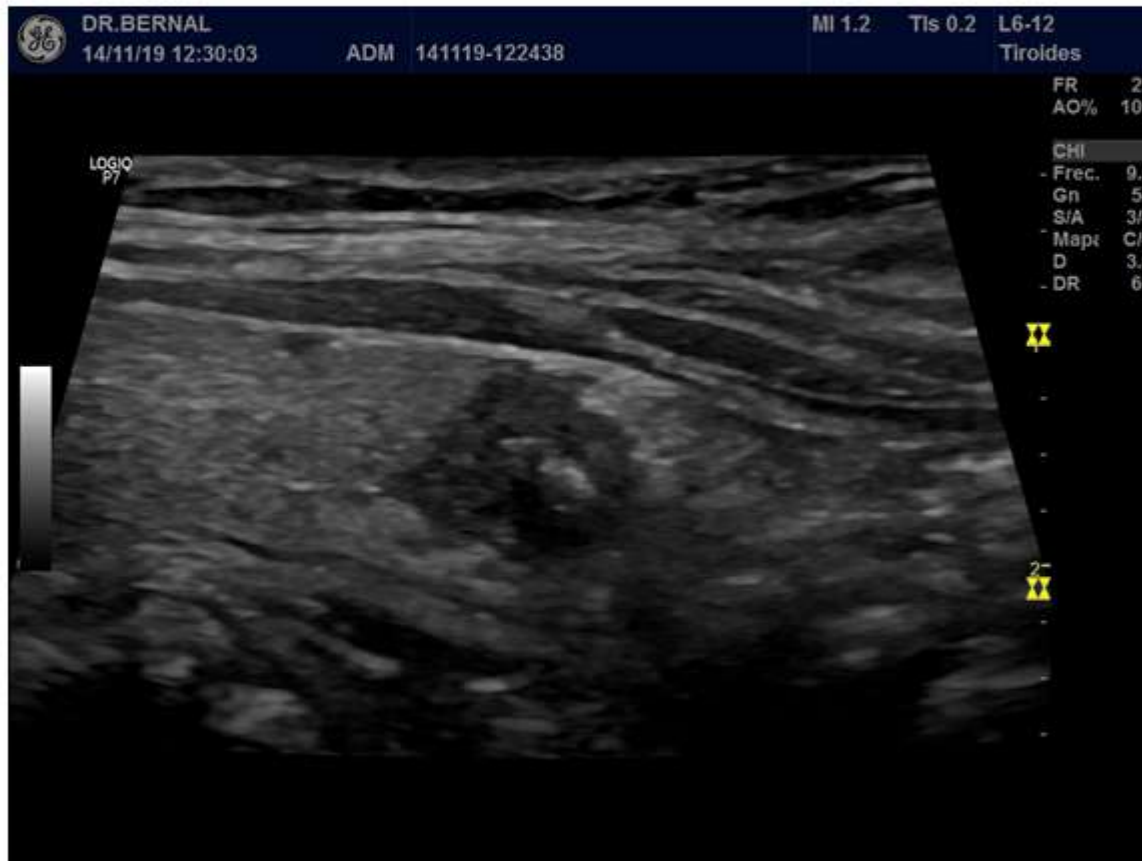


Corte transversal. En vertiente izquierda del istmo se muestra nódulo sólido heterogéneo con áreas marcadamente *hipoecogénicas* (comparadas con músculo vecino), de *contorno impreciso, espiculado, sin halo*. Sí *microcalcificaciones*. No cavitaciones.

Tomado de
Durr-e-Sabih et al
Open Access
<https://www.ncbi.nlm.nih.gov/pmc/articles/PMC4937690/>

ECOGRAFÍA TIROIDEA. Glándula patológica

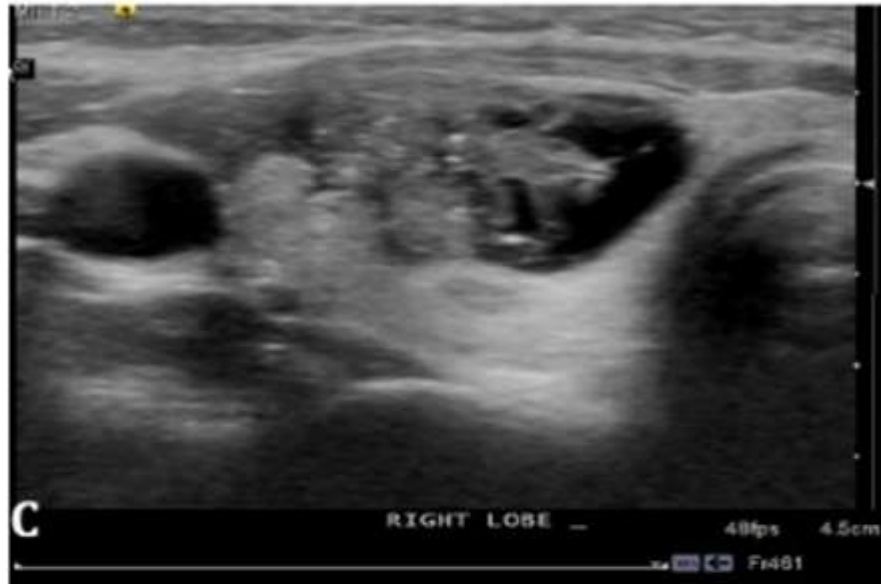Nódulos. Características de sospecha de malignidad



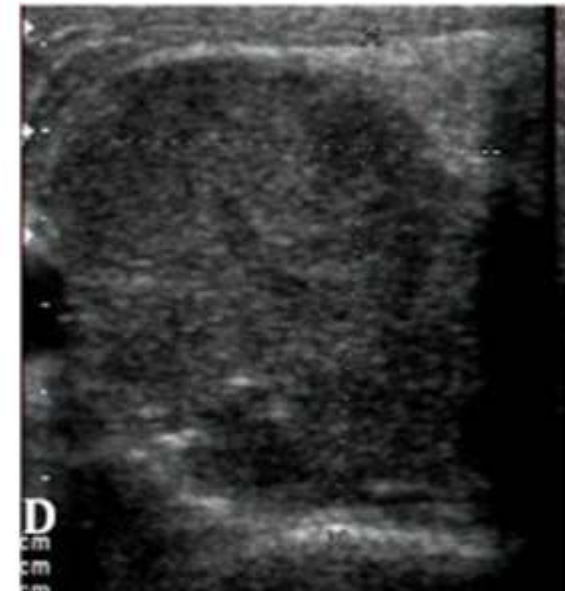Nódulo sólido, contenido heterogéneo con áreas *marcadamente hipoeecogénicas*, ¿con calcificaciones? (flechas); “*tan alto como ancho*”. Contorno *irregular, espiculado* (puntas de flecha) aunque bien delimitado. *Halo ausente*.

Cortesía
Dr H Bernal

Nódulos. Características de sospecha de malignidad



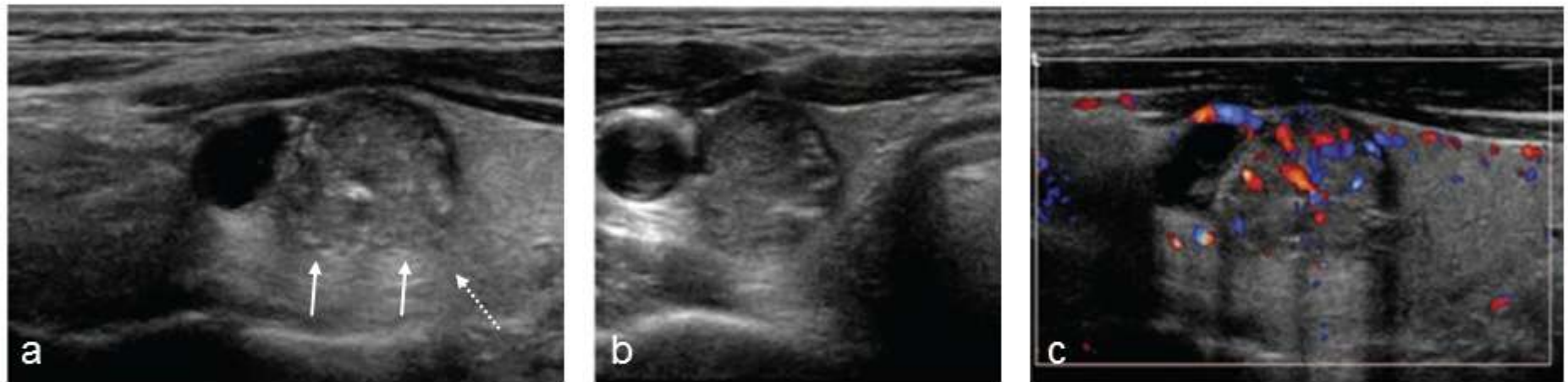
Corte transversal. En lóbulo derecho, anterior, nódulo mixto, con componente sólido heterogéneo, *con calcificaciones*, iso – hipocogénico, de *contorno irregular, sin delimitación* en región posterolateral.



Nódulo sólido, contenido heterogéneo y *marcadamente hipocogénico, con calcificaciones; “más alto que ancho”, contorno irregular, sin delimitación* en su región posterior

Modificado de
Durr-e-Sabih et al
Open Access
<https://www.ncbi.nlm.nih.gov/pmc/articles/PMC4937690/>

Nódulos. Características de sospecha de malignidad

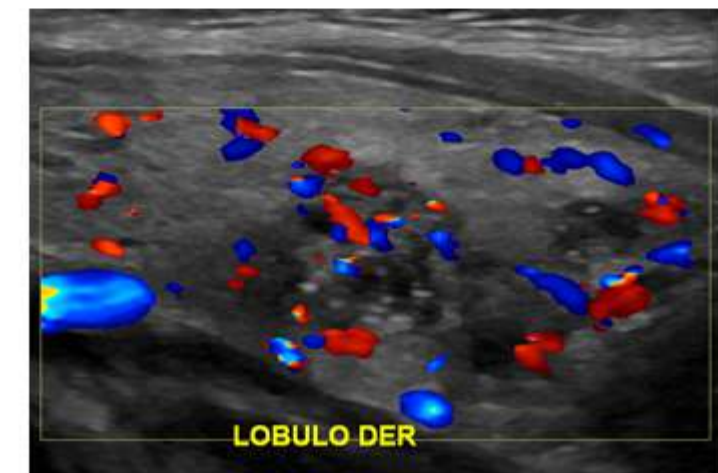
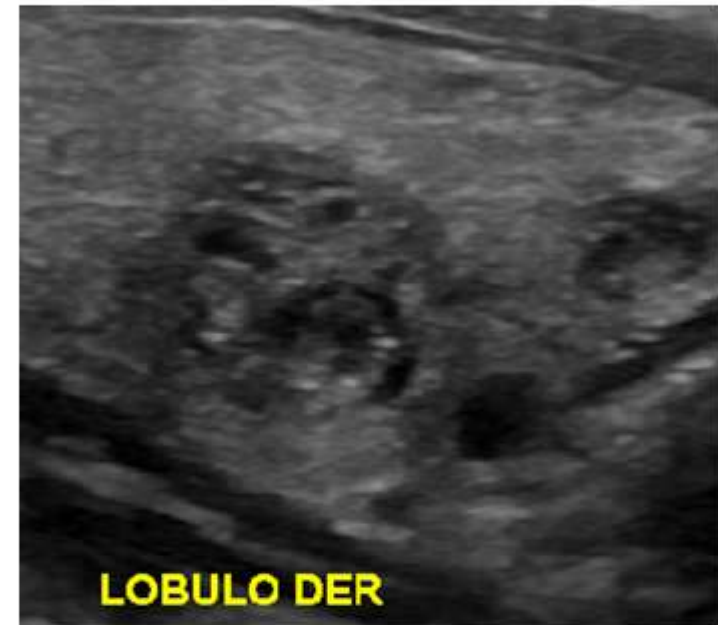
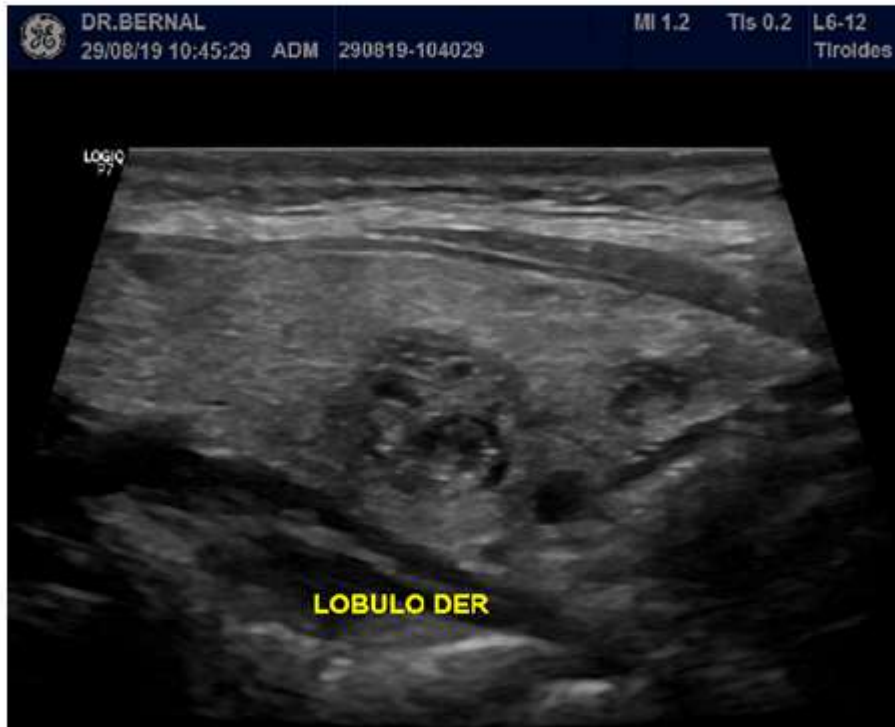
Nódulo mixto en lóbulo derecho. En (a) y (b), cortes longitudinal y transversal, nódulo mixto hipoecogénico heterogéneo, con calcificaciones. En la región posterior la delimitación es incompleta (flechas llenas) y con aparente extensión del contenido hacia el parénquima lobular (flecha de guiones). En (b) se observa que es “más alto que ancho”. En (c) se observan sombras acústicas de las calcificaciones e hipervascularidad intranodular (comparada con el parénquima lobular).

Modificado de
Wenbo Li et al
Open Access (CC BY-NC 4.0)
doi: 10.1097/MD.00000000000008689

ECOGRAFÍA TIROIDEA. Glándula patológica

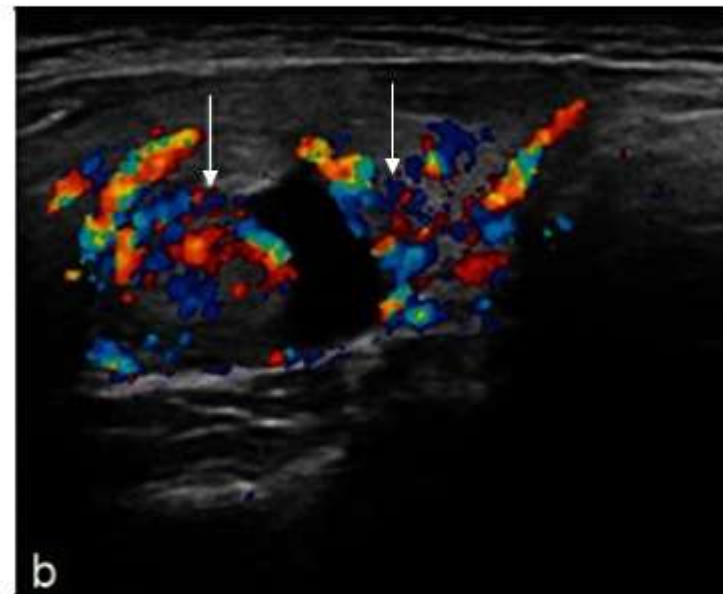
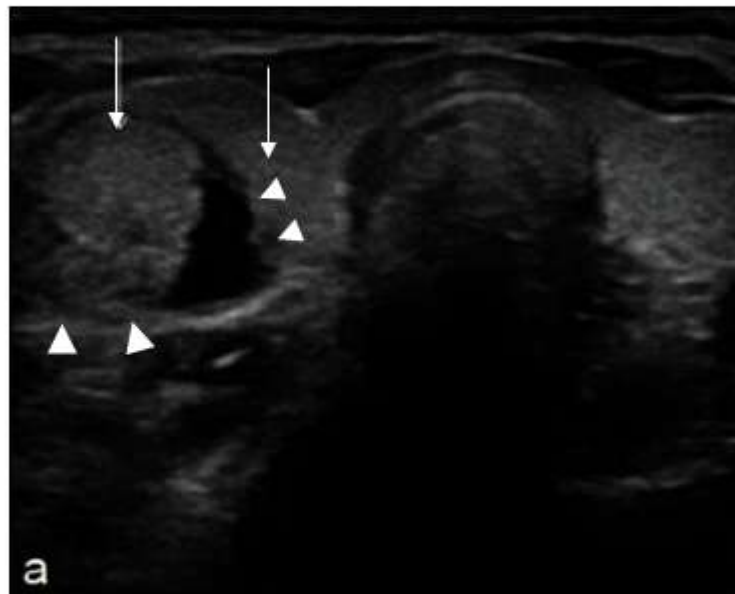
Nódulos. Características de sospecha de malignidad



Nódulo sólido en tercio medio / posterior; 12 mm diámetro anteroposterior, “*más alto que ancho*”; contenido *heterogéneo e hipoeecogénico, con microcalcificaciones y áreas quísticas; contorno irregular, sin halo*. El Doppler Color muestra áreas muy vascularizadas. Caudalmente, otro nódulo, de menor volumen, de características similares.

Cortesía
Dr H Bernal

Nódulos. Características de sospecha de malignidad

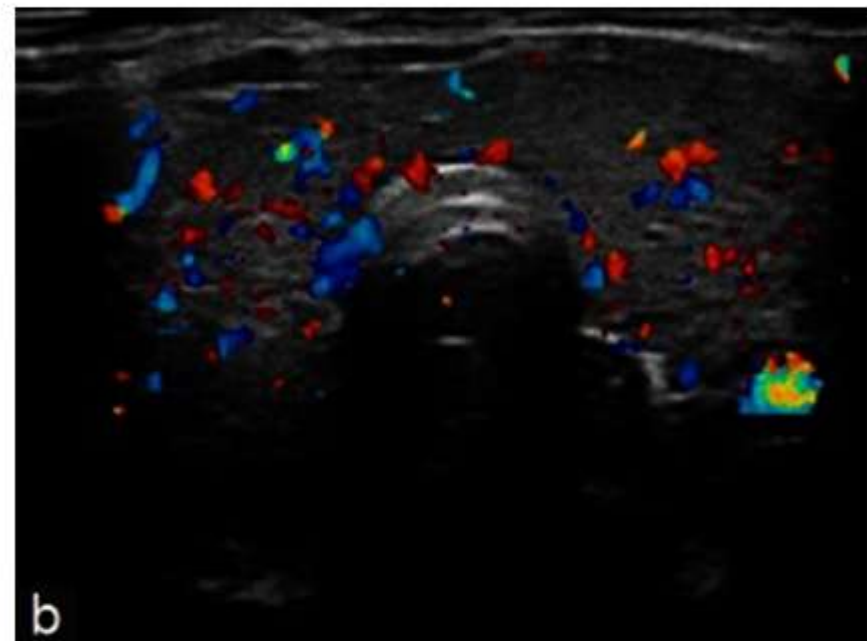
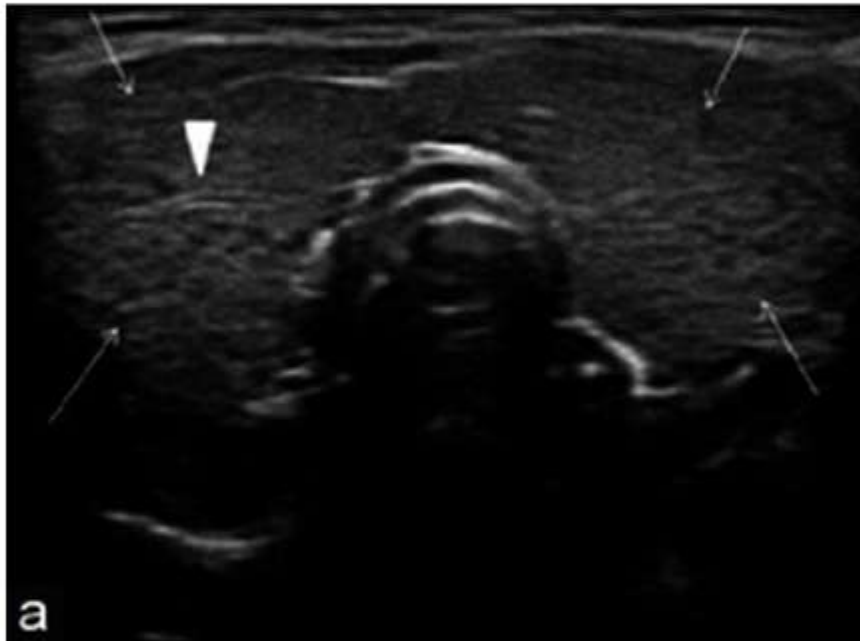


Corte transversal. En (a) la escala de grises muestra nódulo mixto en lóbulo derecho (el componente sólido es isoecogénico), con *delimitación parcial* y *halo incompleto* (ausente en profundidad, puntas de flecha mayores), *superficie irregular hacia la luz* (puntas de flecha menores). El estudio Doppler (b) muestra *franca hipervascularización* irregular en componentes sólidos (flechas enteras).

Modificado de
Chaudhary V et al
Open Access (CC-NC-SA-3.0)
<https://www.ncbi.nlm.nih.gov/pmc/articles/PMC3683194/>

ECOGRAFÍA TIROIDEA. Glándula patológica

Tiroiditis de Hashimoto (Linfocitaria Crónica)

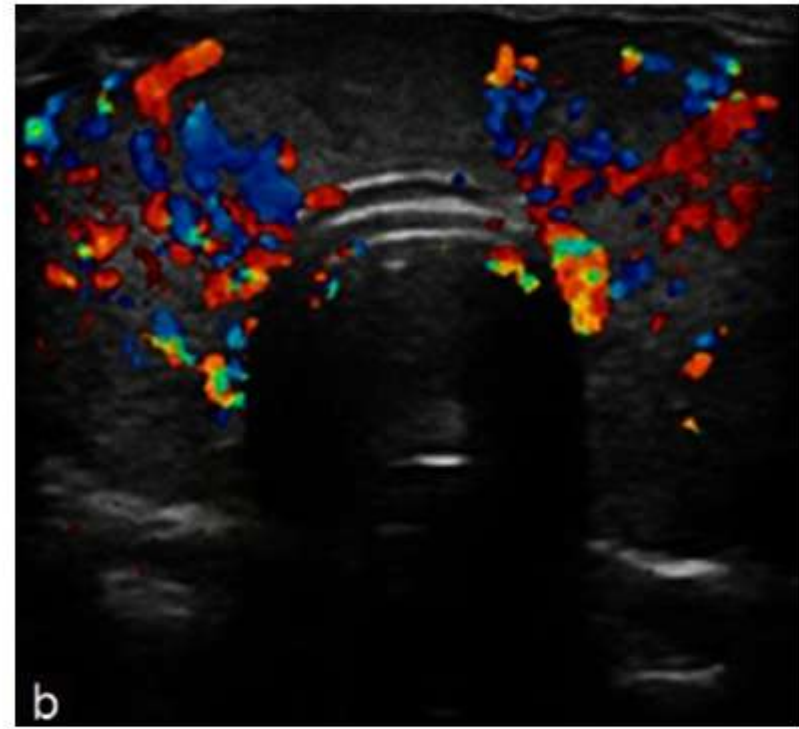
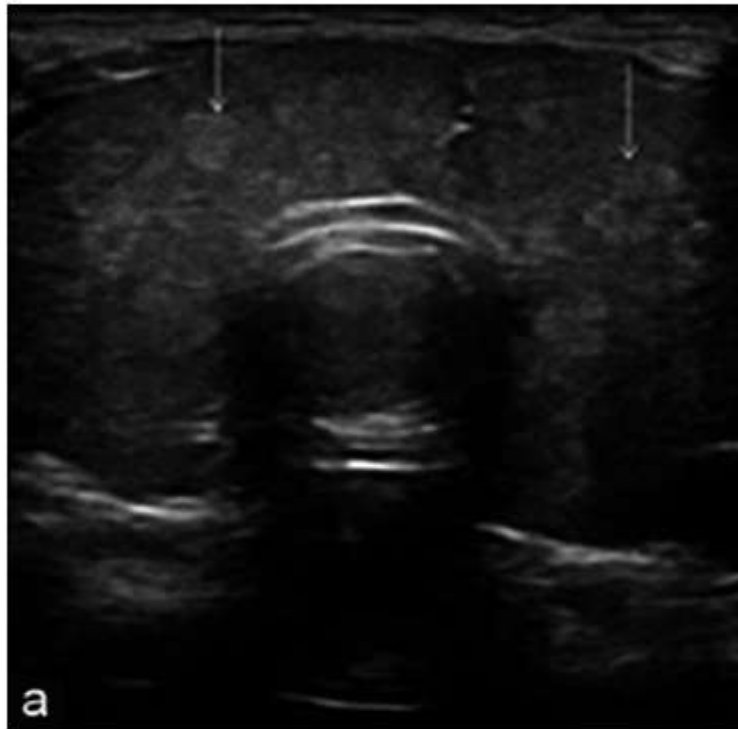


En cortes transversales (a) se muestra agrandamiento difuso de la glándula, con estructura heterogénea micromultinodulillar (“aspecto apolillado”); algunos nódulos mayores están indicados (flechas) y láminas fibróticas difusas (punta de fecha). El estudio Doppler Color (b) muestra incremento difuso de la vascularización glandular. No se aprecian típicos nódulos ni calcificaciones.

Modificado de
Chaudhary V et al
Open Access (CC-NC-SA-3.0)
<https://www.ncbi.nlm.nih.gov/pmc/articles/PMC3683194/>

ECOGRAFÍA TIROIDEA. Glándula patológica

Tiroiditis de Hashimoto (Linfocitaria Crónica)

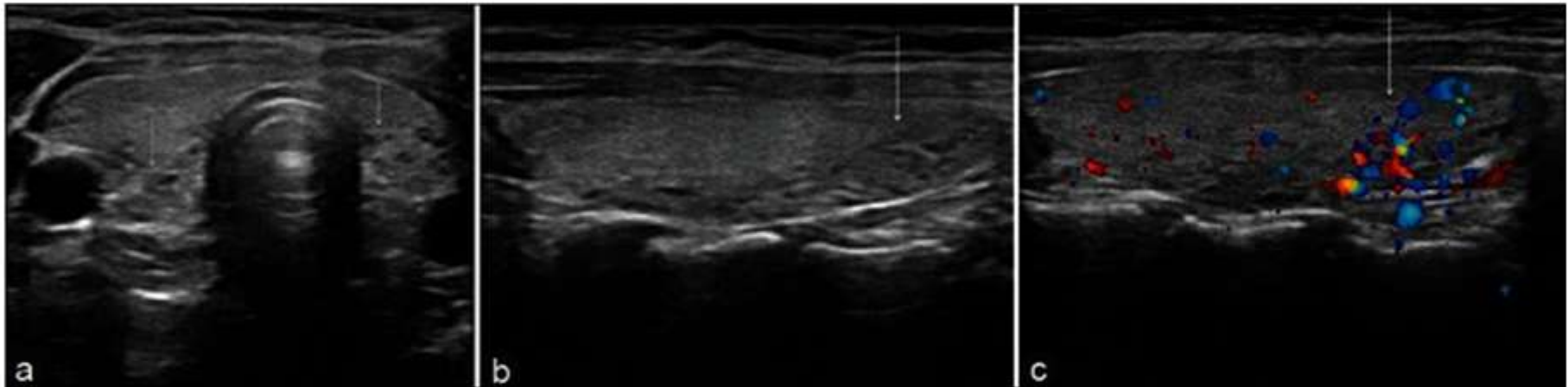


La ecografía en escala de grises (a) muestra bocio difuso con parénquima heterogéneo, predominantemente hiperecogénico y multimicronodulillar—lo que sugiere Tiroiditis de Hashimoto—, y con aparentes nódulos hiperecogénicos algo mayores (unos 5 mm diámetro) (flechas). El estudio Doppler Color (b) muestra hipervascularidad difusa y de distribución irregular; es también irregular la vascularización intranodular. No se reconocen tractos fibrosos. No calcificaciones.

Modificado de
Chaudhary V et al
Open Access (CC-NC-SA-3.0)
<https://www.ncbi.nlm.nih.gov/pmc/articles/PMC3683194/>

ECOGRAFÍA TIROIDEA. Glándula patológica

Tiroiditis de Hashimoto (Linfocitaria Crónica) Foma clínica localizada

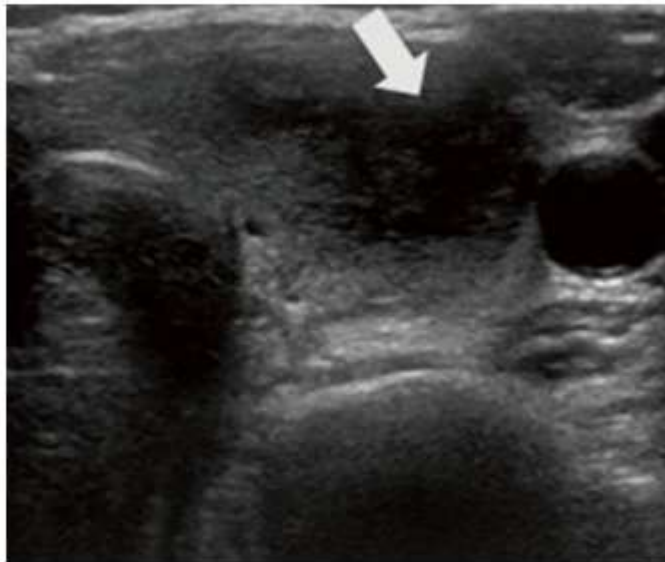

En (a), transversal, y (b), longitudinal, se observan las modificaciones estructurales sugestivas de Tiroiditis de Hashimoto en localización posterior –y particularmente en tercio caudal- (flechas). El estudio Doppler Color (c) evidencia hipervascularización en la zona, con respecto al parénquima adyacente. La glándula es moderadamente hiperecogénica, comparada con los músculos vecinos.

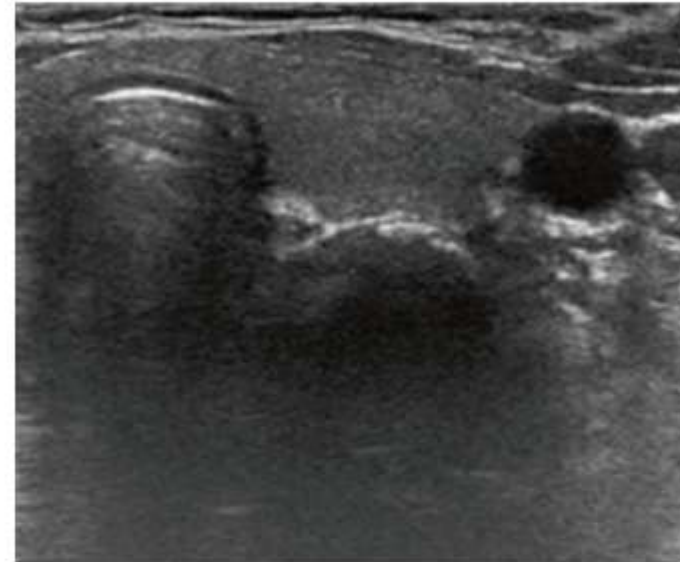
Modificado de
Chaudhary V et al
Open Access (CC-NC-SA-3.0)
<https://www.ncbi.nlm.nih.gov/pmc/articles/PMC3683194/>

ECOGRAFÍA TIROIDEA. Glándula patológica

Tiroiditis Aguda, dolorosa



Corte transversal. En el lóbulo derecho (hipertrofiado difusamente) se observa área mixta predominantemente hipoecogénica, mal delimitada, sin halo ni calcificaciones (flecha). Coincide con la región mencionada como dolorosa espontáneamente y al palpar.

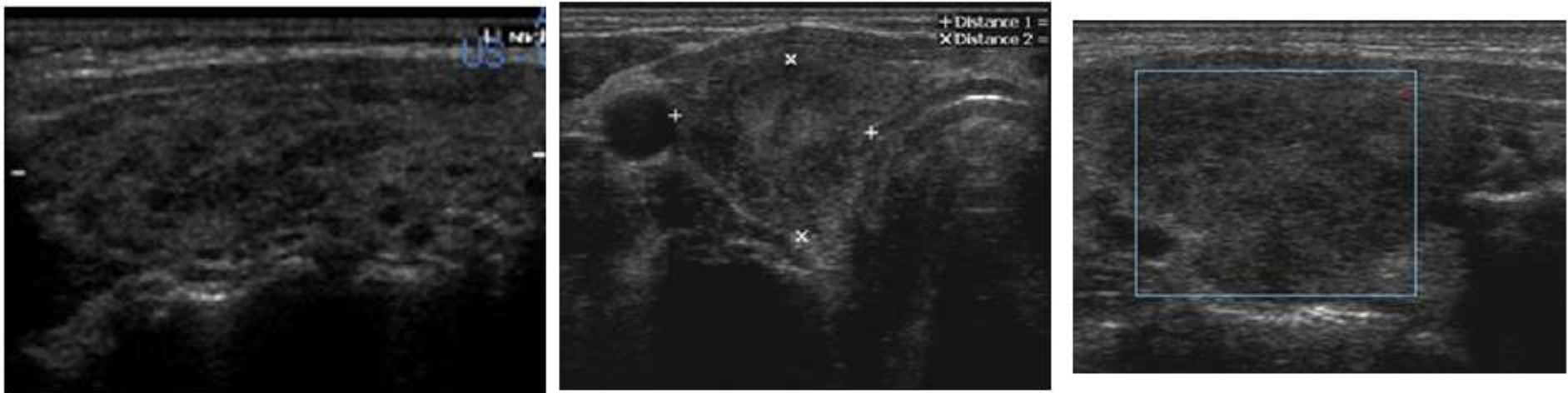


Resuelto el proceso inflamatorio, la glándula ha recuperado su volumen normal y no se observa anomalía estructural residual.

Modificado de
Lian-Xi Li et al
Open Access (CC BY 2.0)
doi: 10.1186/1472-6823-14-4

ECOGRAFÍA TIROIDEA. Glándula patológica

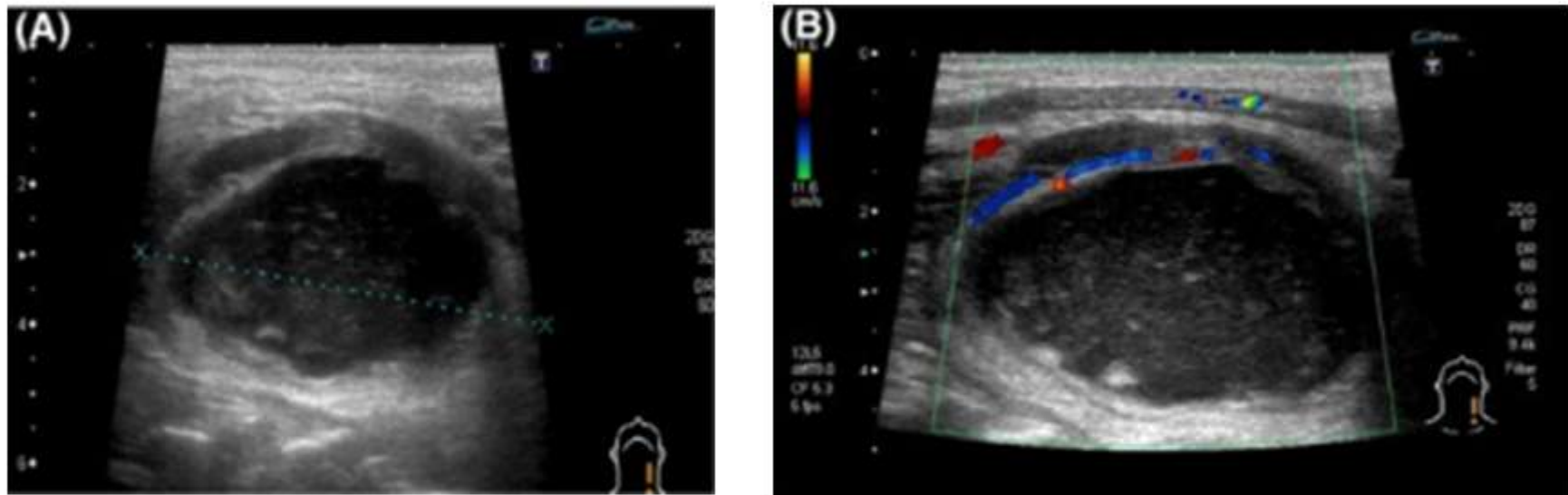
Tiroiditis Subaguda (o granulomatosa, o de De Quervain)



El estudio en escala de grises (a) y (b) muestra el parénquima tiroideo con notable heterogeneidad, con múltiples áreas hipoeecogénicas de tamaño variable. El estudio Doppler Color (c) evidencia llamativa hipovascularidad. Con la evolución del proceso, las imágenes varían en su aspecto y localización, de modo acorde con las manifestaciones clínicas. No es habitual la utilización del ultrasonido en el diagnóstico de las tiroiditis agudas – subagudas.

Tomado de
Kratky J et al
IntechOpen (CC BY-NC 4.0)
DOI: 10.5772 / 54678

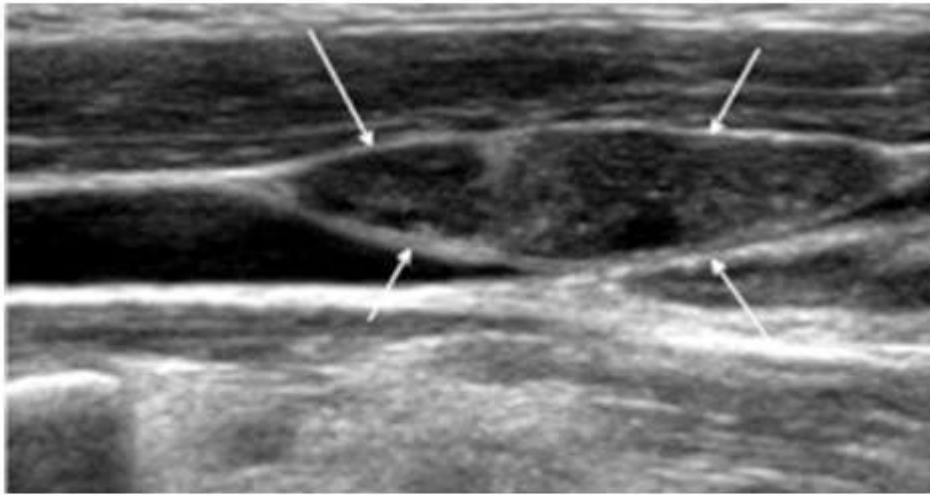
Absceso tiroideo



Corte longitudinal. Ambas imágenes muestran una gran cavidad con contenido líquido (y con refuerzo posterior típico). El contenido incluye material en suspensión. La pared es gruesa, hiperecogénica, irregular. El estudio Doppler color (**B**) muestra escasa vascularización, y sólo en la periferia de la lesión.

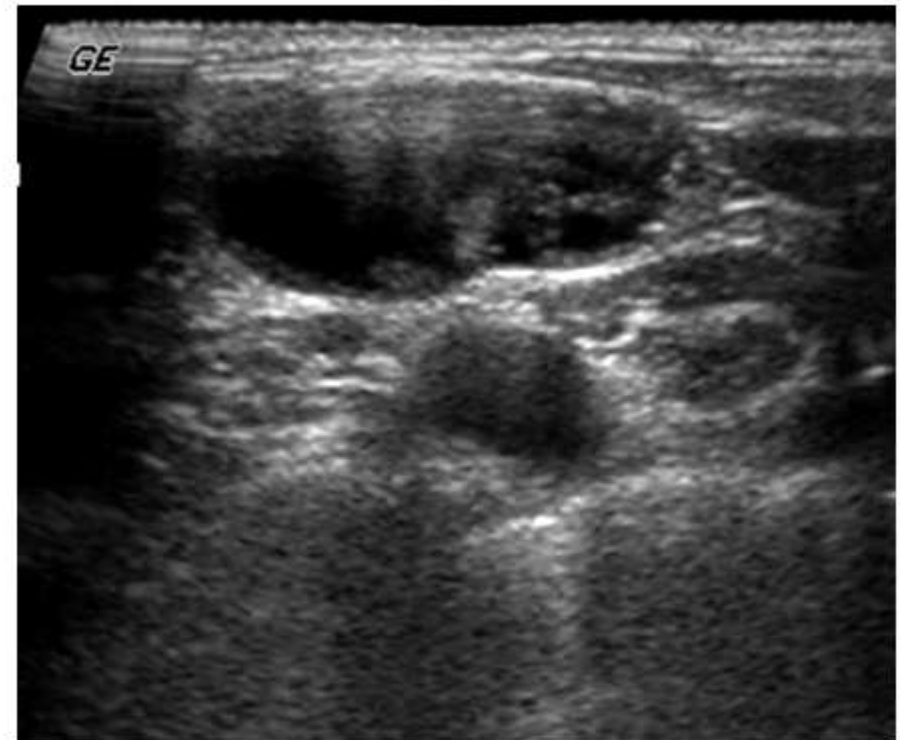
Tomado de
Hiroyuki Igarashi et al
Open access (CC BY-NC-ND 4.0)
<https://www.ncbi.nlm.nih.gov/pmc/articles/PMC5412757/>

ECOGRAFÍA de GANGLIOS. Metastáticos



El ganglio (señalado por flechas) tiene forma oval. Es heterogéneo con áreas isohiperecogénicas, sin reconocerse hilio ni corteza. Se aprecian microcalcificaciones (no producen “sombra acústica”) y hay un área de degeneración quística. Comprime el vaso subyacente.

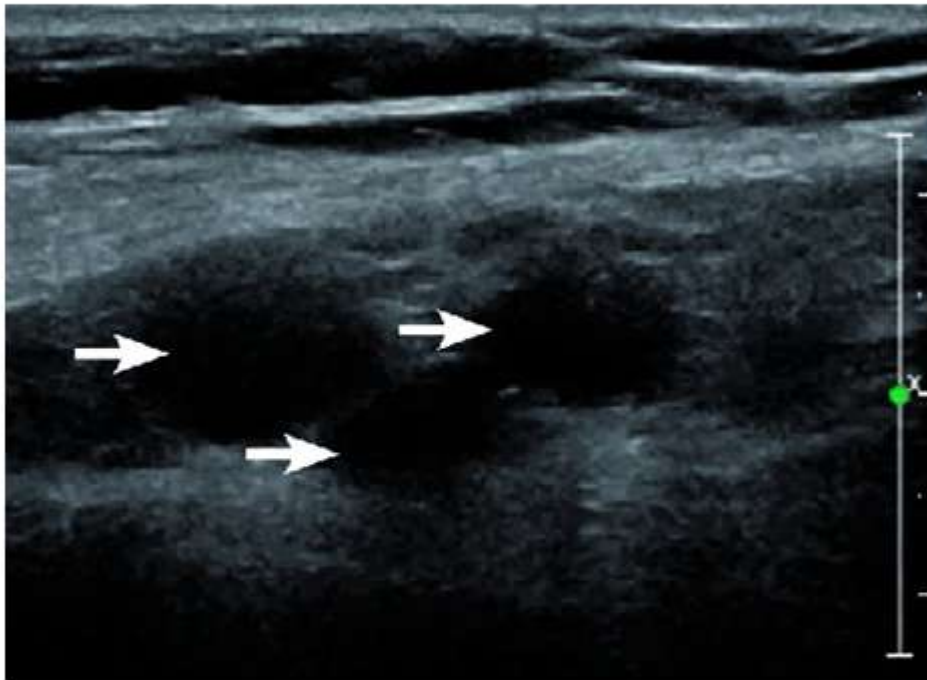
Tomado de
Hyun Sook Hong et al
Open Access (CC BY-NC-3.0)
doi: 10.3348/kjr.2015.16.2.419



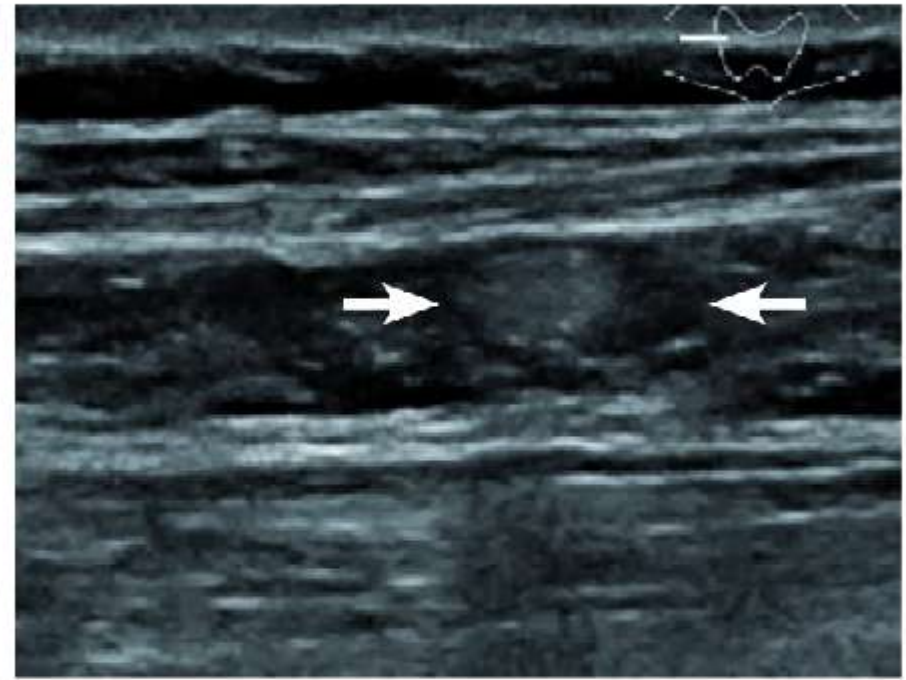
Ganglio engrosado, oval, de contorno lobulado, mal delimitado en su extremo cefálico. Contenido heterogéneo, sin distinguirse hilio ni corteza. Con microcalcificaciones y áreas de degeneración quística.

Modificado de
Maha Torabi et al
non commercial free reuse authorized
<http://jnm.snmjournals.org/content/45/9/1509/F1.expansion.html>

ECOGRAFÍA de GANGLIOS. Metastáticos



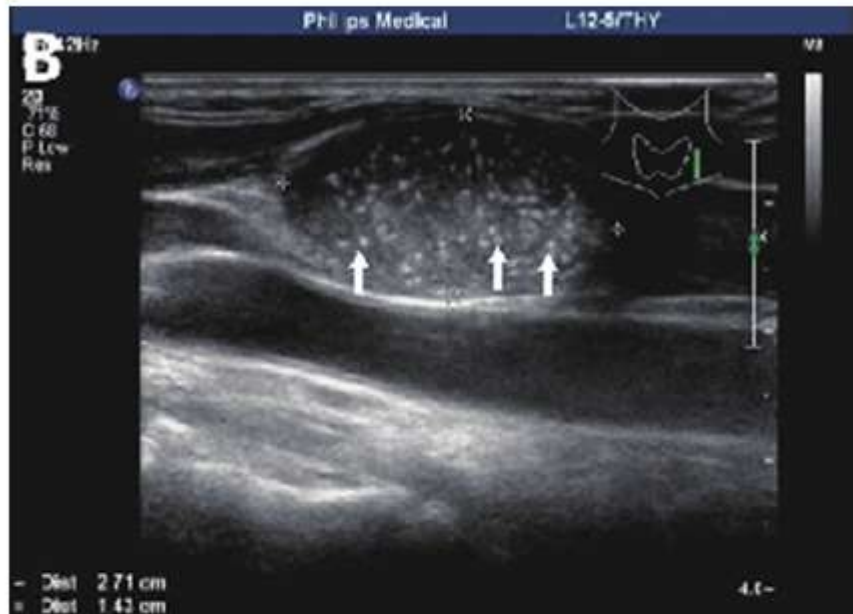Tres ganglios adyacentes, redondeados, marcadamente hipoeocogénicos, mal delimitados, esferoides, con contronos irregulares, sin hilio ni corteza identificables.



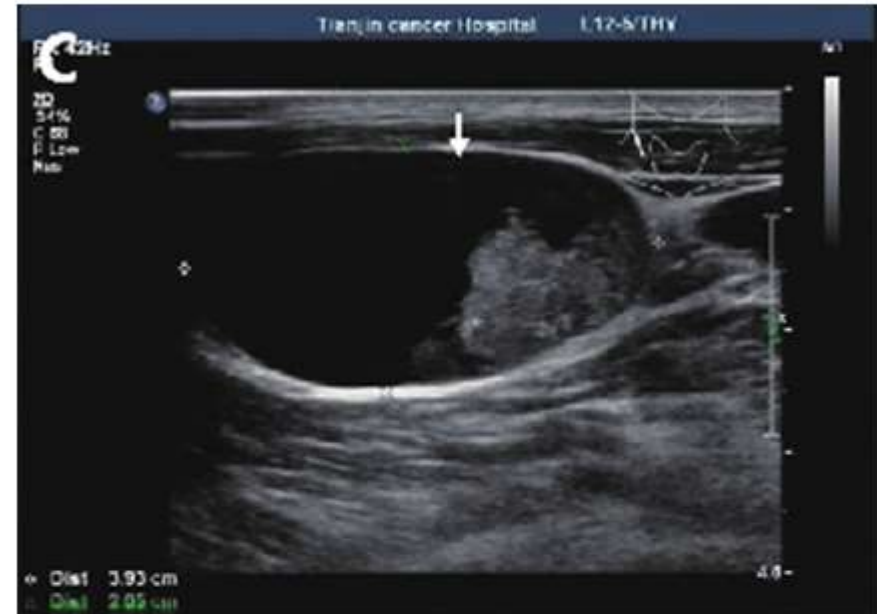Dos ganglios adyacentes, algo oengrosados, hiperecogénicos, mal delimitados. Contornos irregulares, sin hilio ni corteza identificables. Microcalcificaciones que proyectan sombra.

Tomado de
Dobruch-Sobczak et al
Open Access (CC BY-NC-ND)
doi: 10.15557/JoU.2014.0006

ECOGRAFÍA de GANGLIOS. Metastáticos



Ganglio agrandado y engrosado, de contenido iso – hiperocogénico, sin hilio, con múltiples microcalcificaciones (flechas), contorno mal delimitado, con extensión hacia tejidos vecinos. Impronta sobre el vaso subyacente (V. Yugular Interna).



Ganglio agrandado, con quistificación y área sólida (caudal) hiperecogénica (ésta, con microcalcificaciones y contorno irregular). Se extiende hacia tejidos vecinos

Tomado de
Jiali Mu et al
Open Access (CC NC- 4.0)
<http://www.cancerbiomed.org/index.php/cocr/article/view/1130/1244>

RADIOISÓTOPOS en PATOLOGÍA TIROIDEA

RADIOISÓTOPOS – Centelleografía

CENTELLEOGRAMA NORMAL

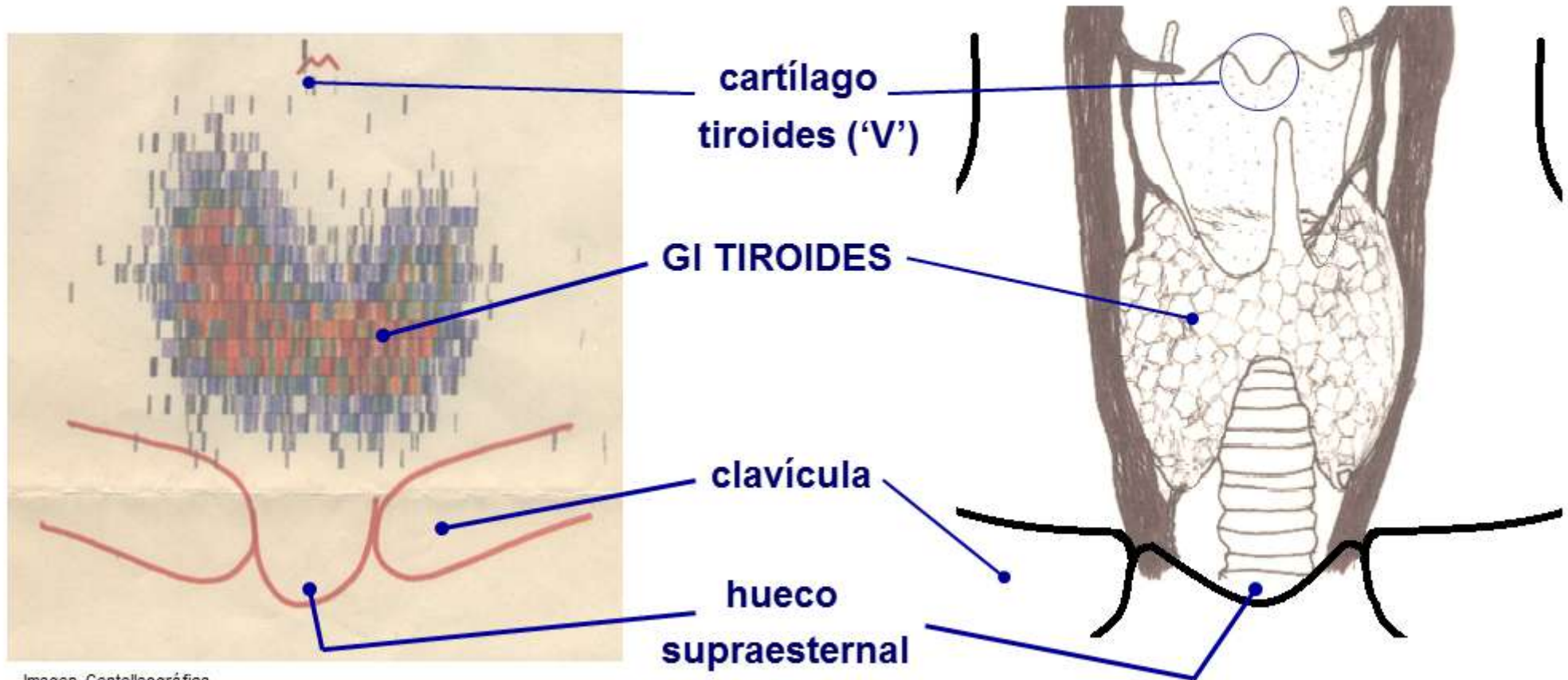
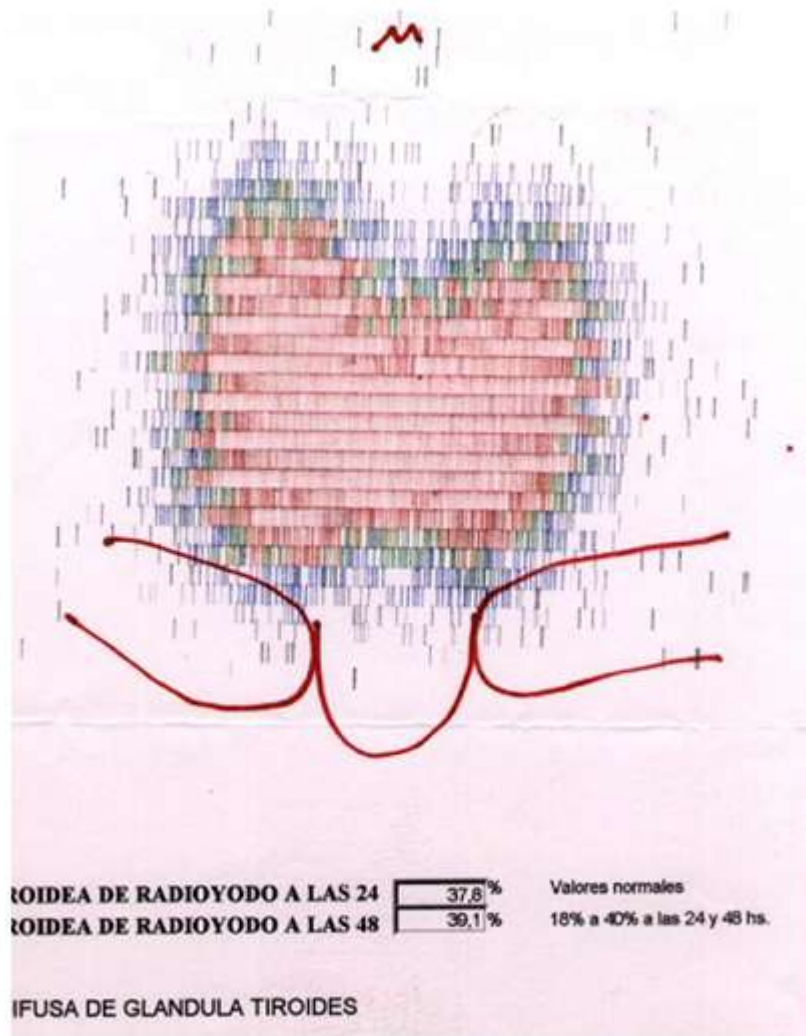


Imagen Centelleográfica
Cortesía Dr J L Brisoli

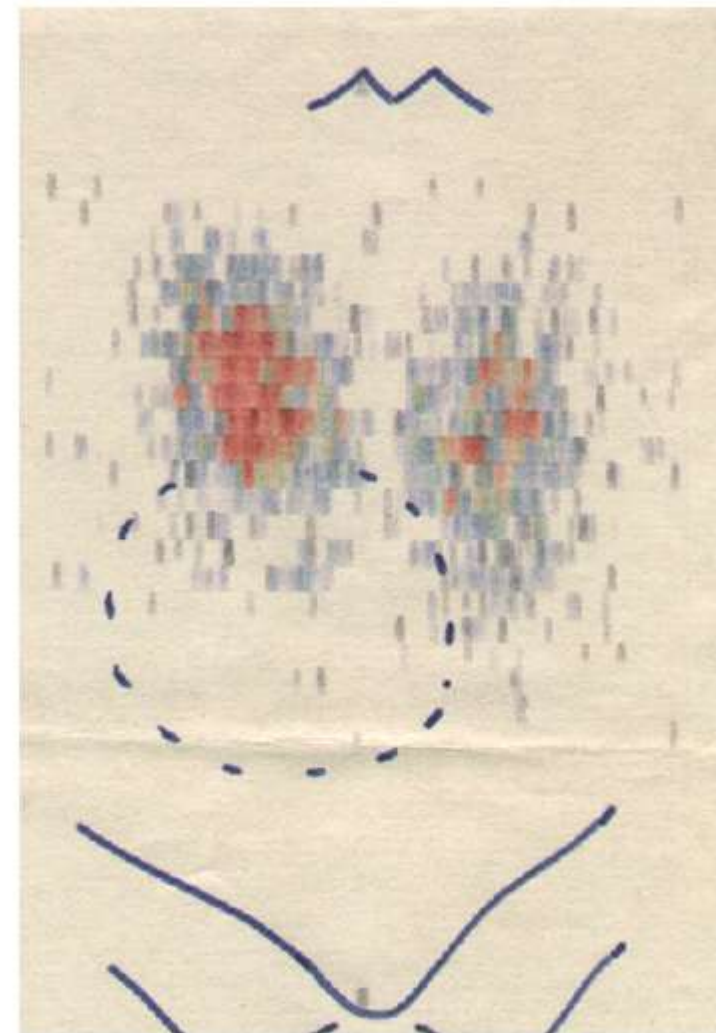
Modificado de
Bursuk E
Open Access (CC BY 3.0)

<https://www.intechopen.com/books/thyroid-and-parathyroid-diseases-new-insights-into-some-old-and-some-new-issues/introduction-to-thyroid-gland-anatomy-and-functions>

RADIOISÓTOPOS – Centelleografía con I^{131}



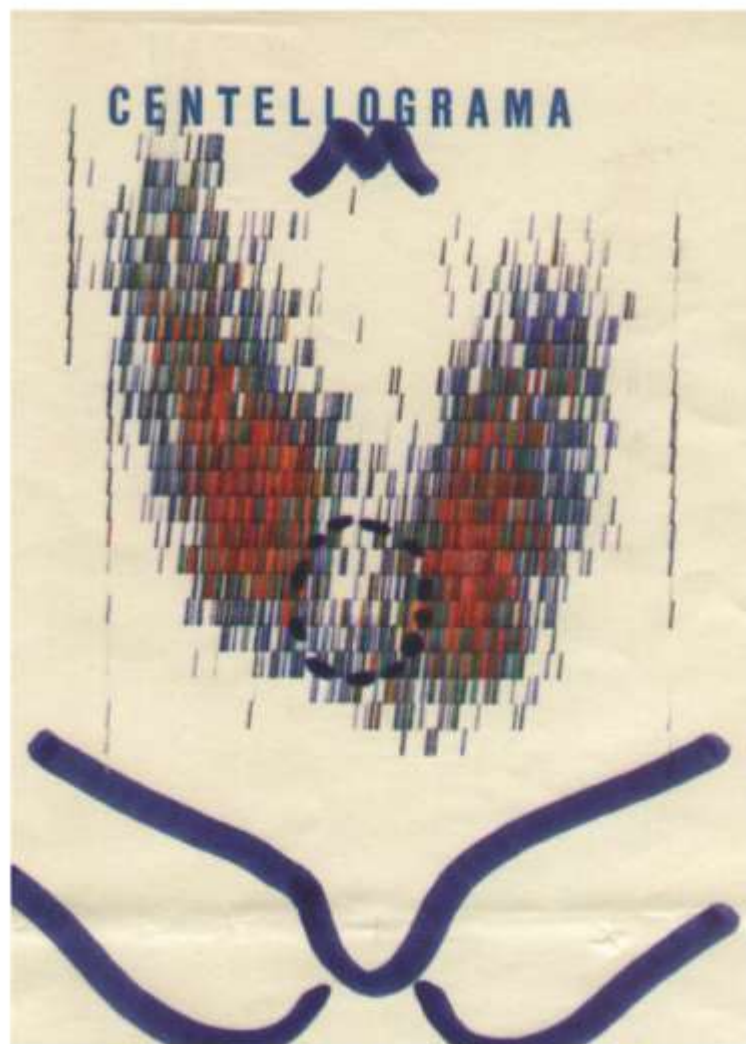HIPERTROFIA DIFUSA




NÓDULO HIPOCAPTANTE

Imágenes Centelleográficas
Cortesía Dr J L Brisoli

RADIOISÓTOPOS – Centelleografía




NÓDULO HIPOCAPTANTE



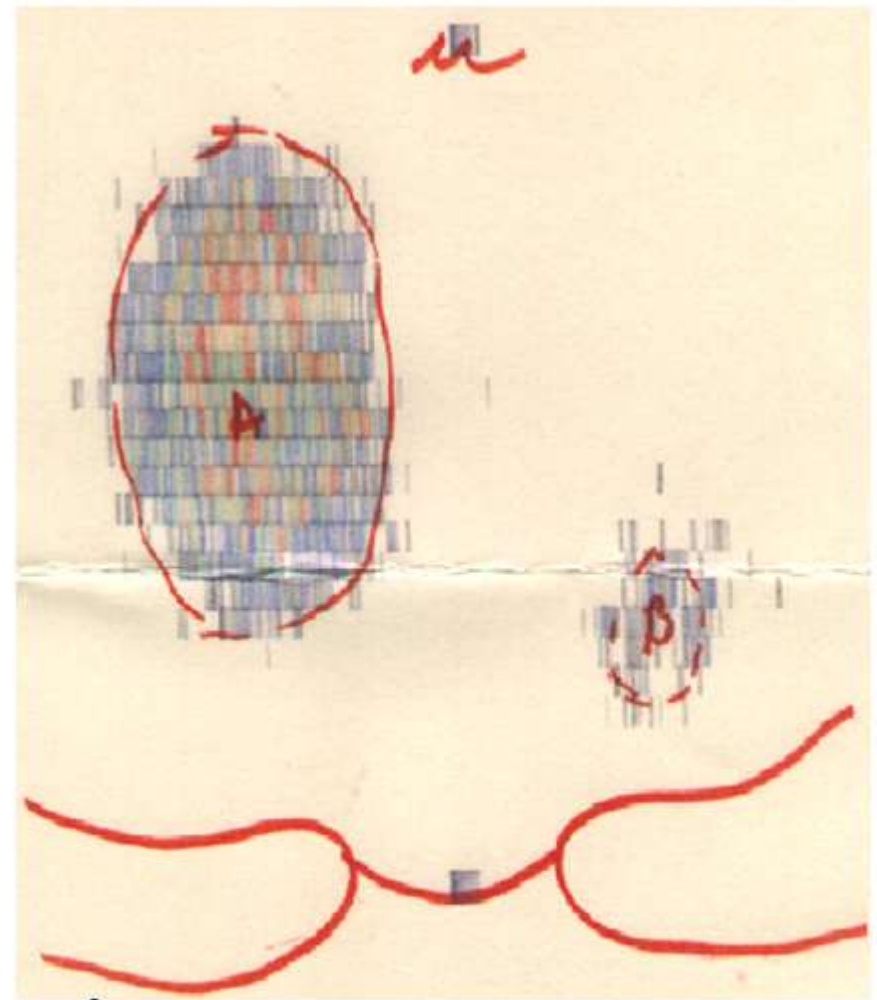
NÓDULOS HIPOCAPTANTES

Imágenes Centelleográficas
Cortesía Dr J L Brisoli

RADIOISÓTOPOS – Centelleografía



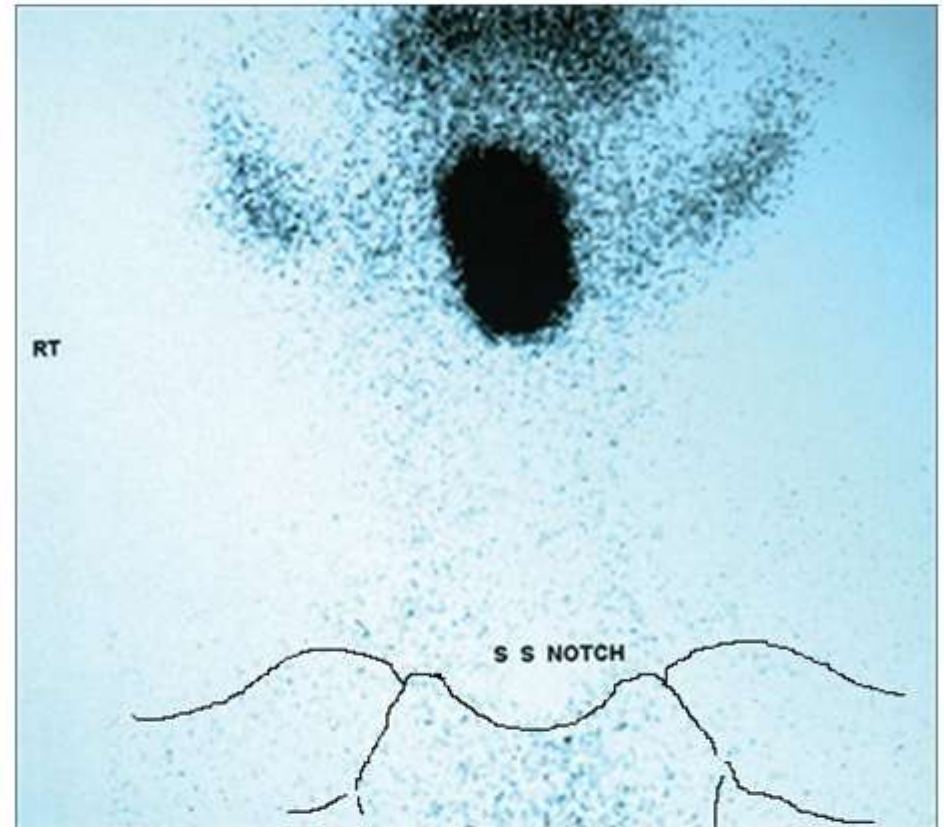
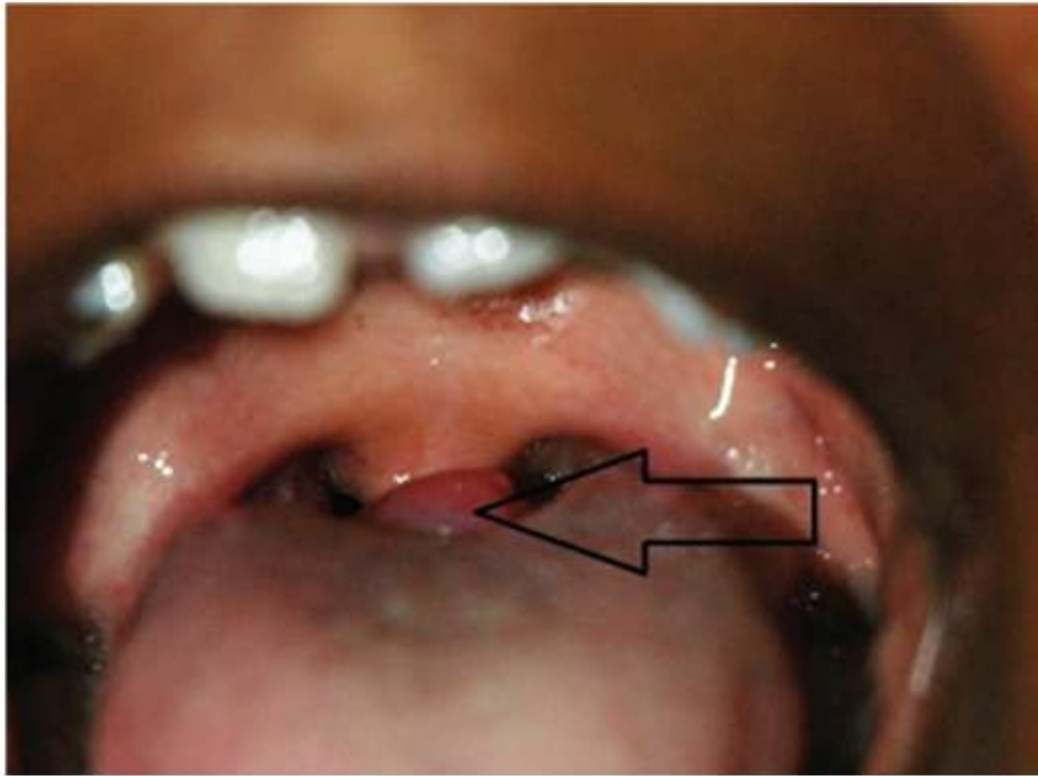
NÓDULOS HIPOCAPTANTES



**NÓDULOS HIPERCAPTANTES con
inhibición del resto del parénquima**

Imágenes Centelleográficas
Cortesía Dr J L Brisoli

RADIOISÓTOPOS – Centelleografía

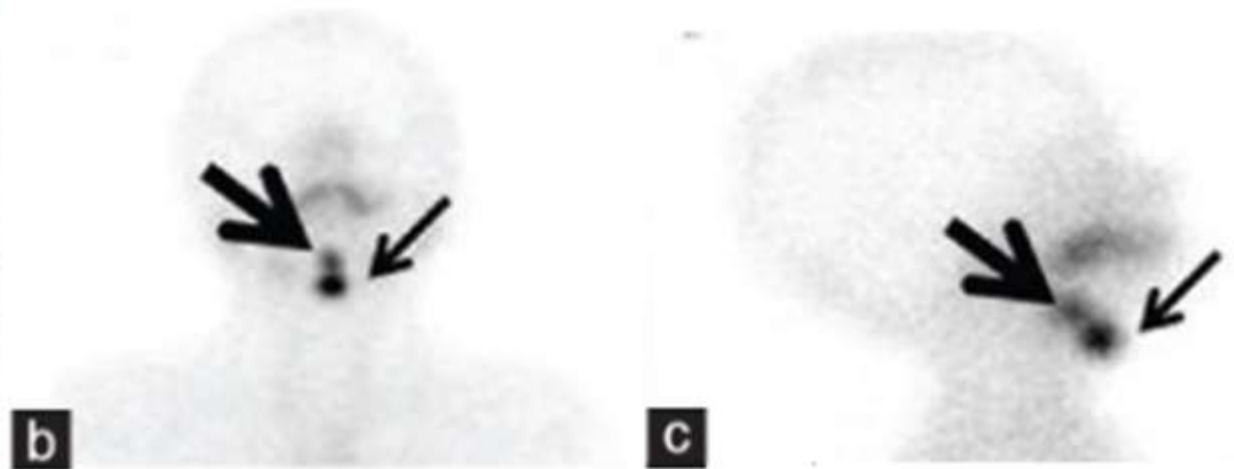
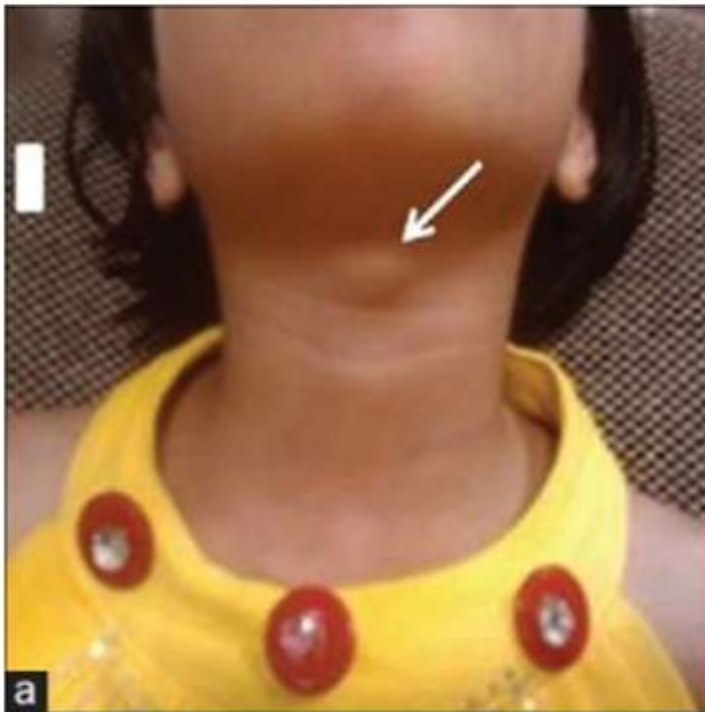

Tiroides lingual

Modificado de
Dutta D et al. J Clin Res Pediatr Endocrinol (2013)
Open Access Attribution 2.5 Generic (CC BY 2.5)
https://openi.nlm.nih.gov/detailedresult.php?img=PMC3814540_JCRPE-5-212-g4&query=&req=4&npos=-1

RADIOISÓTOPOS – Centelleografía

Tiroides ectópica



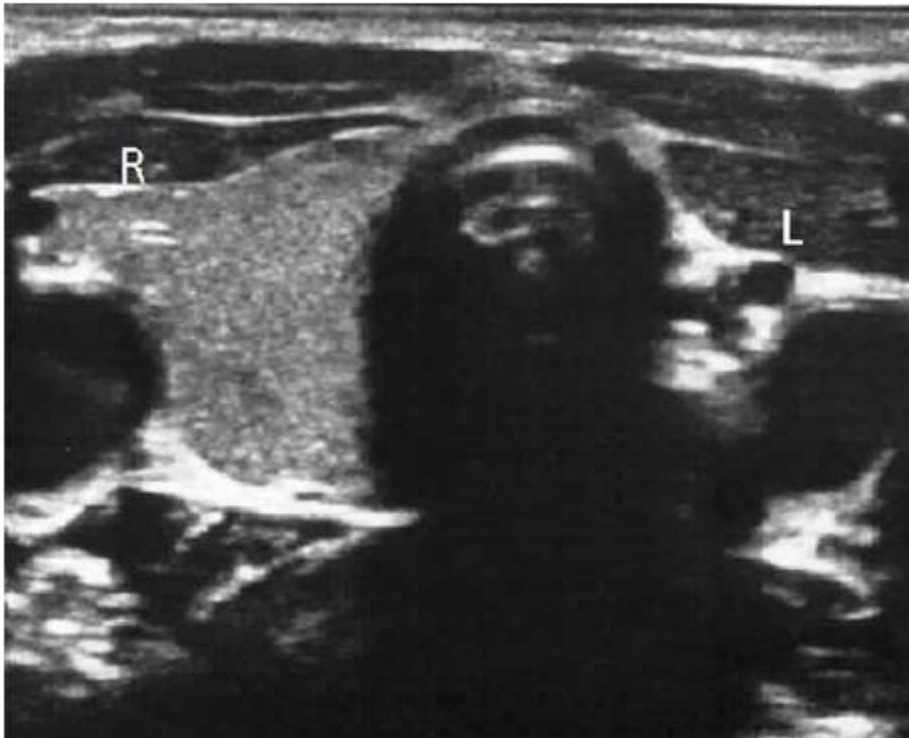
El centelleograma muestra dos focos de acumulación del radiotrazador en la zona. (a) de frente; (b) lateral derecho. La flecha delgada indica el tumor visible y palpable, la flecha gruesa, otro foco, de menor volumen, pre-suprahióideo (o intralingual). No existe acumulación en la localización normal.

Bulto en la línea media, a nivel prehióideo.

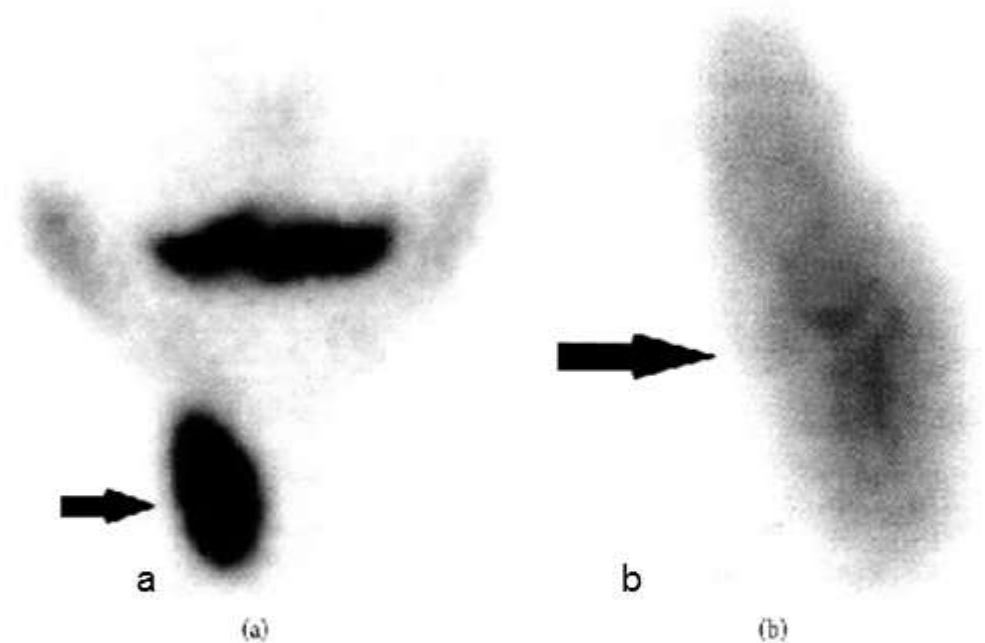
Modificado de
Aldechi C, et al. 2014.
Public Domain, CC0 1.0 Universal (CC0 1.0)
https://openi.nlm.nih.gov/detailedresult.php?img=PMC4233051_13104_2014_3310_Fig1_HTML&query=thyroglossal+cyst&req=4&npos=100

RADIOISÓTOPOS – Centelleografía

Tiroides ectópica



En la ecografía (corte transversal) se observa el lóbulo derecho de características normales, y ausencia del istmo y el lóbulo izquierdo. Los músculos acintados y los vasos cervicales ocupan el lecho tiroideo izquierdo.



El centelleograma frontal (a) muestra acumulación y distribución normal del material en el lóbulo derecho, y ausencia del istmo y lóbulo izquierdo. Tampoco evidencia otra zona de captación en el cuello. En (b), magnificación focalizada.

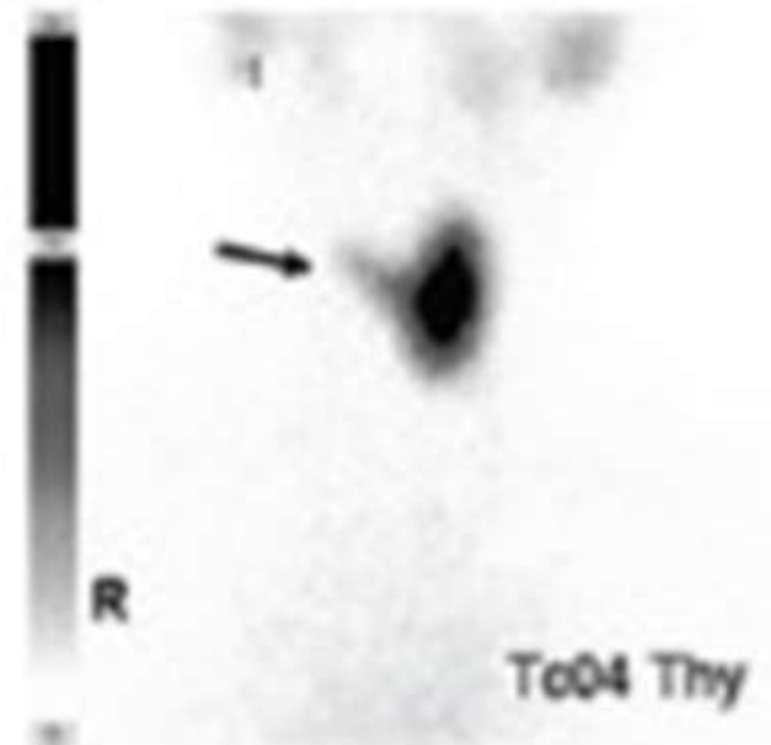
Tomado de
Ümit Yaşar Ayaz et al.
Case Rep Radiol. 2015; 2015: 917504.
Open Access
<https://www.ncbi.nlm.nih.gov/pmc/articles/PMC4345/>

RADIOISÓTOPOS – Centelleografía

Agnesia - Hipoplasia



Centelleograma con Tc^{99m} MIBI.
Niño con agnesia tiroidea.

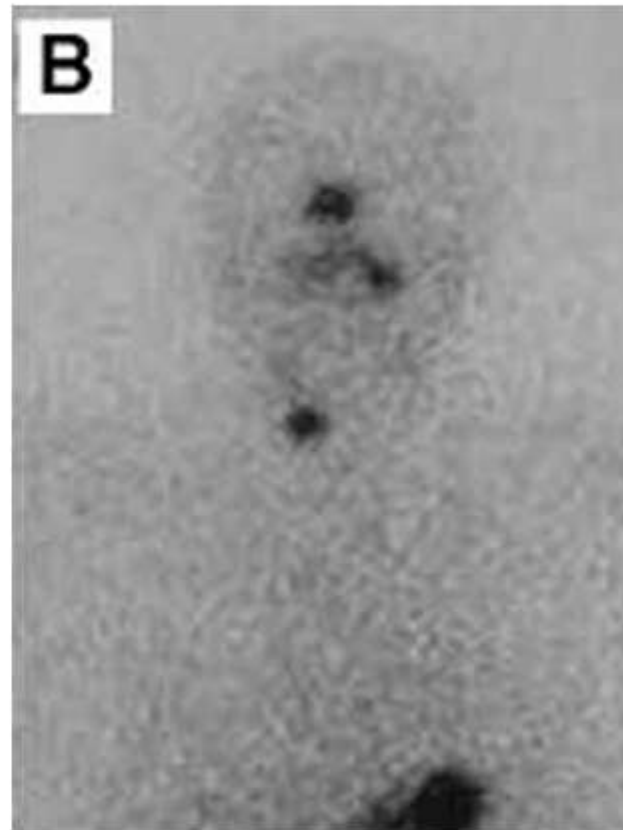
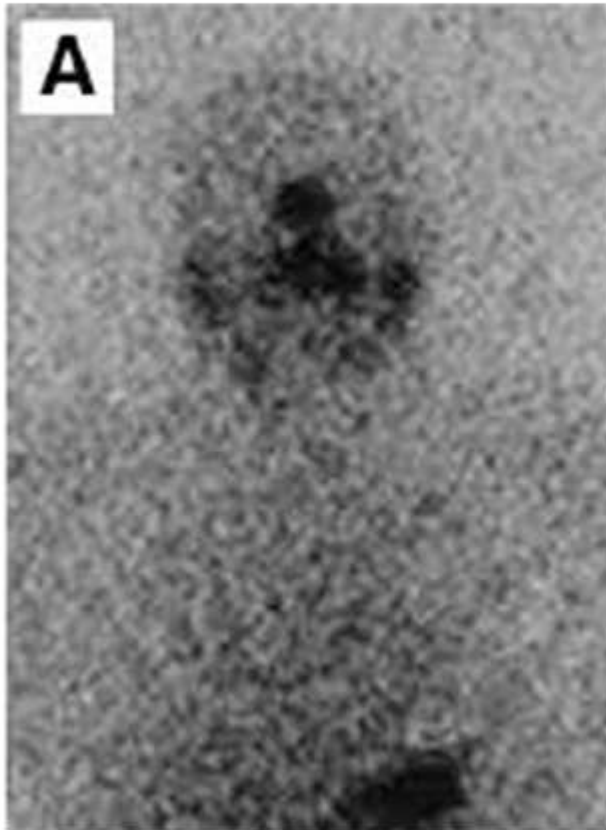
Centelleograma con Tc^{99m} MIBI.
Lóbulo derecho rudimentario
(hipoplasia) y lóbulo izquierdo
hiperfuncionante (por estudios,
Enf de G – Basedow).

Modificado de
Padma Subramanyam
Open Access (CC NC-SA 3.0)
<https://www.ncbi.nlm.nih.gov/pmc/articles/PMC4579617/>

RADIOISÓTOPOS – Centelleografía

Seguimiento post terapéutico (Ca Diferenciado)



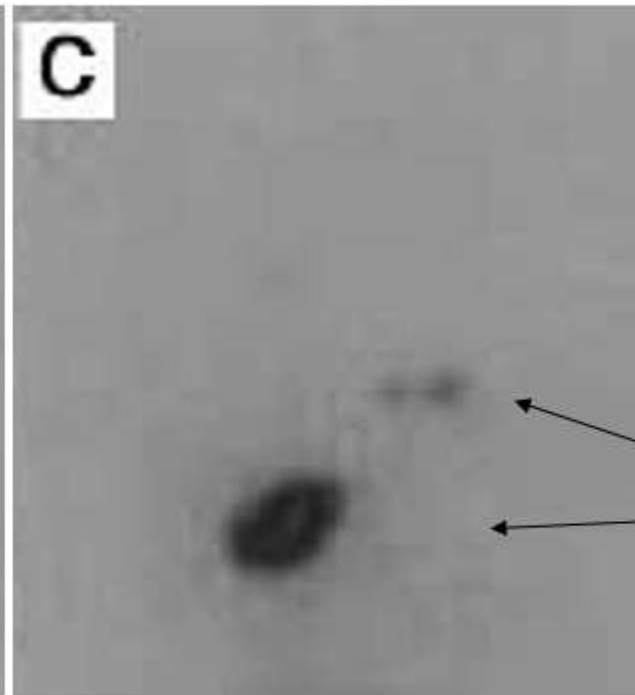
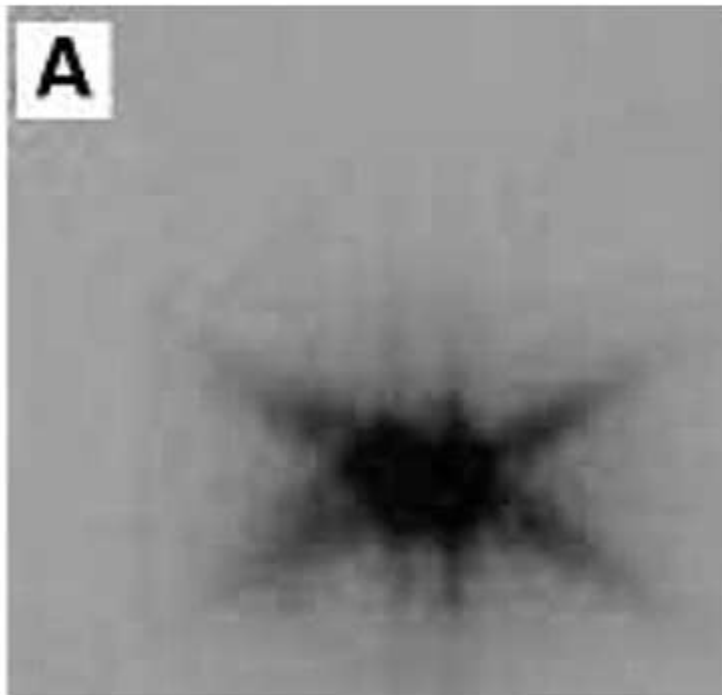
A: centelleograma a 6 meses de Dosis Ablativa de I^{131} ; no se observan focos de captación en lecho tiroideo ni regiones ganglionares cervicales (los depósitos evidenciados corresponden a tejidos que normalmente captan el trazador radiactivo).

B: el mismo paciente; barrido con I^{131} a cinco años de la Dosis Ablativa. Se observa captación anormal (metástasis) en región del lecho tiroideo derecho (o cadena yugulocarotídea derecha).

Modificado de
Filiz Hatipoğlu et al
Open Access (Creative Commons Attribution License)
<https://www.ncbi.nlm.nih.gov/pmc/articles/PMC5096625/>

RADIOISÓTOPOS – Centelleografía

Seguimiento post terapéutico (Ca Diferenciado)



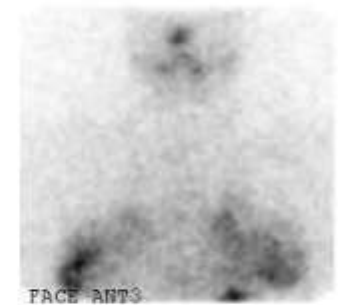
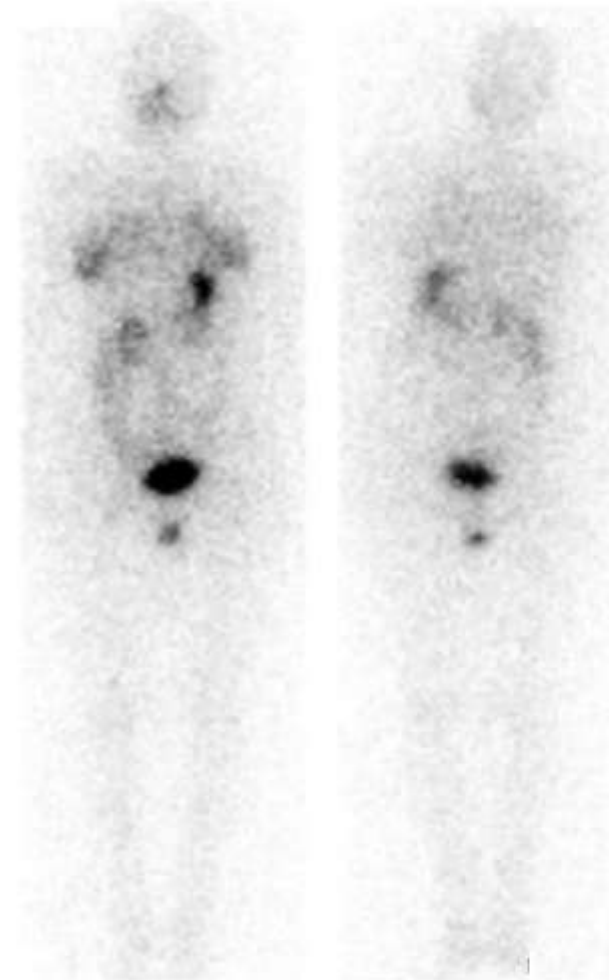
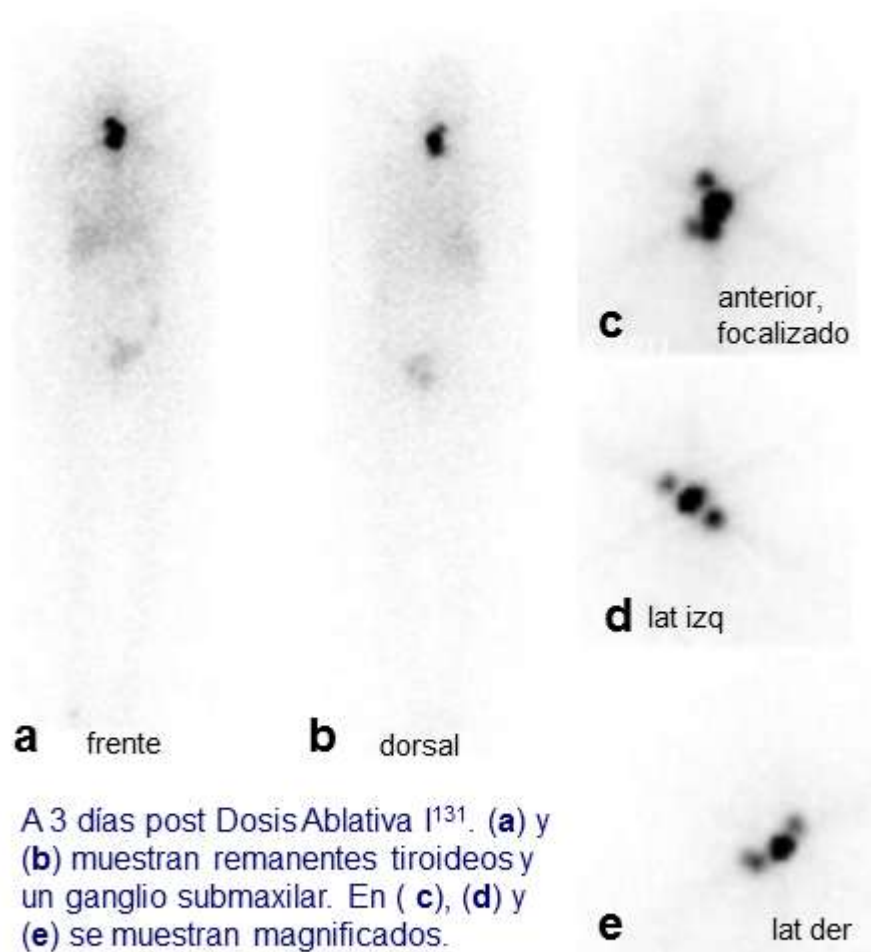
A: centelleograma a cinco días de Dosis Ablativa I^{131} . Intensa captación en región tiroidea.

C: el mismo paciente; barrido con I^{131} a doce años de la Dosis Ablativa. Se observa captación anormal (metástasis) en región del lecho tiroideo (bilateral) y en tórax alto derecho (corresponde a MTT en escápula).

Modificado de
Filiz Hatipoğlu et al
Open Access (Creative Commons Attribution License)
<https://www.ncbi.nlm.nih.gov/pmc/articles/PMC5096625/>

RADIOISÓTOPOS – Centelleografía

Barrido Corporal Total post terapéutico (Ca Diferenciado)

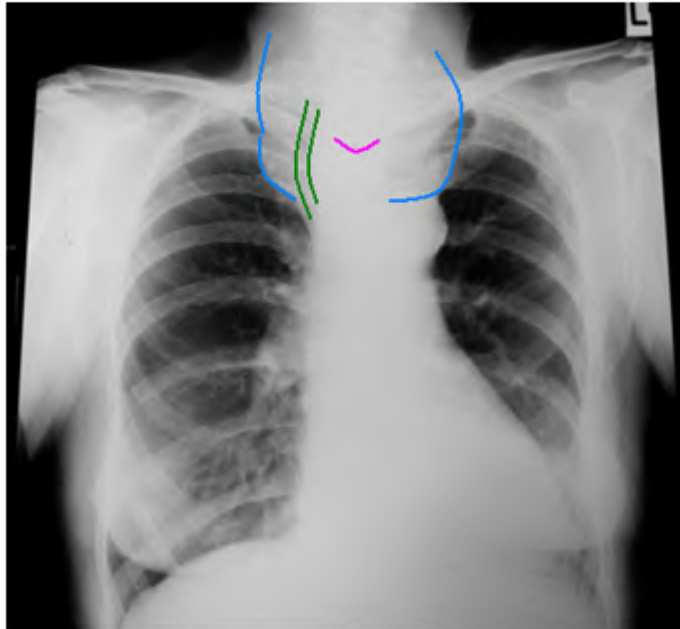


El mismo paciente, a un año de Dosis Ablativa: 48 horas después de dosis diagnóstica de I^{131} se observa ausencia de captación en la región cervical. Hay retención en órganos que habitualmente captan (glándulas salivales, mamas, estómago, hígado; se observa permanencia en colon, vejiga y recto)

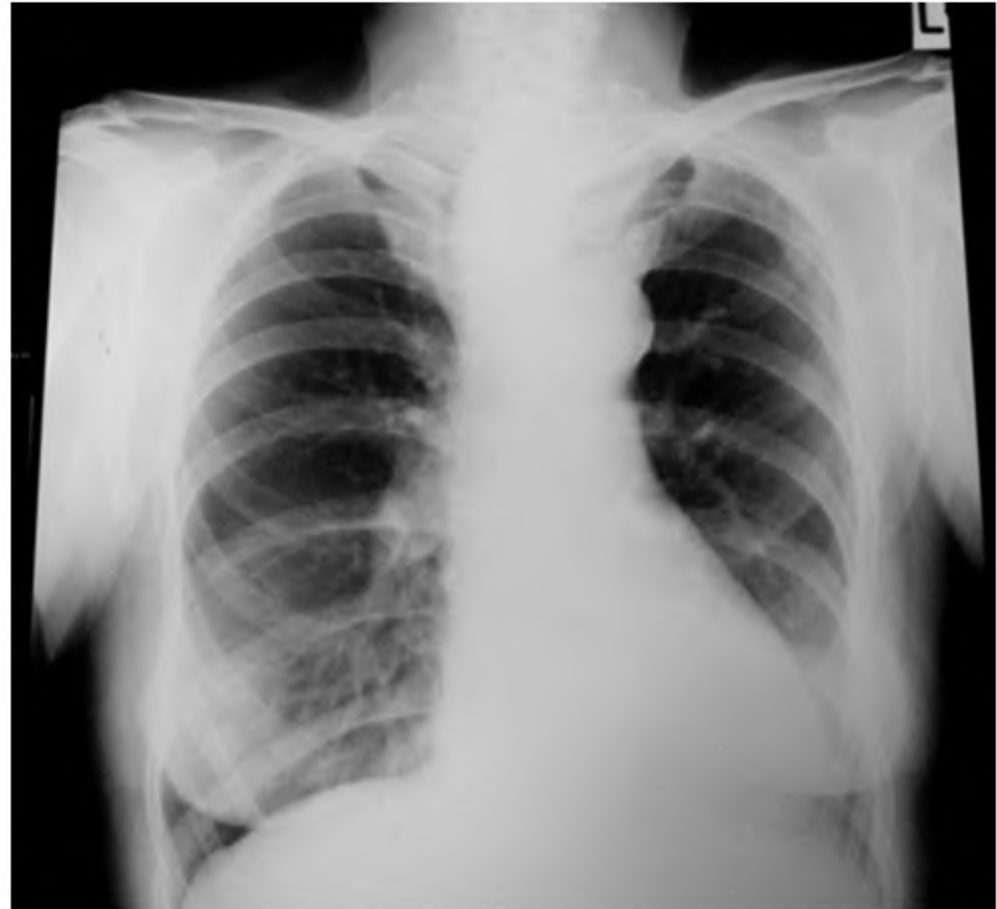Modificado de
Ghedbane I et al
Open Access (CC BY 3.0)
http://www.alasbimnjournal.net/alasbimn/index.php?option=com_content&task=view&id=991&Itemid=256

IMÁGENES RADIOGRÁFICAS, TOMOGRÁFICAS (TAC) y RESONANCIA MAGNÉTICA (RMN)

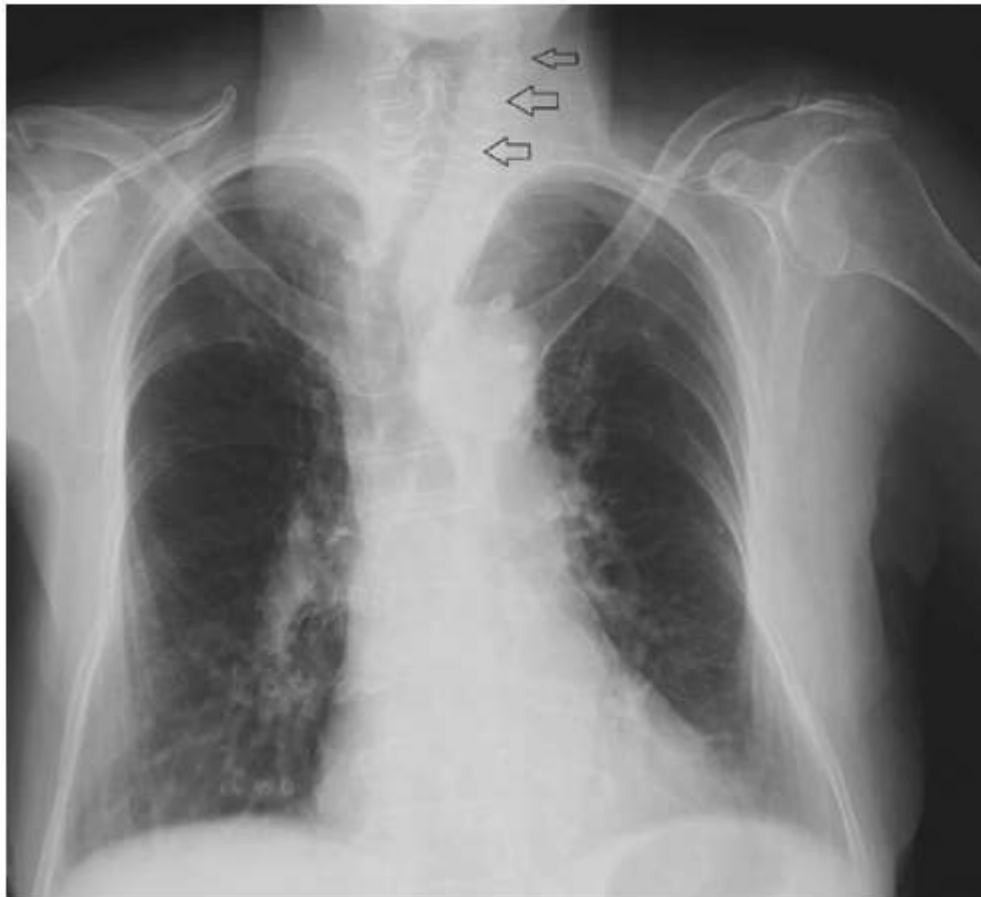IMÁGENES Rx, TAC y RMN



Radiografía directa. Bocio que desde el cuello se extiende a mediastino anterior (trazo azul) y desvía la tráquea (trazo verde) hacia la derecha. El hueco supra-esternal está marcado en rojo.



IMÁGENES Rx, TAC y RMN



Radiografía de frente, hombros en elevación.
Paciente femenina.

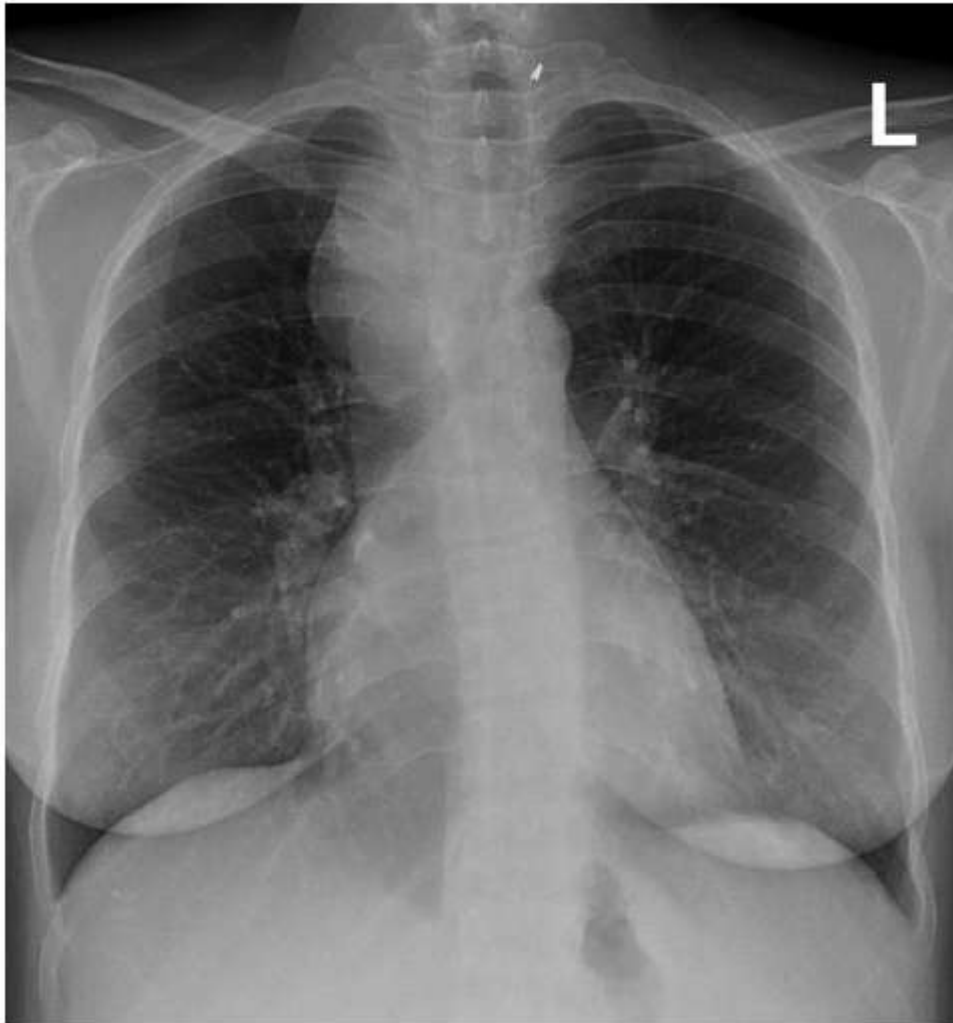
Bocio difuso que se extiende hacia el mediastino.

Las flechas indican el desplazamiento y rotación de la laringe hacia la izquierda, provocados por el lóbulo derecho hipertrofiado. El botón aórtico se proyecta a nivel de la articulación esternoclavicular y del polo inferior del lóbulo tiroideo izquierdo; provoca desplazamiento de la tráquea hacia la derecha.

Tomado de
Zaragoza-Lemus G et al
Open Access (CC BY 4.0)

<https://www.omicsonline.org/open-access/ultrasoundguided-supraclavicular-block-in-a-patient-with-toxic-goiter-and-exposed-wrist-fracture-2165-7548.1000177.php?aid=24183#>

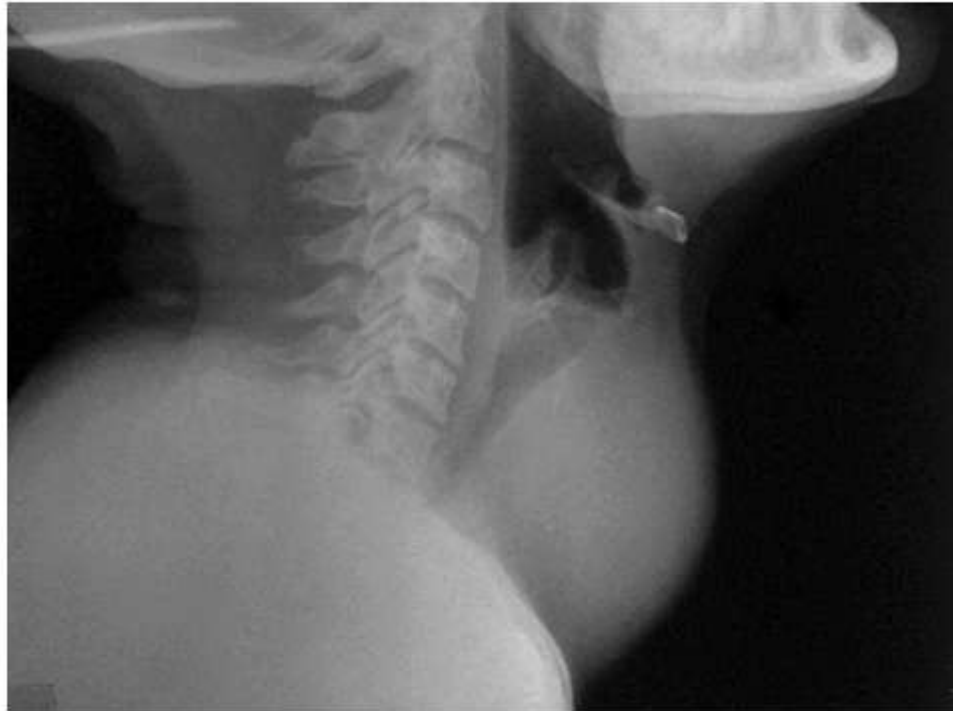
IMÁGENES Rx, TAC y RMN



Radiografía de frente. Paciente femenina. Gran bocio endotorácico, a expensas del lóbulo derecho; moderado agrandamiento del lóbulo izquierdo. Desplaza la tráquea hacia la izquierda, el polo superior emerge hacia el cuello, retroclavicular.

Tomado de
Khairy GA et al
Open Access (CC NC-SA 3.0)
<https://www.ncbi.nlm.nih.gov/pmc/articles/PMC3339204/>

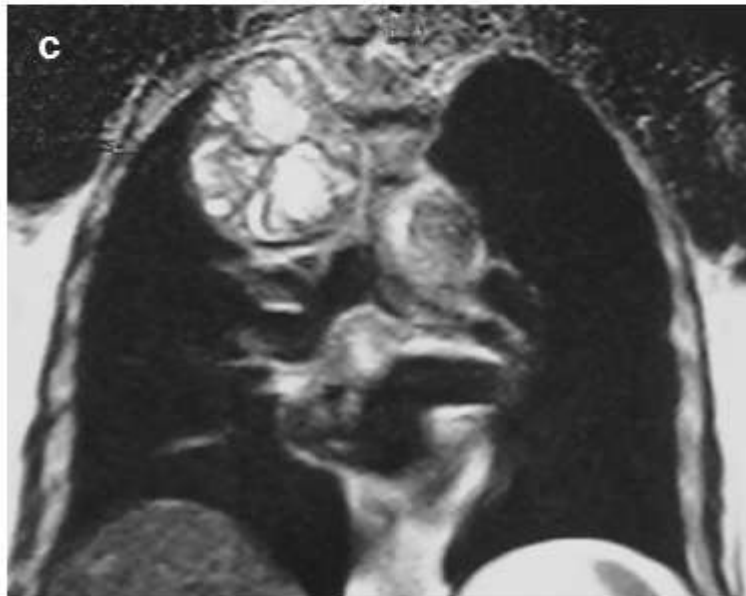
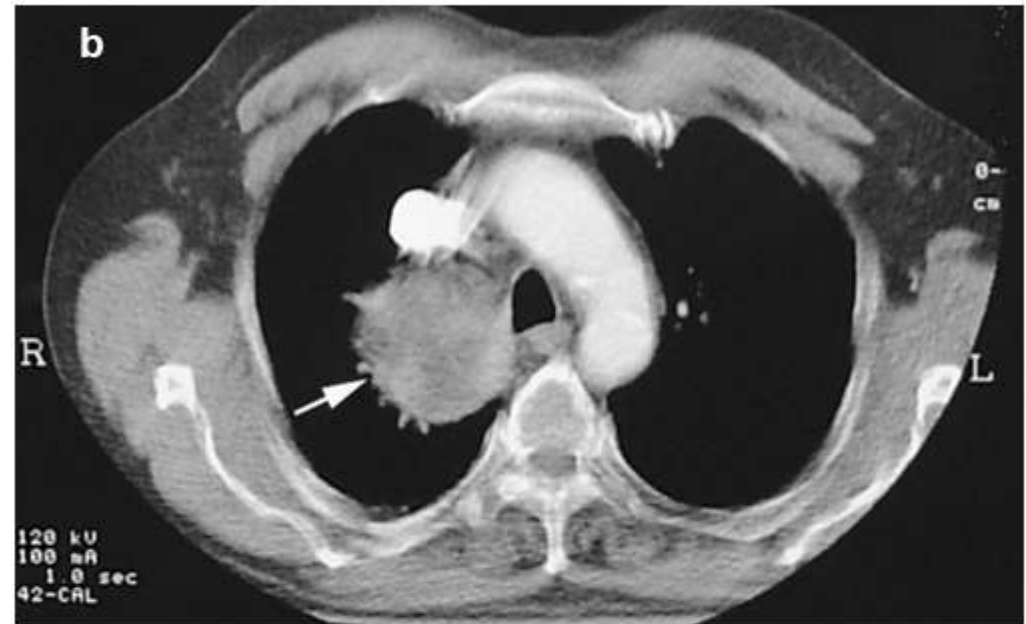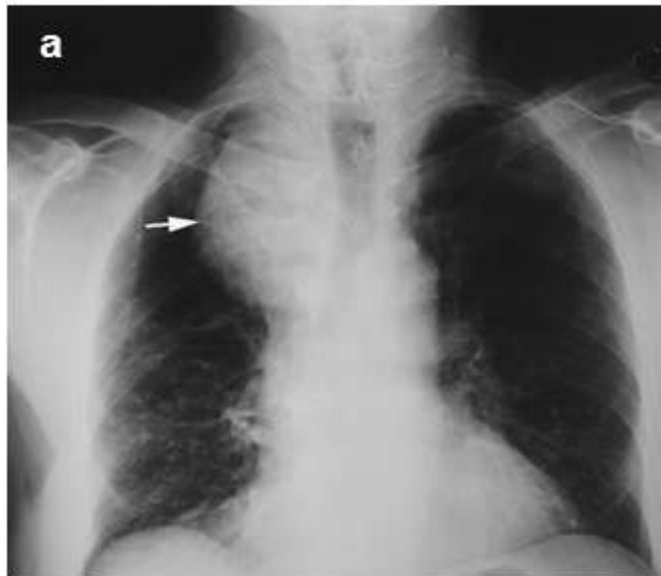IMÁGENES Rx, TAC y RMN



Radiografía lateral.
Gran bocio cervical.

Tomado de
Sukhminder Jit Singh Bajwa et al
Open Access (CC BY-NC-SA)
<http://www.ijem.in/article.asp?issn=2230-8210;year=2013;volume=17;issue=2;spage=228;epage=234;aulast=Bajwa#>

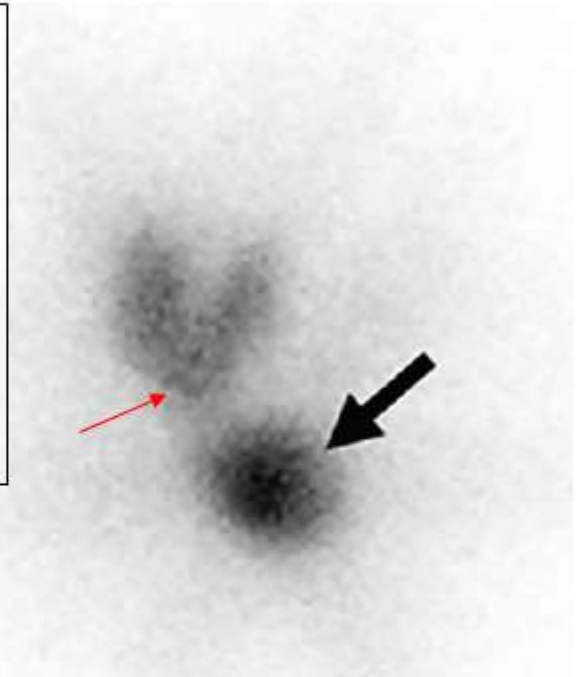
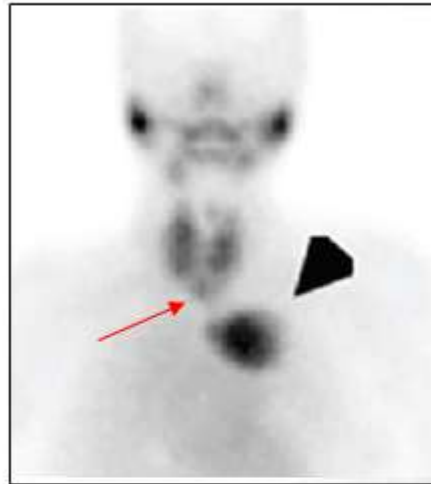
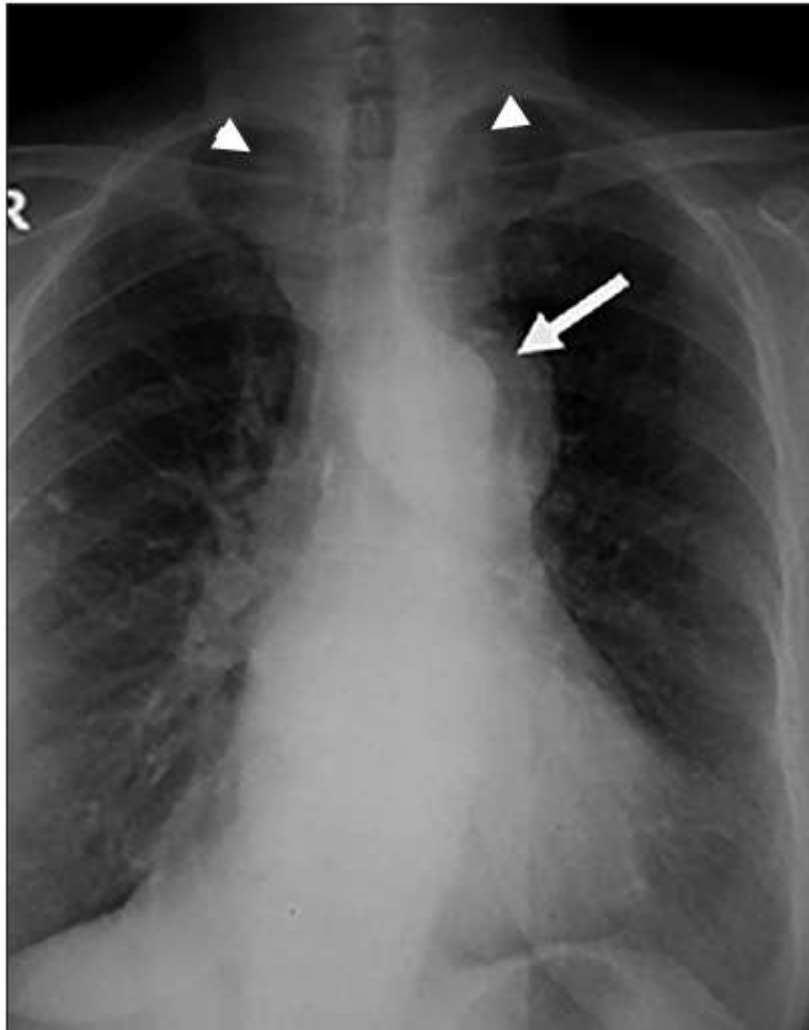
IMÁGENES Rx, TAC y RMN



- Radiografía de frente, que muestra gran masa predominante en el mediastino (flecha) que emerge retroclavicular hacia cuello. Desplaza la tráquea hacia la izquierda.
- TAC axial de tórax; muestra masa, heterogénea, en mediastino derecho (flecha).
- RMN coronal de tórax. La masa tumoral supera la horquilla sternal y clavícula; es multiquistica, tabicada.

Tomado de
Mayia Pilavaki et al
Open Access (CC BY 3.0)
<https://www.ncbi.nlm.nih.gov/pmc/articles/PMC2740149/>

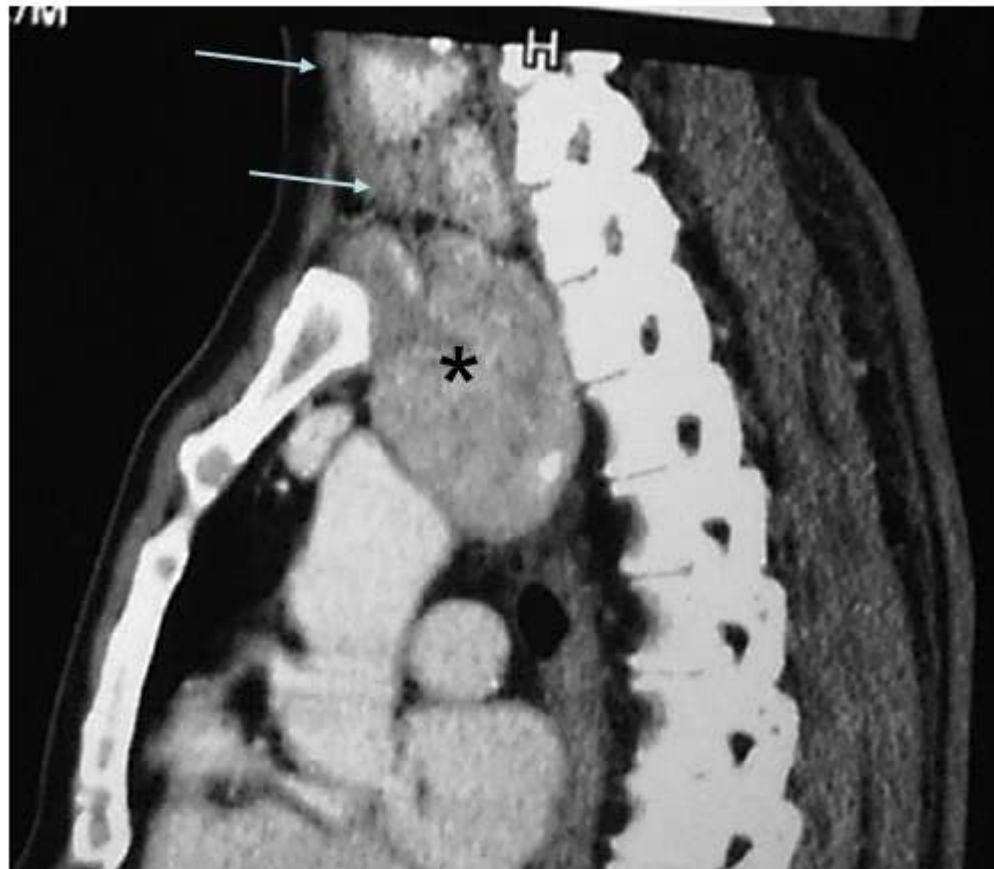IMÁGENES Rx, TAC y RMN



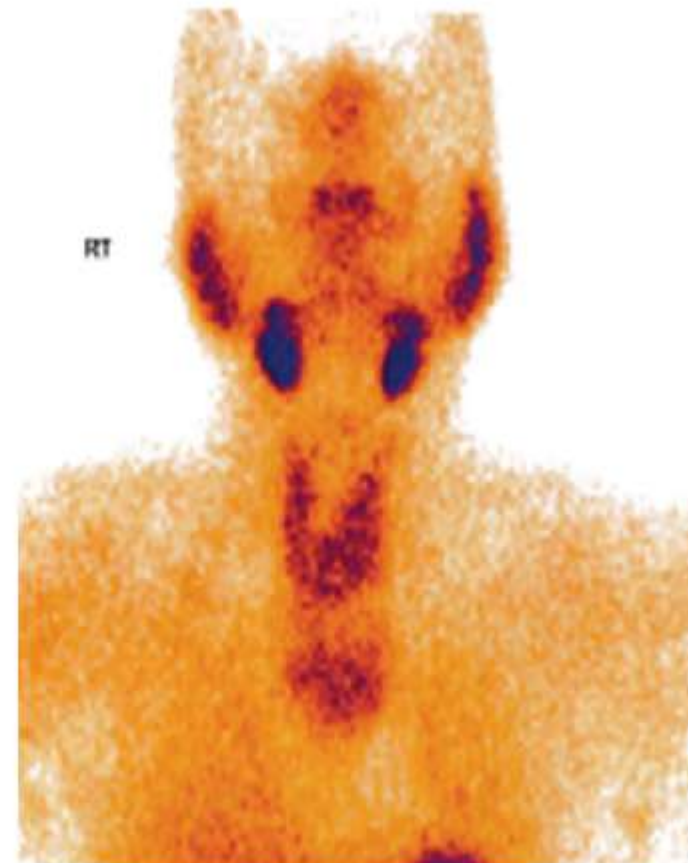
La Rx muestra una masa tumoral en el mediastino (flecha) y un gran bocio cervical que se extiende hacia el mediastino, bilateralmente (puntas de flecha).

El Centelleograma con Tc^{99m} muestra captación en la glándula tiroides –normotópica- y en el tumor mediastinal (punta de flecha y flecha, negras). Las flechas rojas indican la marcación –previa al estudio- del hueso supraesternal

IMÁGENES Rx, TAC y RMN



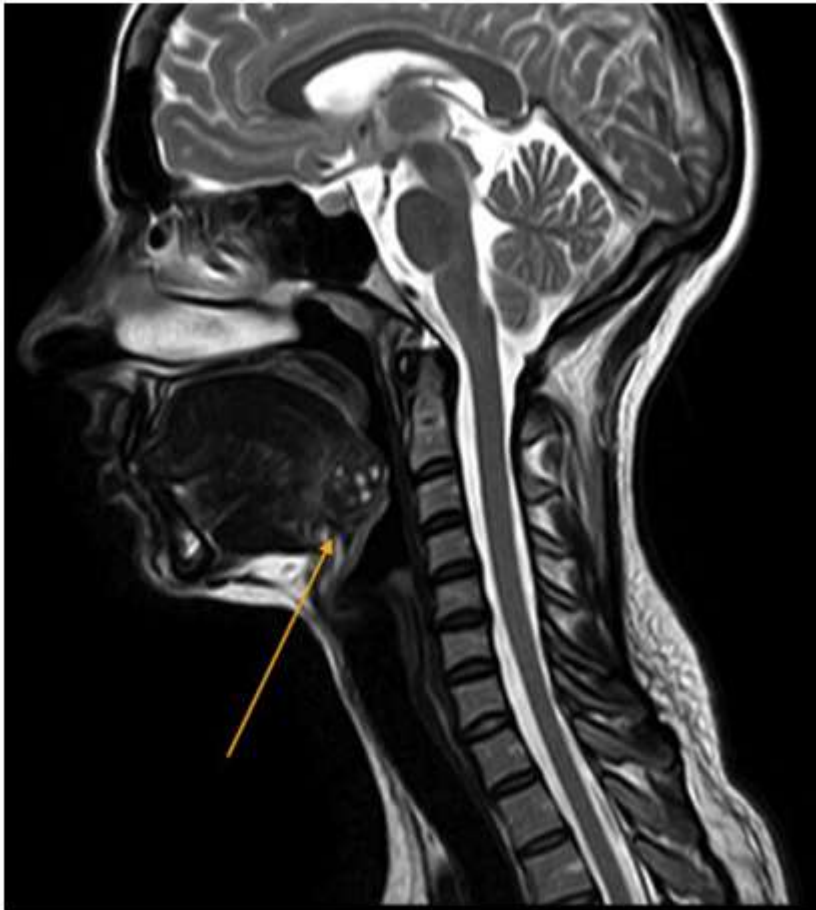TAC sagital. Bocio multinodular (flechas) y masa retroesternal con casquete que emerge hacia cuello (asterisco)



Centelleograma con Tc^{99m} sestamibi, frente. Se observa la glándula tiroides normotópica y el tumor, con semejantes características de captación del materiala radiactivo..

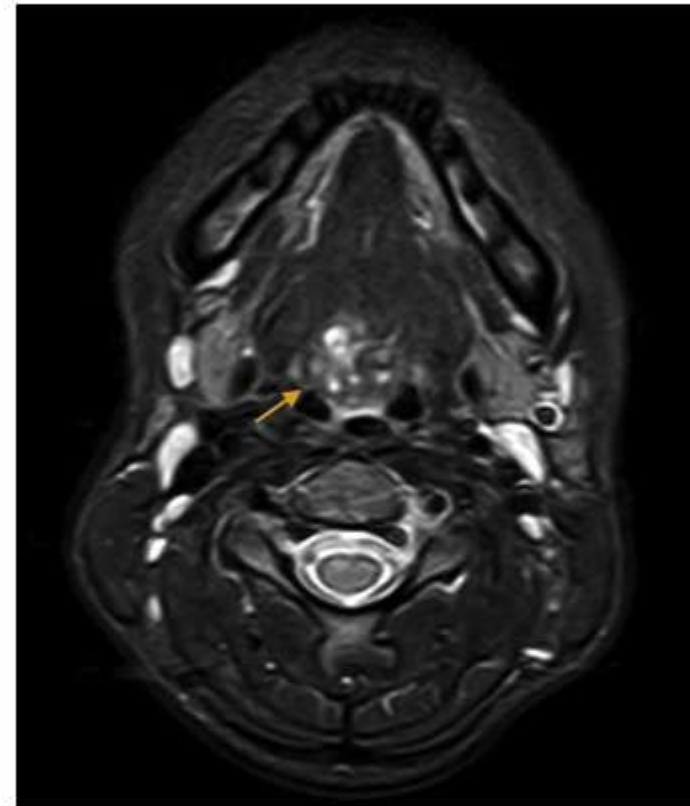
Tomado de
RR Naru et al
Open Access (CC BY-NC-SA)
DOI: 10.4103/ccij.cci_42_17

IMÁGENES Rx, TAC y RMN



RMN sagital. La flecha señala una masa redondeada en la base de la lengua, con calcificaciones.

Tomado de
Fiaschetti V et al
Open Access (CC BY-NC-ND 4.0)
<https://www.sciencedirect.com/science/article/pii/S1930043316300620>



RMN axial. La flecha señala la lesión.

El Centelleograma con Tc^{99m} demostró captación en la masa lingual, y ninguna concentración en la región cervical. Se diagnosticó ectopia tiroidea (lingual) y ausencia de tejido normotópico.

HIPOTIROIDISMO

HIPOTIROIDISMO

Facies

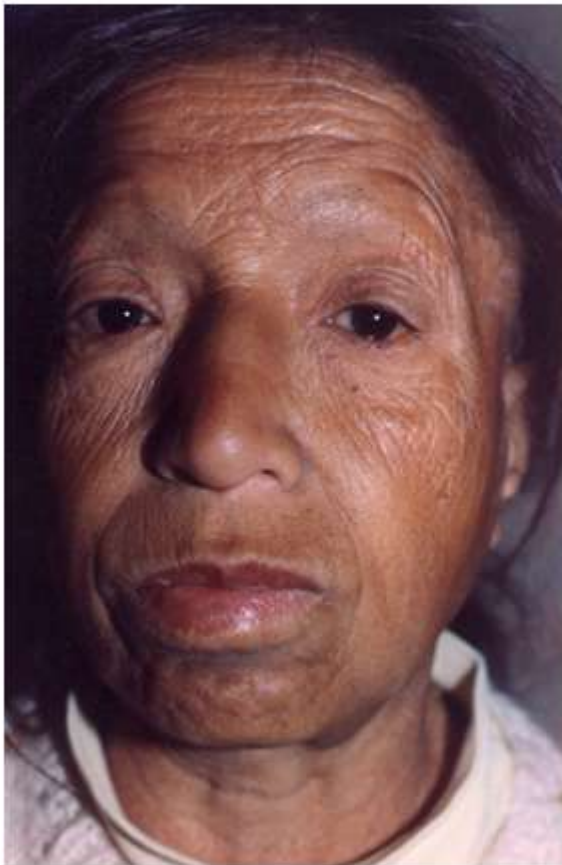
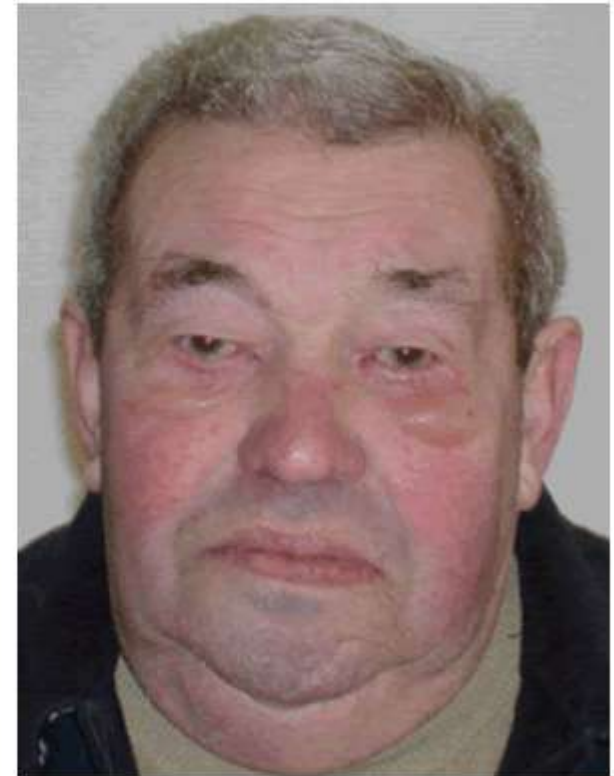
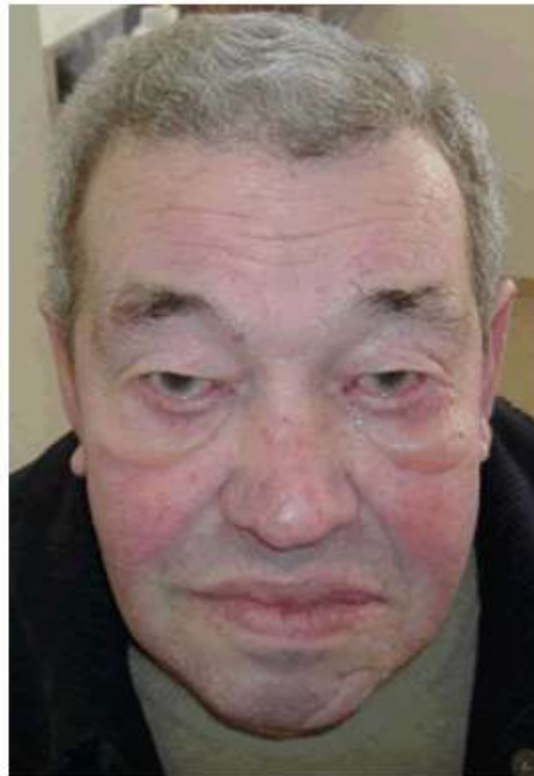Imagen propia
CG Borremans

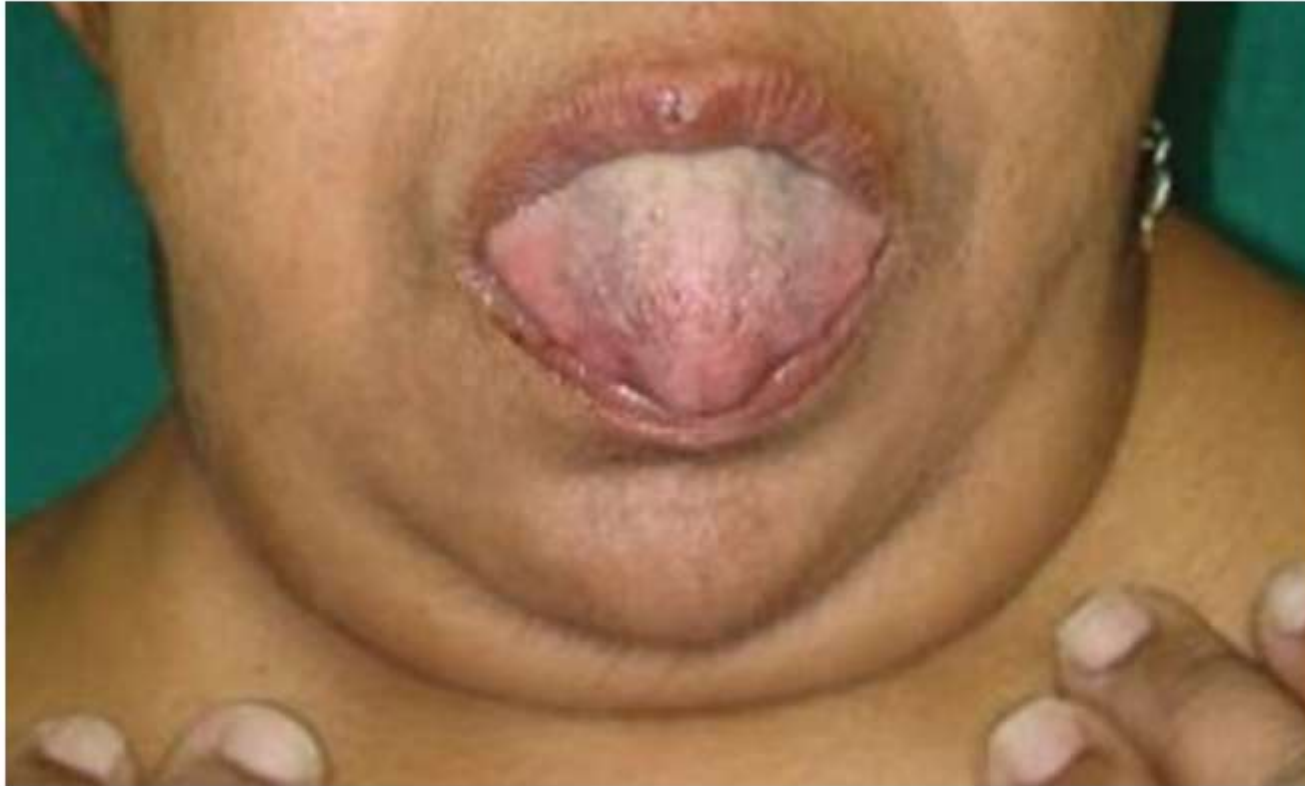

Inexpresiva. Engrosamiento de pliegues, labios, nariz. Alopecia o raleamiento de las cejas. En las fotos de la derecha, importante edema de párpados inferiores

Tomado de
Pérez, D et al
Open Access (CC BY 4.0)
<http://www.archivosdemedicina.com/medicina-de-familia/edemas-palpebrales-bilaterales-en-un-paciente-con-hipotiroidismo-primario.php?aid=1192>

HIPOTIROIDISMO

Macroglosia

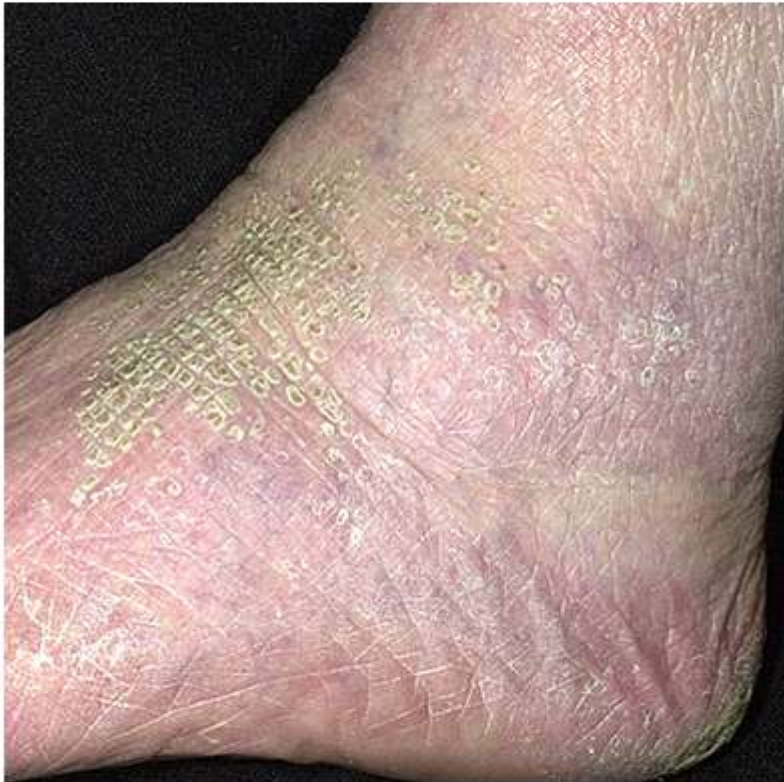

Macroglosia e improntas dentarias.

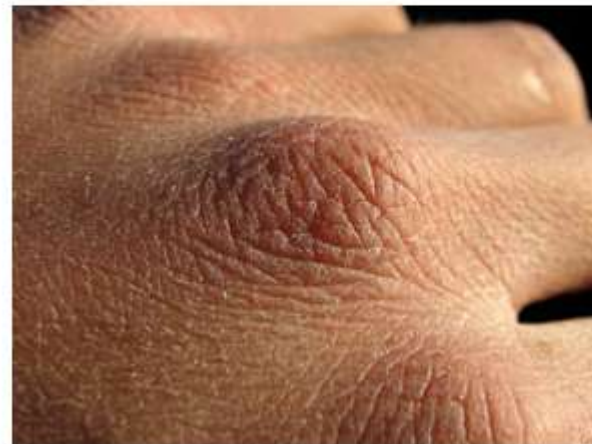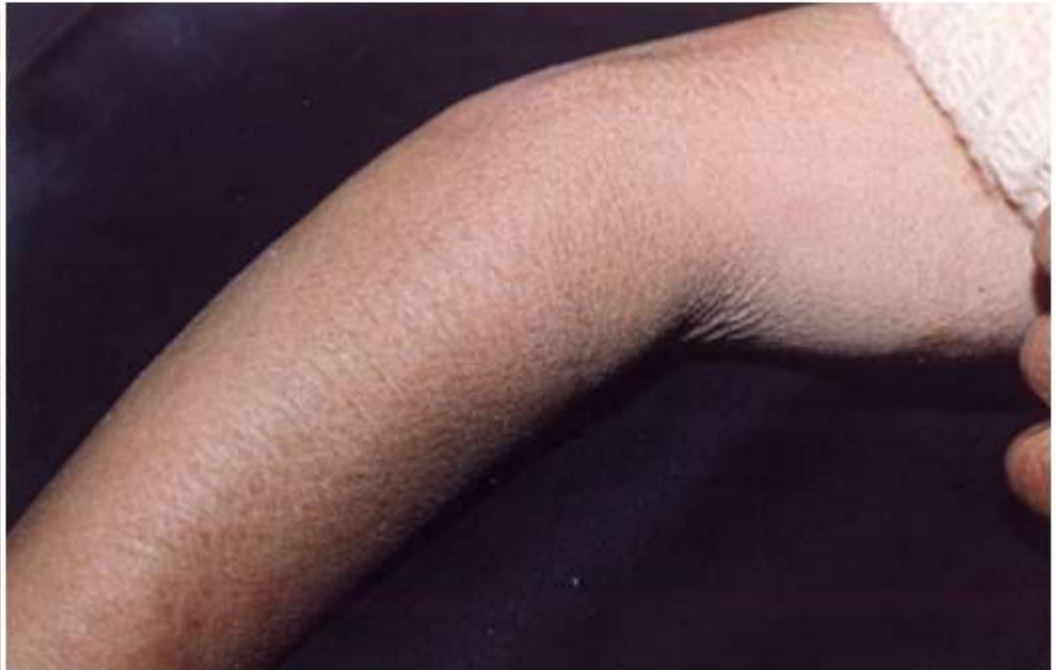Tomado de Sa 3.0)
Puri N
Open Access (CC BY-NC-
DOI: 10.4103/0019-5154.96227

HIPOTIROIDISMO

Manifestaciones cutáneas



Piel seca, escamosa, engrosada.



Imágenes propias
CG Borremans

HIPOTIROIDISMO

Infantil

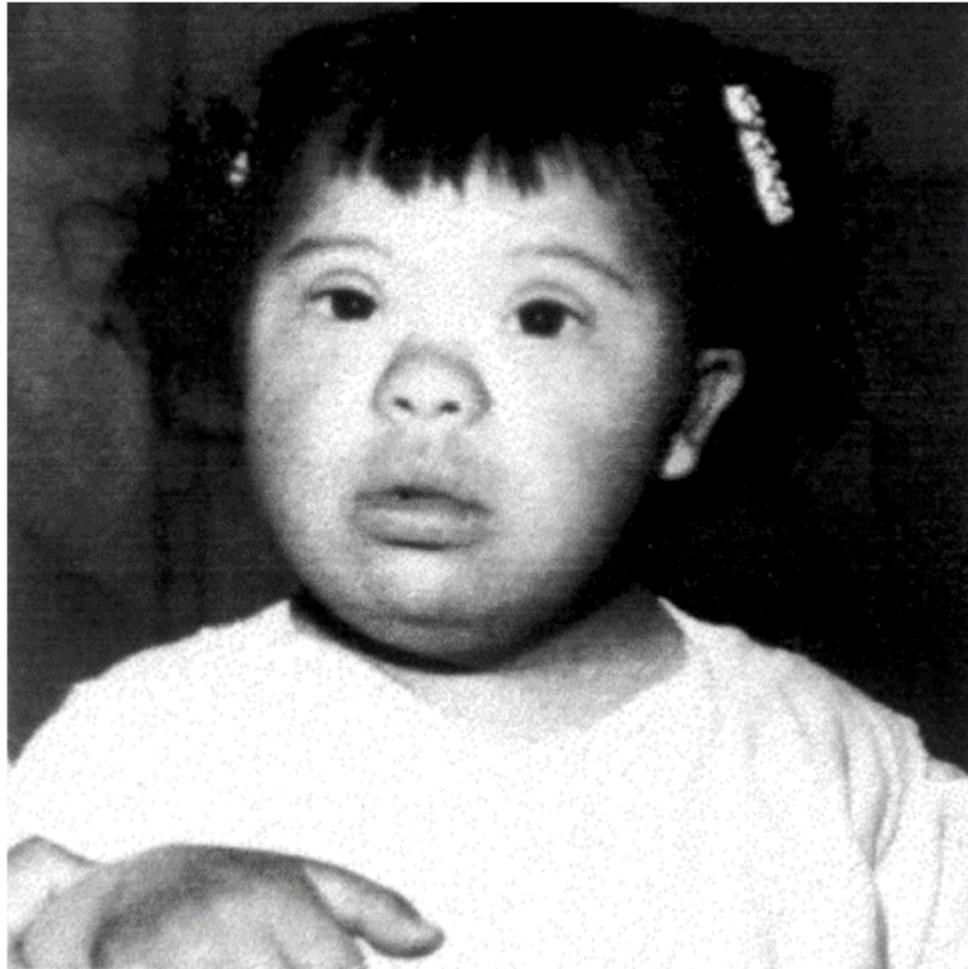

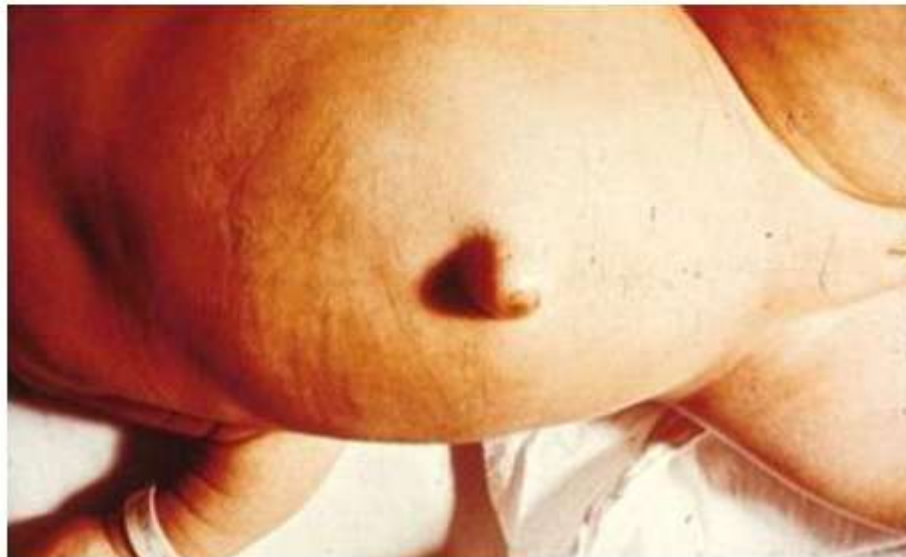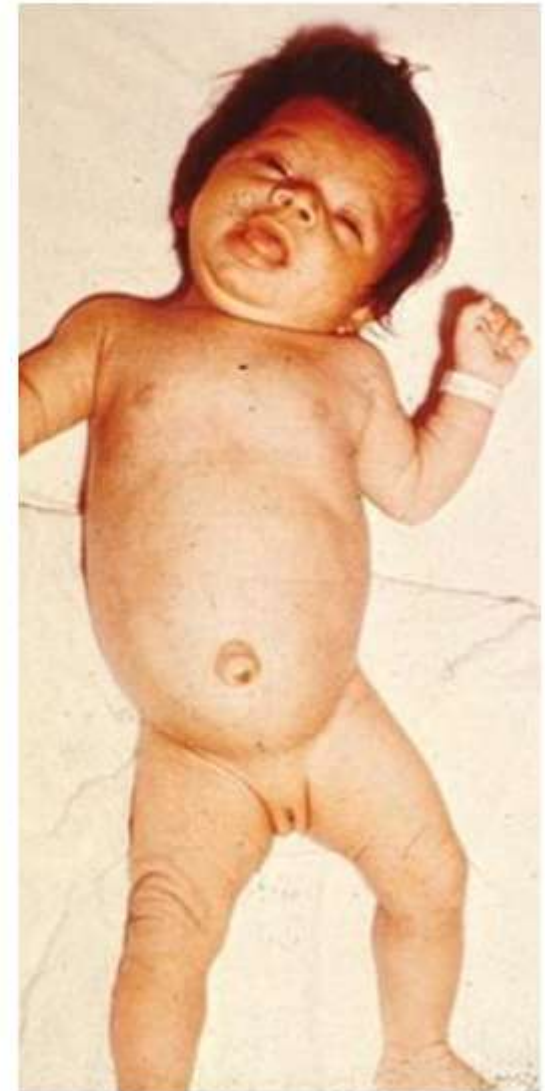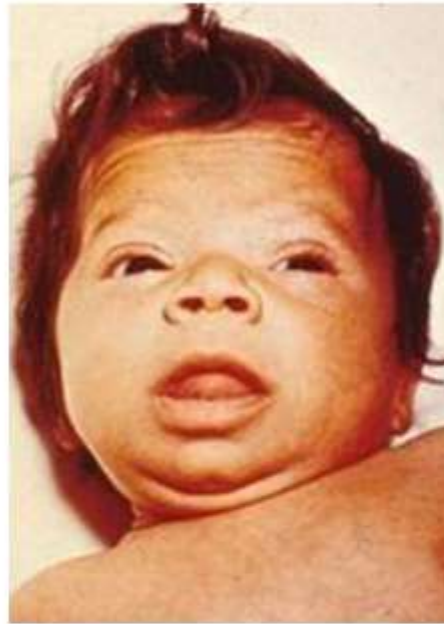Imagen propia
Inst de Patol Tiroidea – UNdeCuyo

Hipotiroidismo infantil
(congénito no tratado).
Facies inexpressiva, que sugiere retraso mental.
Nariz y labios “gruesos”
Contextura física gruesa.
Mixedema difuso, evidente en cara y manos.

HIPOTIROIDISMO

Infantil - congénito

Facies inexpresiva, edematosa. Lasitud. Macroglosia. Nariz gruesa. Abdomen distendido. Hernia umbilical. Pliegues cutáneos gruesos



Tomado de
Rastogi, MV et al
Open Access (CC BY 2.0)
<https://doi.org/10.1186/1750-1172-5-17>

HIPOTIROIDISMO

Cretenismo neurológico

Facies típica.
Bocio
multinodular-

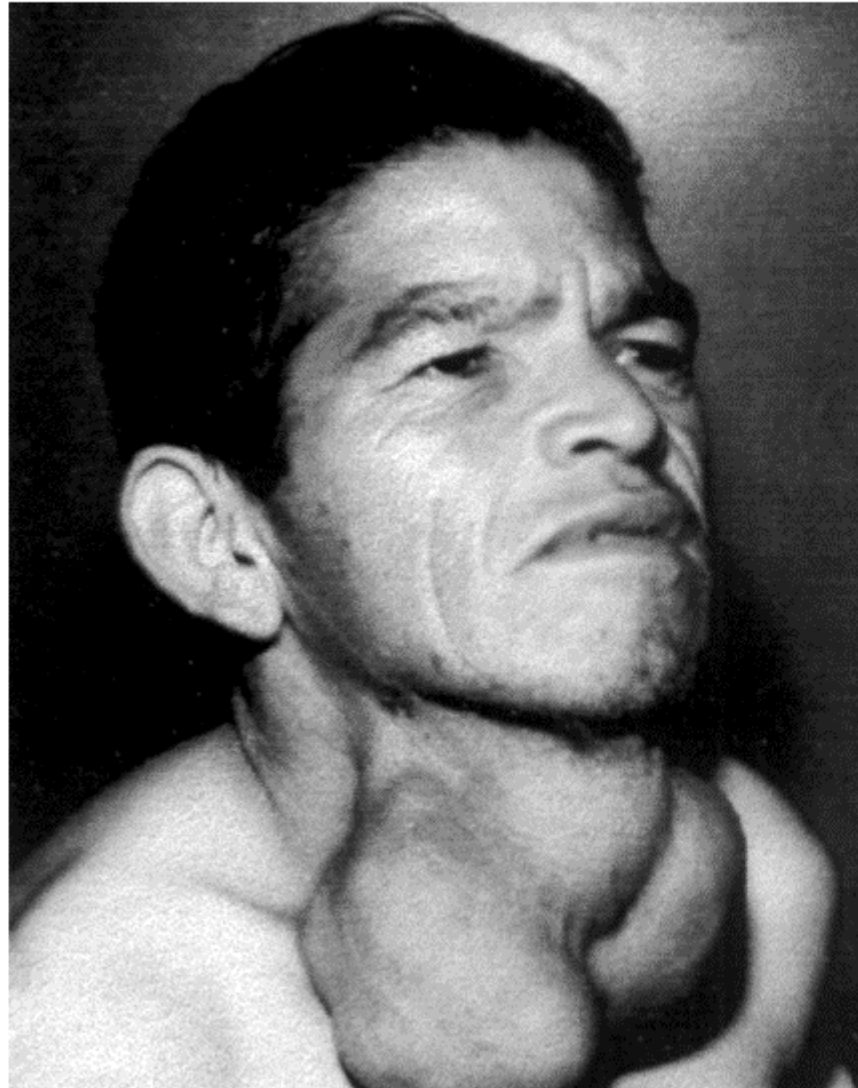
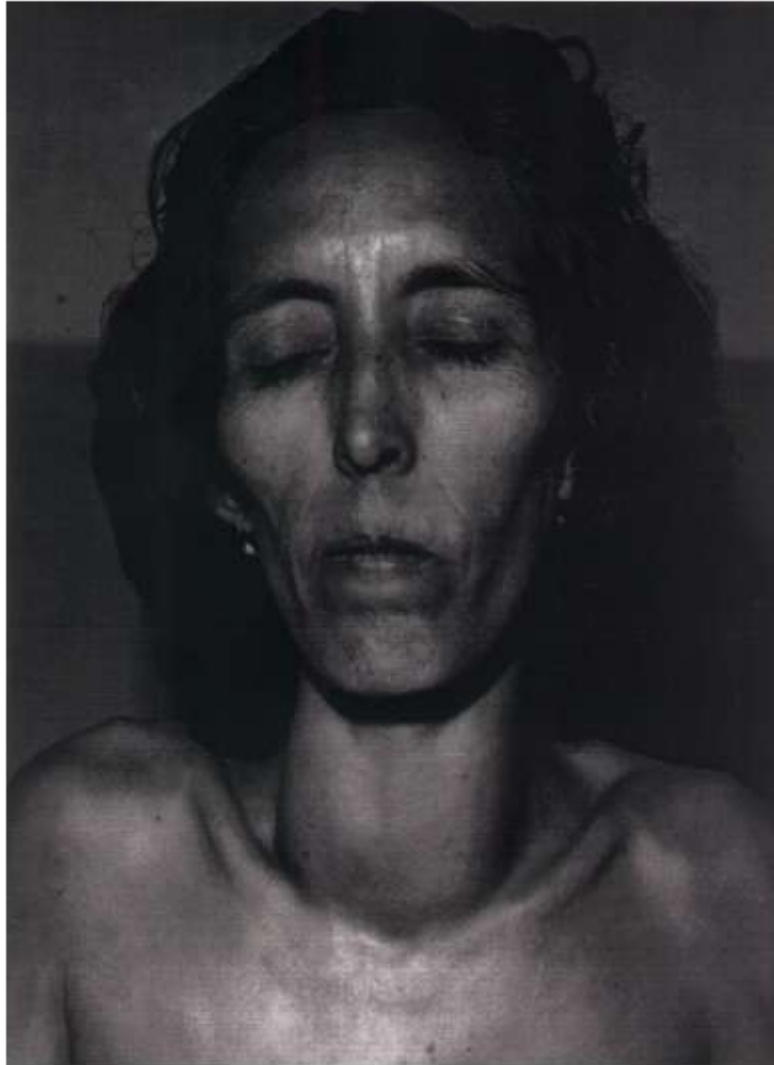

Imagen propia
Inst de Patol Tiroidea – UNdeCuyo

HIPERTIROIDISMO

HIPERTIROIDISMO



Facies “hipertiroidea”
(adelgazada, relieves óseos evidentes, signos oculares).

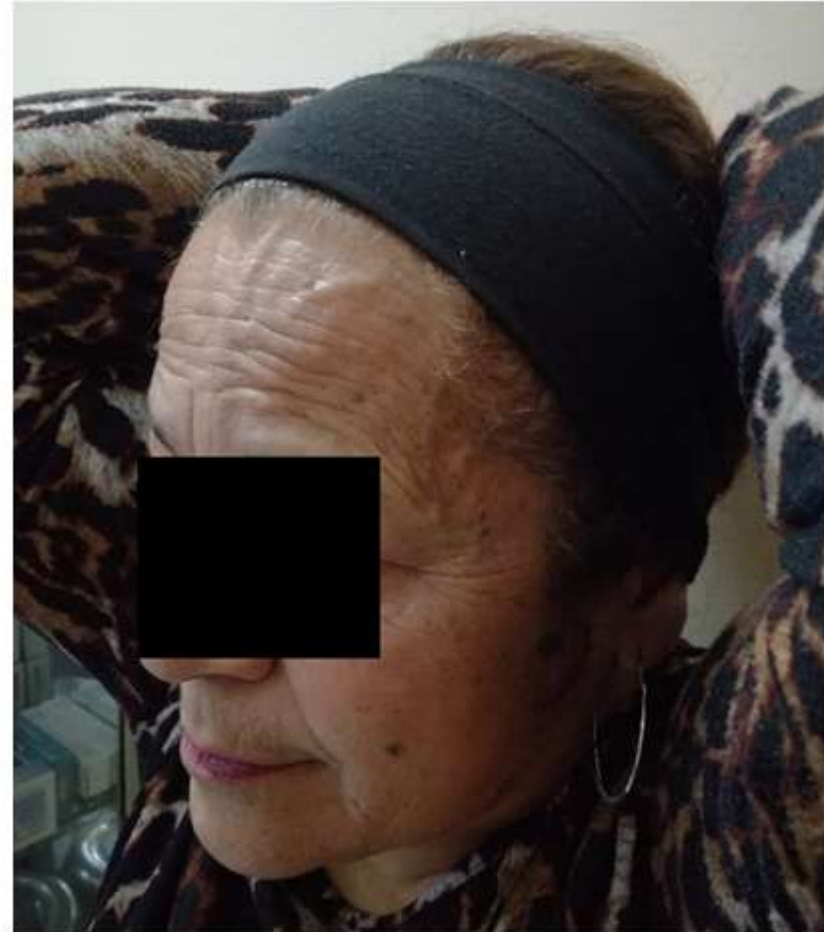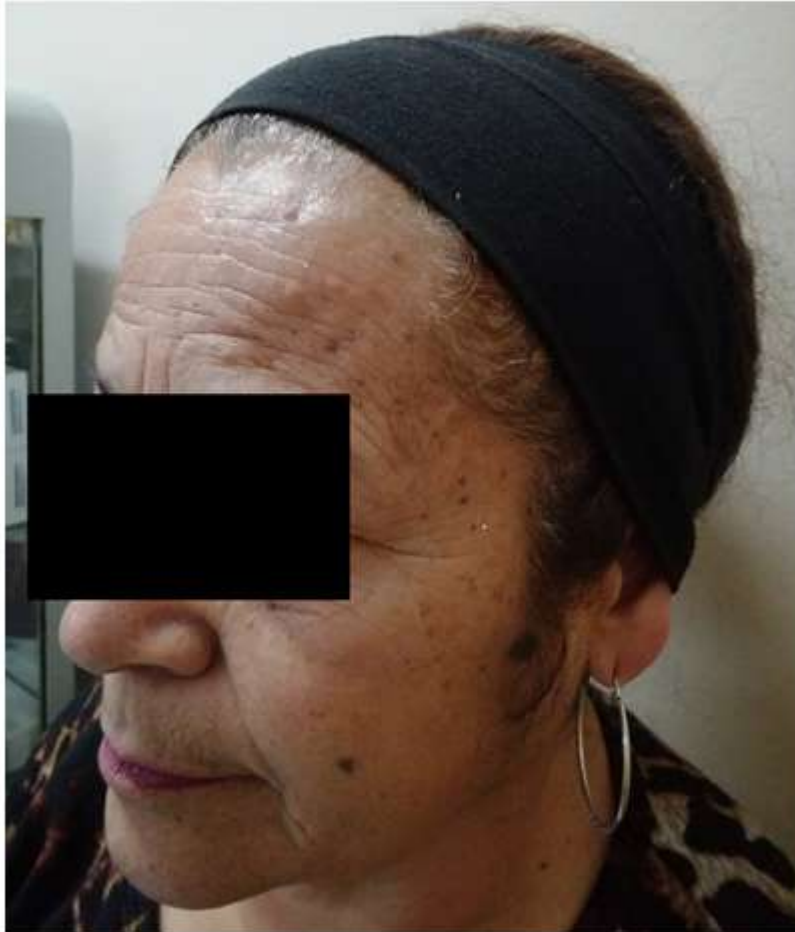Bocio difuso

Delgadez

Imagen propia
Inst. de Patol de la Tiroides, UNdeCuyo

HIPERTIROIDISMO

INSPECCIÓN. Signo de Pemberton



El bocio es de mediano volumen “sumergido” retroesterna: comprime venas al elevar ambos brazos. Observar la ingurgitación venosa en región frontal y frontotemporal

Imágenes CG Borremans

HIPERTIROIDISMO



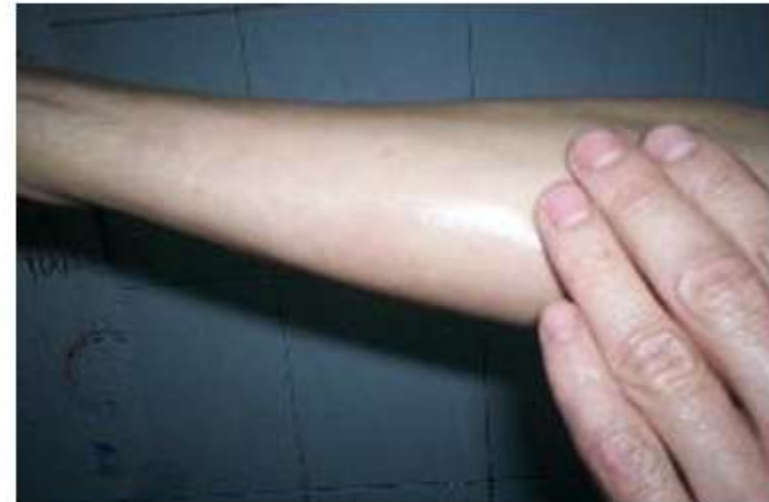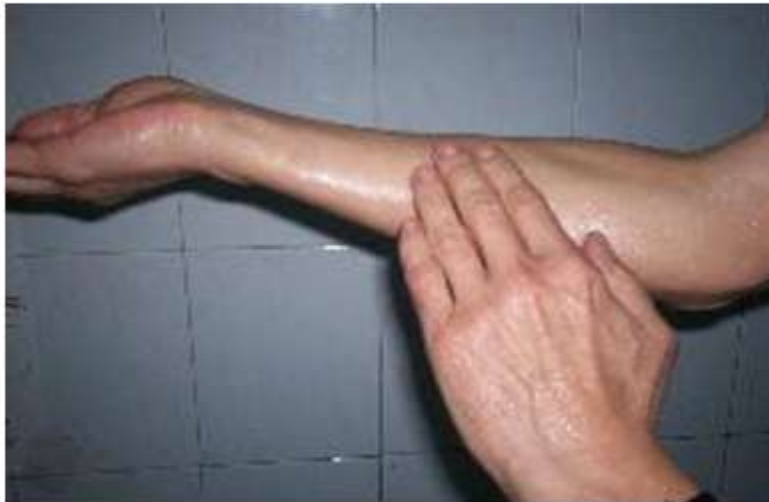Imagen propia
Inst. de Patol de la Tiroides, UNdeCuyo – CG Borremans



Imagen propia
Inst. de Patol de la Tiroides, UNdeCuyo – CG Borremans

Hipertiroidismo. Investigación de temblor (fino, en extremidades). A la derecha, usando un papel que lo evidencia

HIPERTIROIDISMO



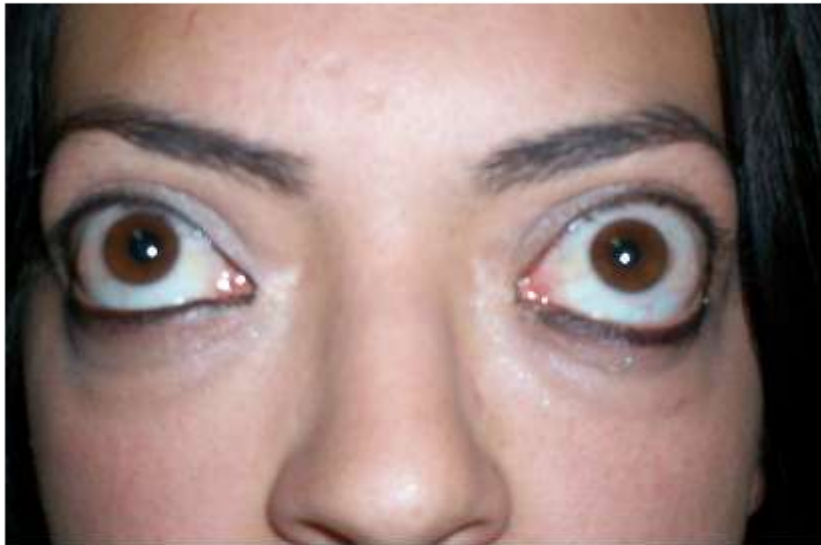Hipertiroidismo.
Investigación de signos cutáneos
(piel húmeda y caliente)

Imagen propia
Inst. de Patol de la Tiroides, UNdeCuyo – CG Borremans

Imagen propia
Inst. de Patol de la Tiroides, UNdeCuyo – CG Borremans

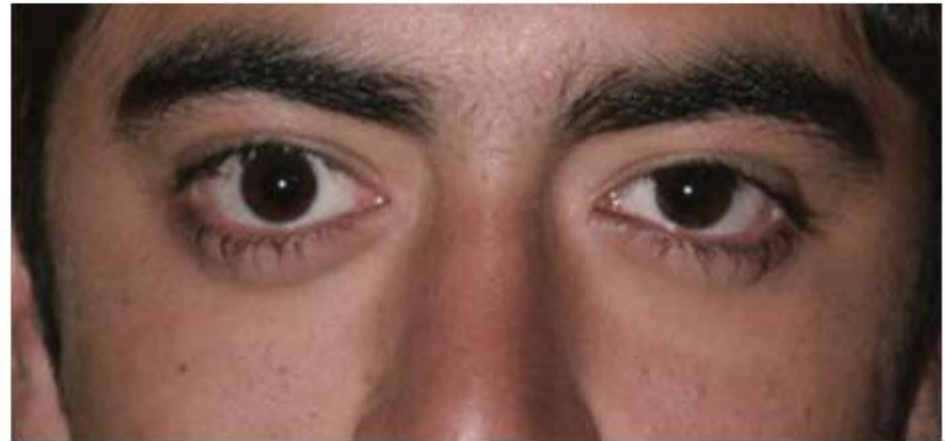HIPERTIROIDISMO

Enfermedad de Graves - Basedow Orbitopatía



Afectación bilateral. Retracción palpebral bilateral (predomino en ojo izquierdo). Estrabismo divergente (hacia arriba y afuera el ojo derecho). Edema palpebral en los cuatro párpados (más notable en tercio externo superior).

Imagen propia
CG Borremans

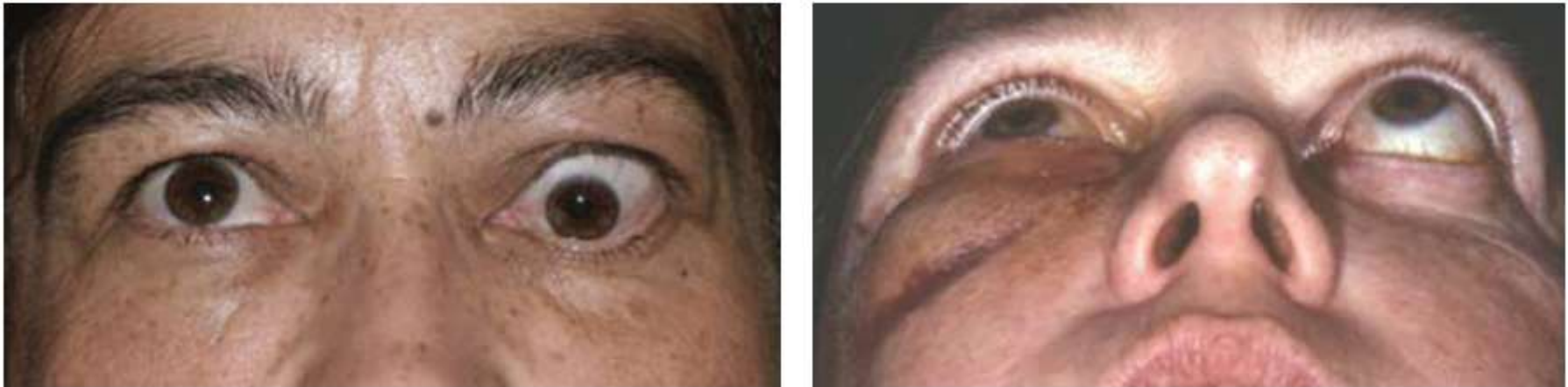

Afectación con predominio unilateral (ojo derecho). Retracción palpebral. Edema palpebral más notable en tercio externo superior.

Tomado de
Poblete S, R
Open Access (CC BY-NC-ND 4.0)
[https://doi.org/10.1016/S0716-8640\(10\)70619-2](https://doi.org/10.1016/S0716-8640(10)70619-2)

HIPERTIROIDISMO

Enfermedad de Graves - Basedow Orbitopatía

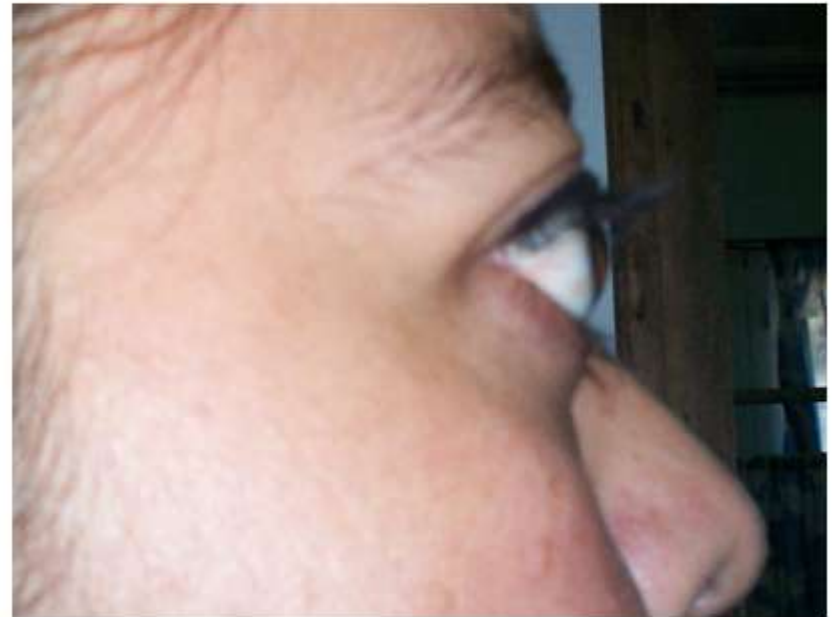
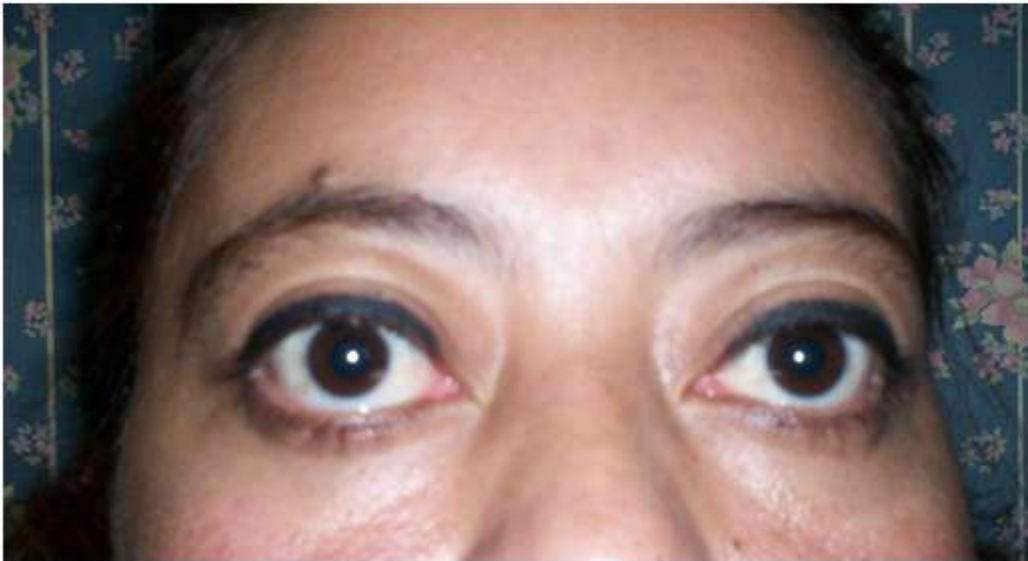
Afectación con predominio unilateral (ojo izquierdo). Estrabismo vertical (hacia abajo). Retracción palpebral. Edema palpebral más notable en tercio externo superior. Congestión conjuntival. Con la observación oblicua vertical de la cara es evidente la proptosis.

Tomado de
Poblete S, R
Open Access (CC BY-NC-ND 4.0)
[https://doi.org/10.1016/S0716-8640\(10\)70619-2](https://doi.org/10.1016/S0716-8640(10)70619-2)

HIPERTIROIDISMO

Enfermedad de Graves - Basedow Orbitopatía

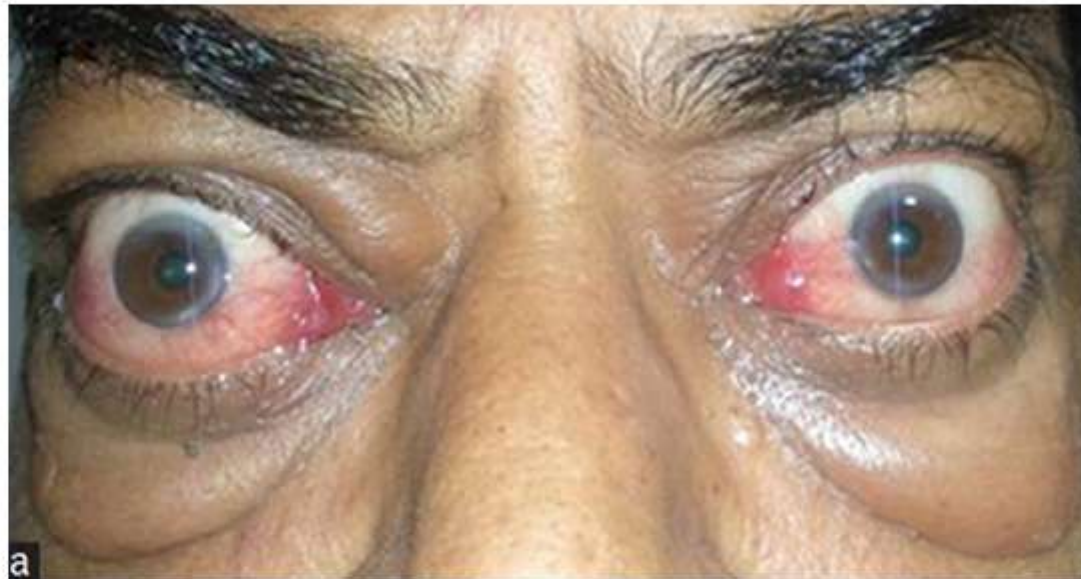

Moderada asimetría, con leve mayor apertura palpebral del lado derecho. La imagen de perfil evidencia la proptosis, retracción palpebral y el edema, dominante en los párpados superiores.

Imagen propia
CG Borremans

HIPERTIROIDISMO

Enfermedad de Graves - Basedow Orbitopatía



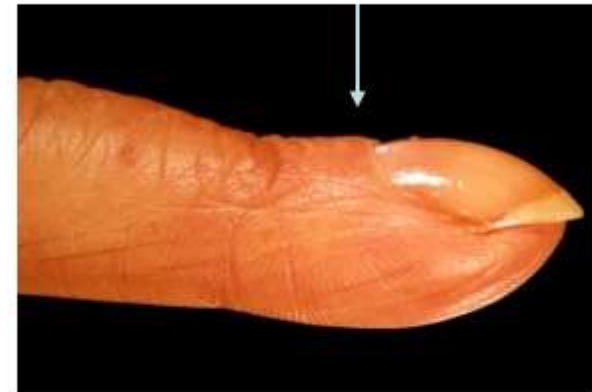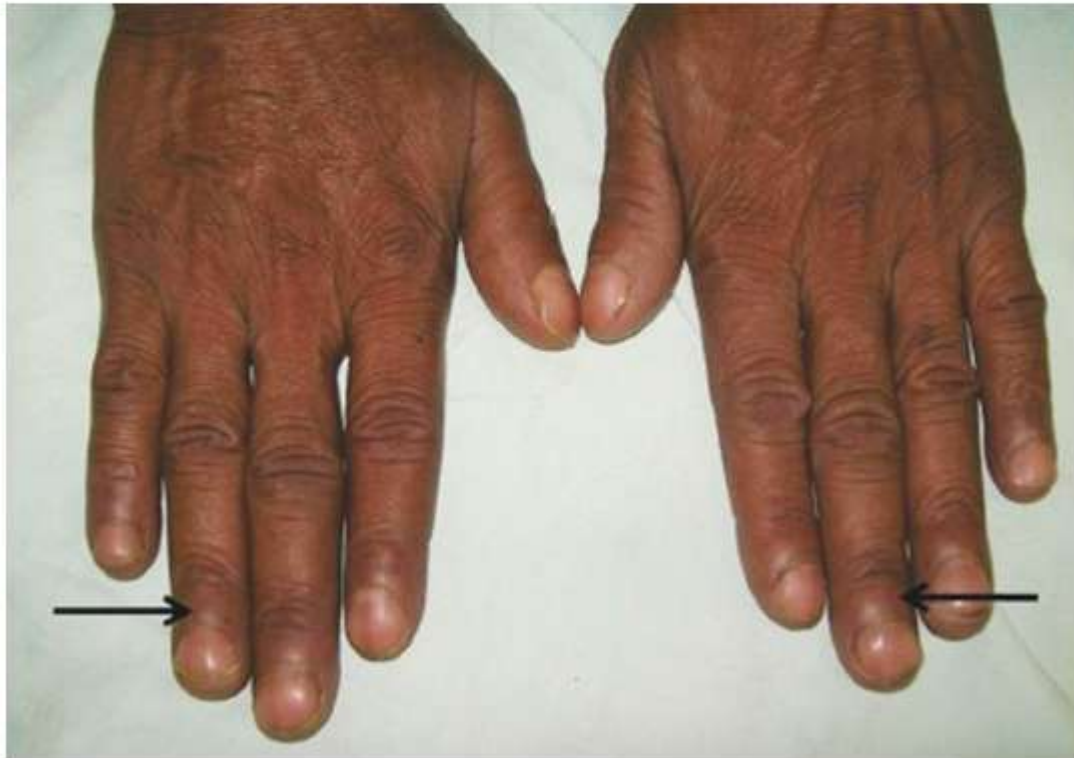Es más evidente la congestión conjuntival. Se observa la hiperplasia de la carúncula lagrimal. El edema palpebral es más notable. Hay estrabismo divergente horizontal leve.

Tomado de
Pandit A et al
Open Access (CC BY-NC-SA)
<http://www.ijem.in/text.asp?2013/17/2/344/109669>

HIPERTIROIDISMO

Enfermedad de Graves - Basedow

Acropaquia (“dedos en palillo de tambor”)



Se produce un engrosamiento del tejido conectivo entre la falange distal y la matriz ungueal (flechas). Por ello, la base de la uña se eleva y el ángulo entre ella y la piel de la falange distal se amplía; la uña bascula hacia la cara palmar, y aumentan los diámetros antero posterior y lateral de la falange distal.

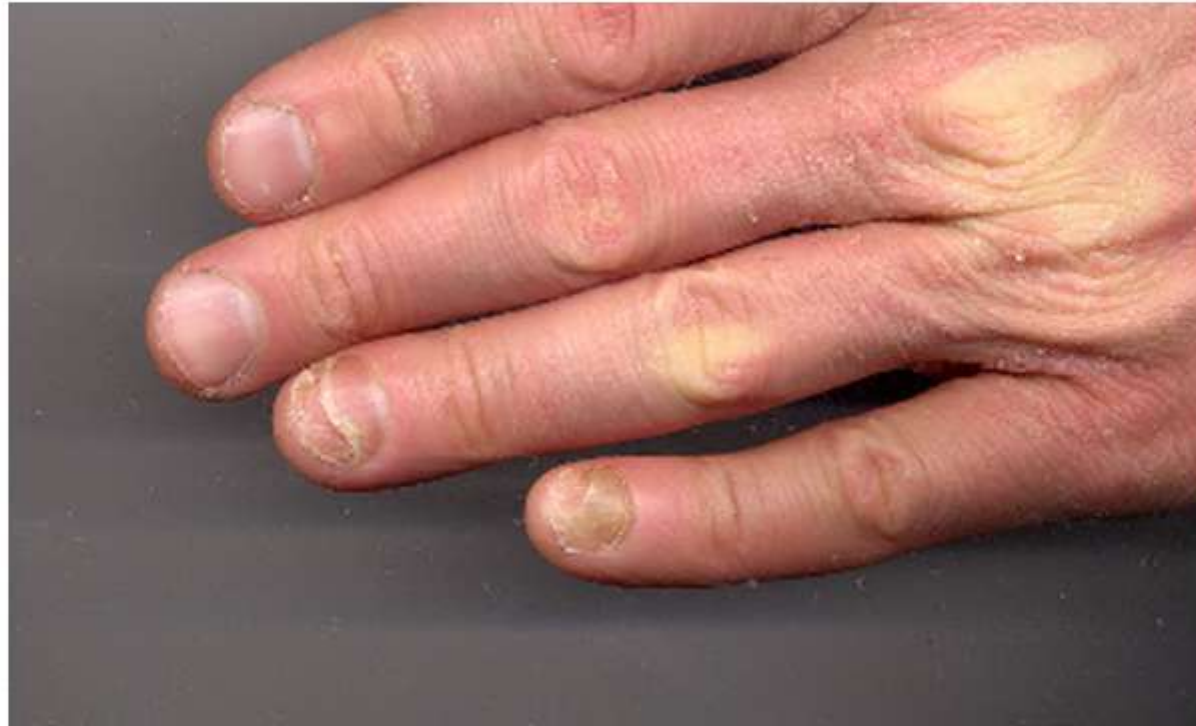Tomado de
Reddy SB et al
Open Access (CC BY-NC-SA)
<http://www.ijem.in/text.asp?2012/16/3/460/95714>

Modificado de
Shendy E
Creative Commons Attribution-NonCommercial-NoDerivs 3.0 (Nueva Zelanda)
<https://www.dermnetnz.org/topics/hyperthyroidism/>

HIPERTIROIDISMO

Enfermedad de Graves - Basedow

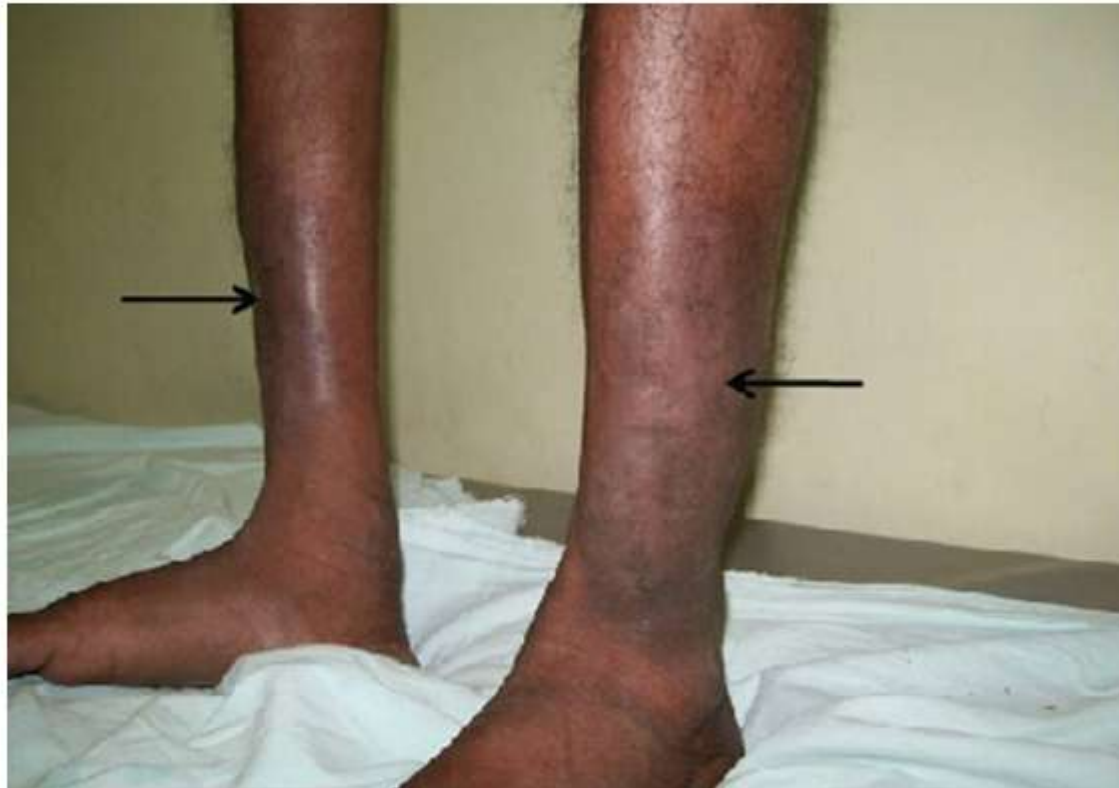Onicólisis



Tomado de
CopperKettle
Open Access CC BY-SA 3.0
https://commons.wikimedia.org/wiki/File:Onycholysis_left_hand_34yo_male_ring_and_little_fingers_non-fungal.jpg

HIPERTIROIDISMO

Mixedema pretibial

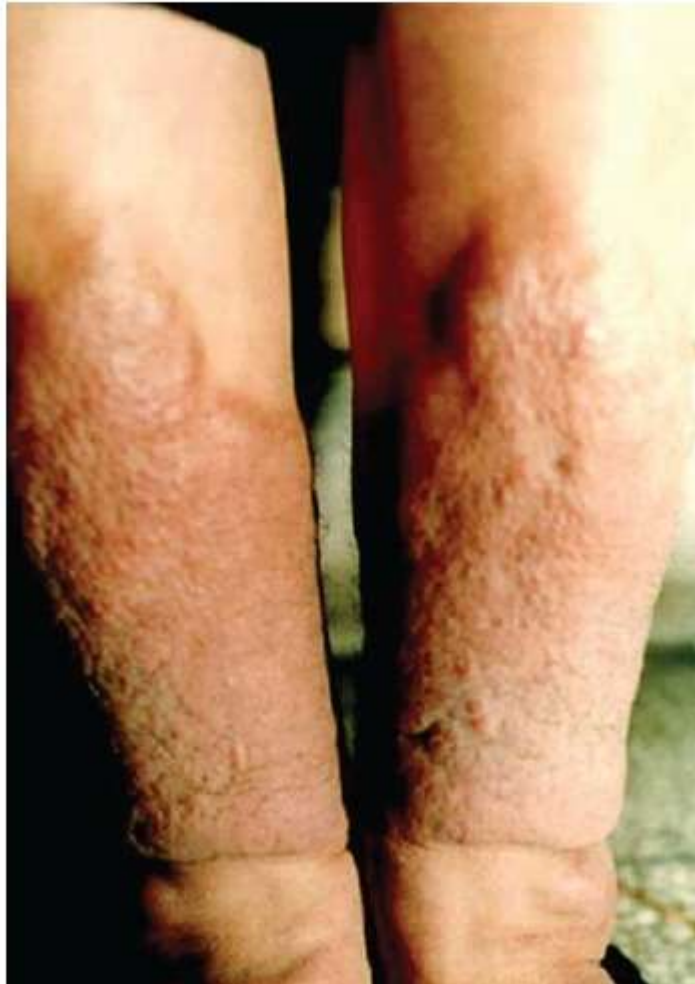

Engrosamiento irregular, y retracción cutáneos. Aspecto de "piel de naranja", y como encerado. Pigmentación. Asienta comúnmente en regiones pretibiales.

Tomado de
Reddy SB et al
Open Access (CC BY-NC-SA)
<http://www.ijem.in/text.asp?2012/16/3/460/95714>

HIPERTIROIDISMO

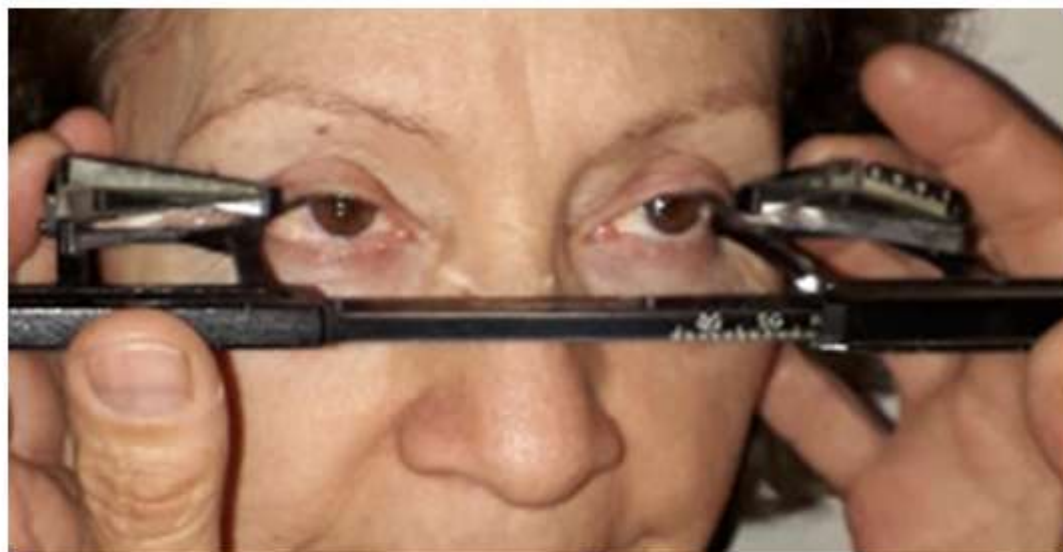Mixedema pretibial



Se observan, particularmente, el engrosamiento y el aspecto de “piel de naranja”

Tomado de
Puri N
Open Access CC BY-NC-SA 3.0
https://openi.nlm.nih.gov/detailedresult.php?img=PMC3371544_IJD-57-247-g001&query=&req=4&npos=-1

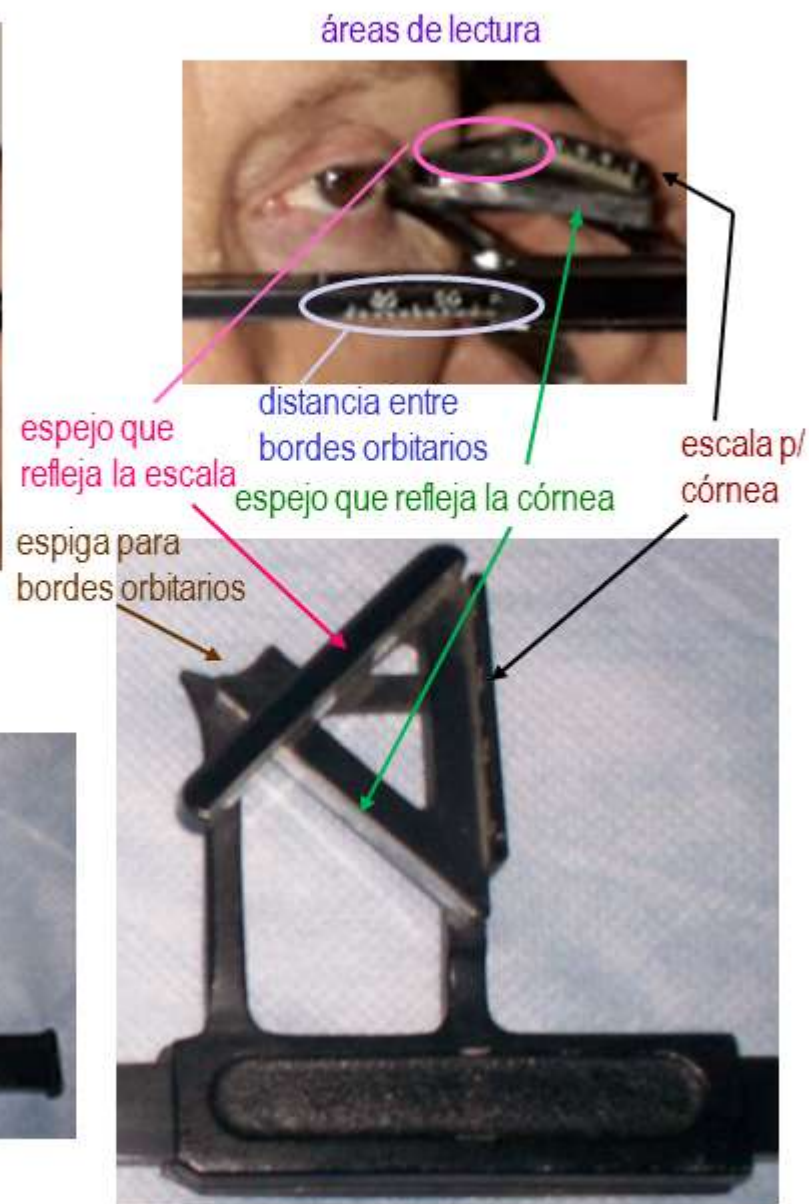
HIPERTIROIDISMO



Orbitopatía. Medición de la proptosis con exoftalmómetro de Hertel



Un modelo de Exoftalmómetro de Hertel

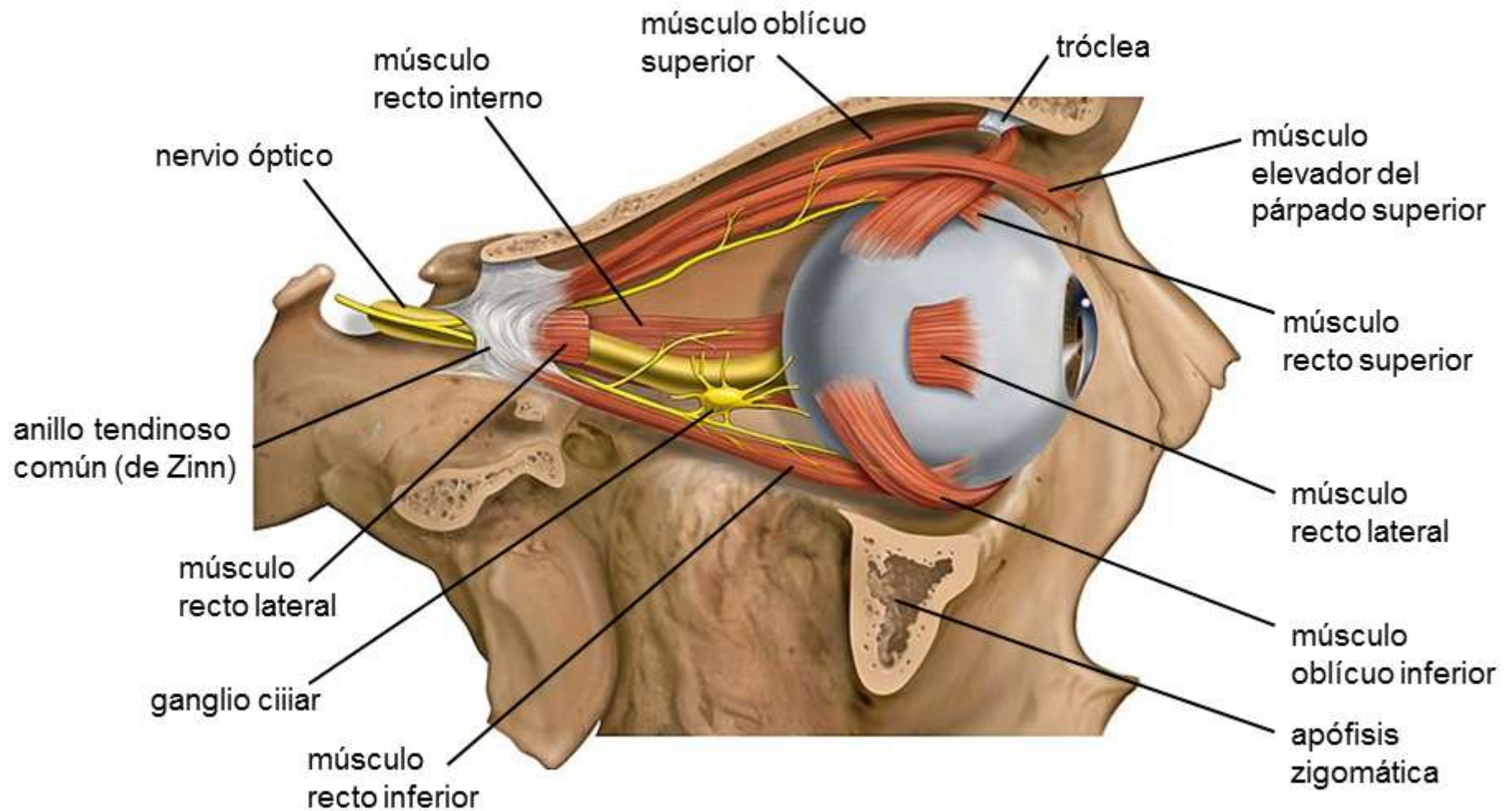


Imágenes Inst de Patol Tiroidea UNdeCuyo

ORBITOPATÍA TIROIDEA

ANATOMÍA DE LA ÓRBITA Y MÚSCULOS EXTRAOCULARES

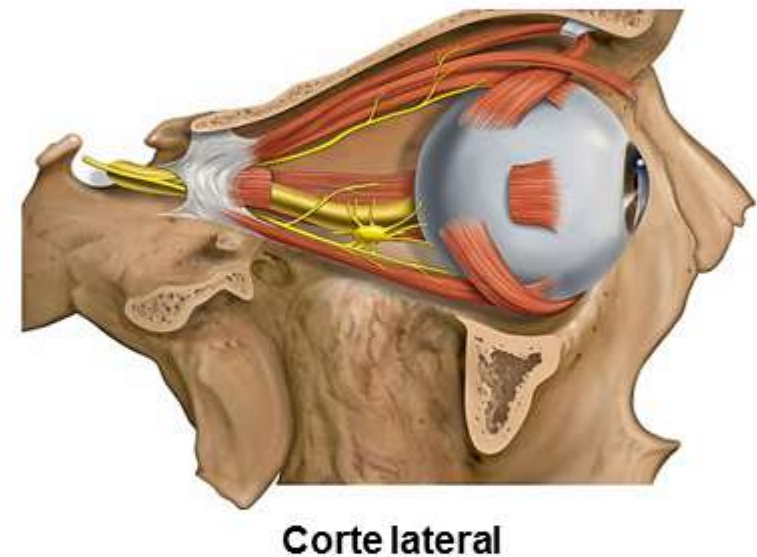
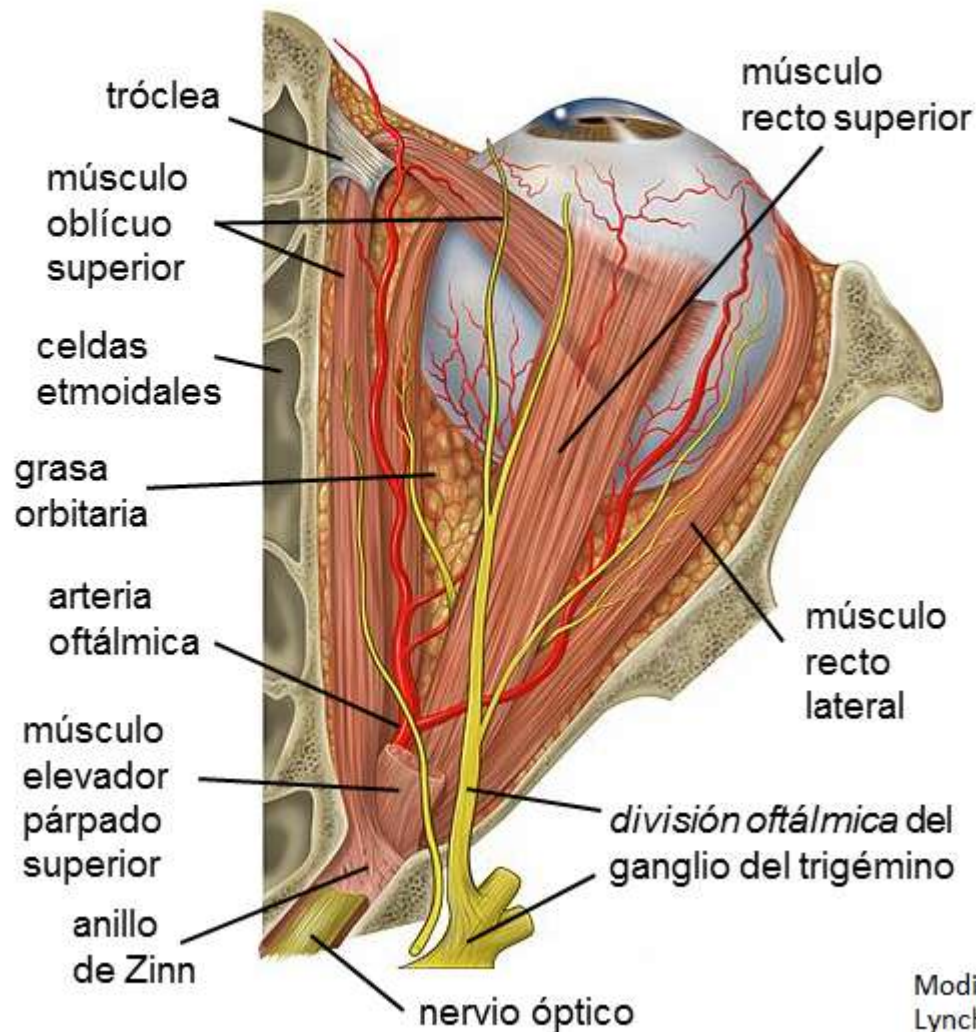
Órbita derecha. Contenido (lateral)



Modificado de
Lynch PJ
Open Access (CC BY 2.5)
https://commons.wikimedia.org/wiki/File:Lateral_orbit_nerves.jpg

ANATOMÍA DE LA ÓRBITA Y MÚSCULOS EXTRAOCULARES

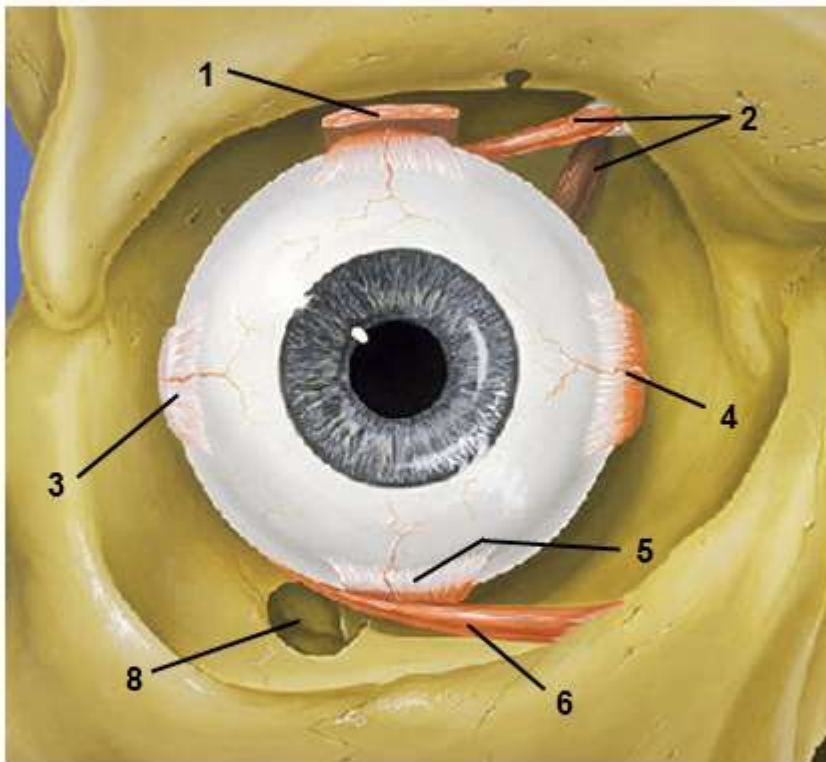
Órbita derecha. Contenido (superior)



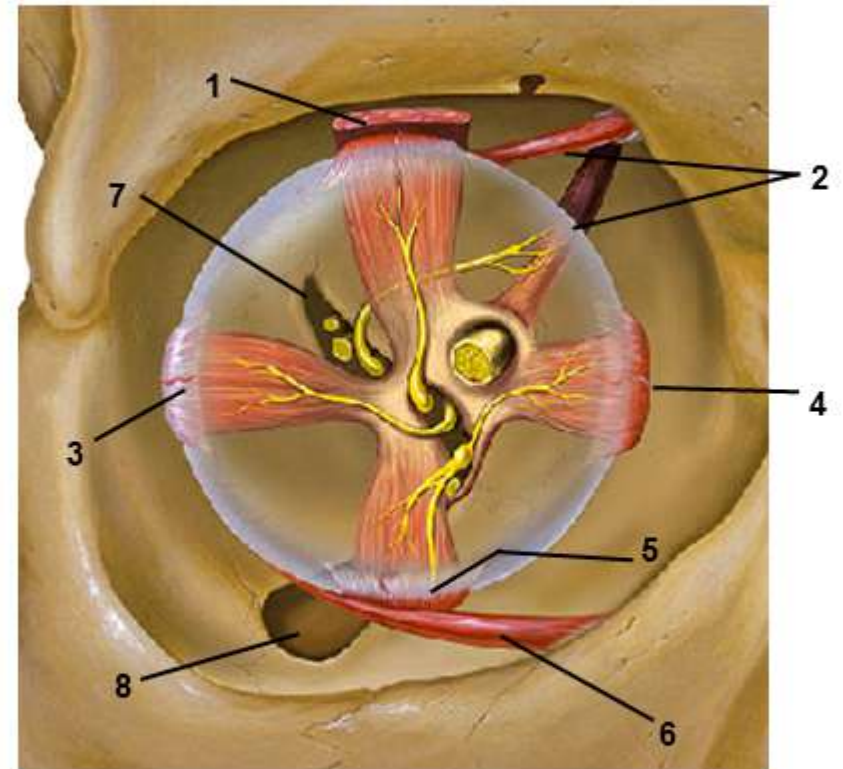
Modificado de
Lynch PJ
Open Access (CC BY 2.5)
https://commons.wikimedia.org/wiki/File:Lateral_orbit_nerves.jpg

ANATOMÍA DE LA ÓRBITA Y MÚSCULOS EXTRAOCULARES

Órbita derecha. Contenido (frontal)



- 1- músc recto superior
- 2- músc oblicuo superior y tróclea
- 3- músc recto lateral
- 4- músc recto interno

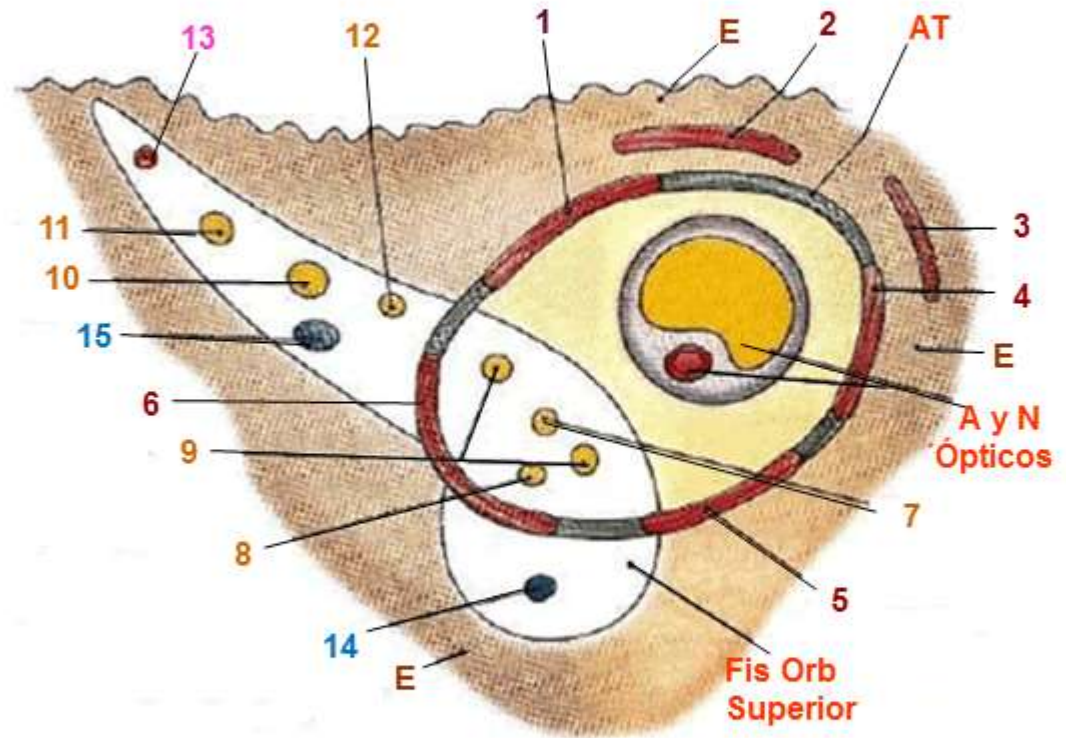
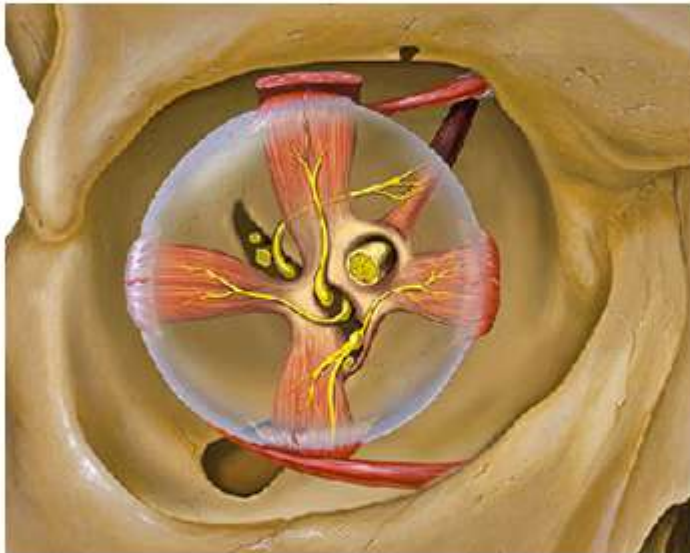


- 5- músc recto inferior
- 6- músc oblicuo inferior
- 7- fisura orbitaria superior
- 8- fisura orbitaria inferior

Modificado de
Lynch PJ
Open Access (CC BY 2.5)
https://commons.wikimedia.org/wiki/File:Lateral_orbit_nerves.jpg

ANATOMÍA DE LA ÓRBITA Y MÚSCULOS EXTRAOCULARES

Órbita derecha, contenido, vértice (frontal)



- 1. M Recto Superior
- 2. M Elev Párpado Sup
- 3. M Oblicuo Interno
- 4. M Recto Interno
- 5. M Recto Inferior
- 6. M Recto Externo

- 7. N Nasociliar
- 8. N Abductor
- 9. N Óculomotor
- 10. N Frontal
- 11. N Lacrimal
- 12. N Troclear

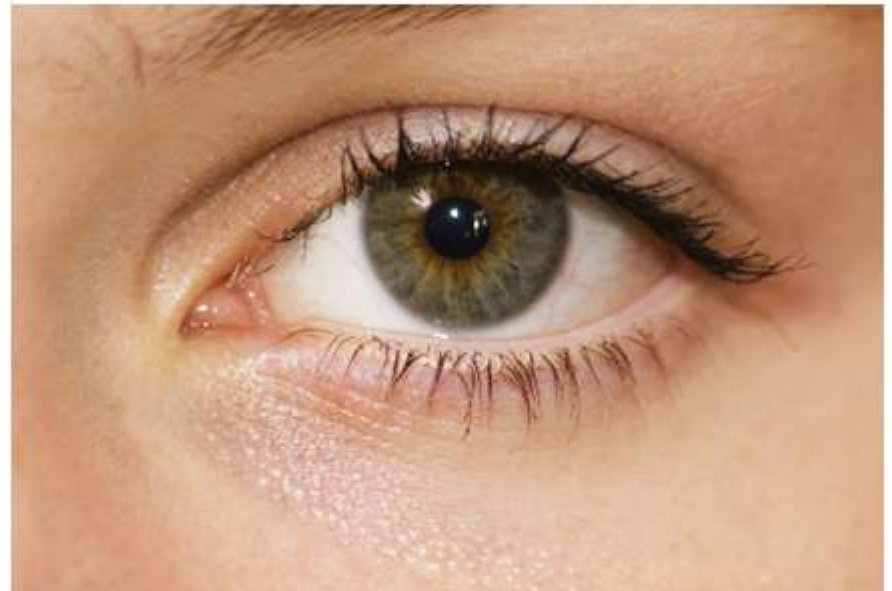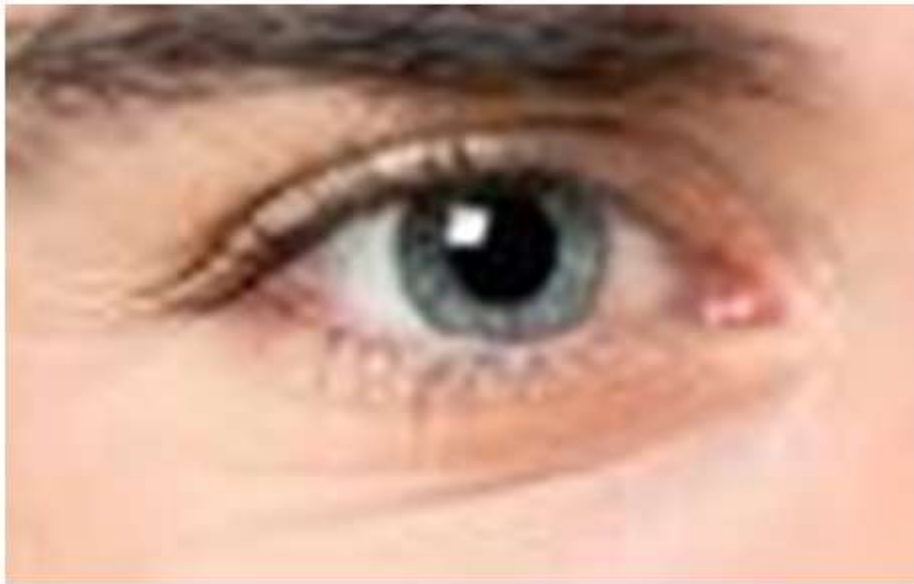- 13. Rama de Art Oftálmica
- 14. Vena Oft Inferior
- 15. Vena Oft Superior

- E: Hueso Esfenoides
- AT: Anillo Tendinoso (de Zinn)

Modificado de
Kashinatha Shenoy M et al
Open Access (CC BY 4.0)
<http://www.rroj.com/open-access/anatomy-of-orbit-and-clinical-aspect-of-orbital-disease.php?aid=34691>

ANATOMÍA del OJO y PÁRPADOS

Ojo y párpados (exterior, frontal)

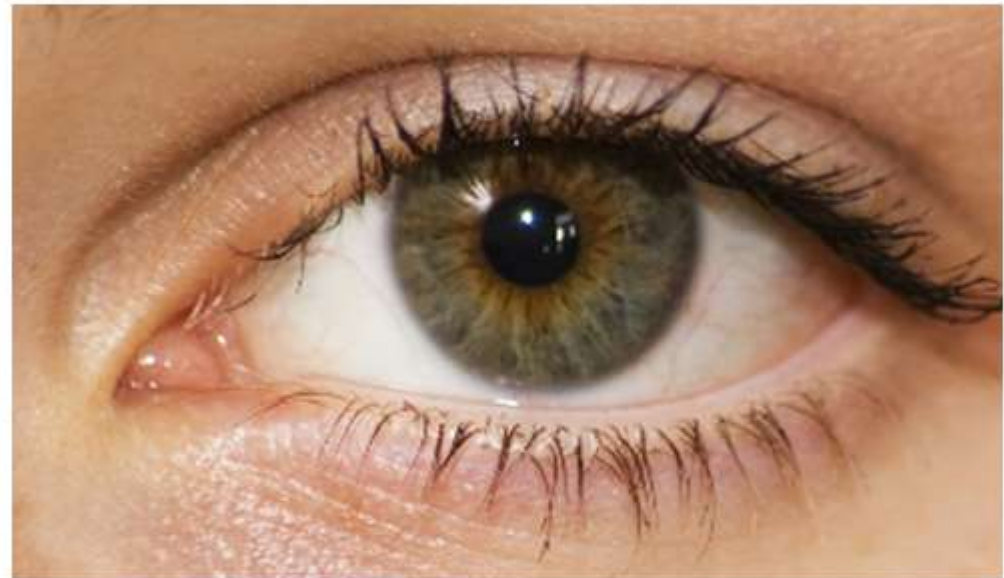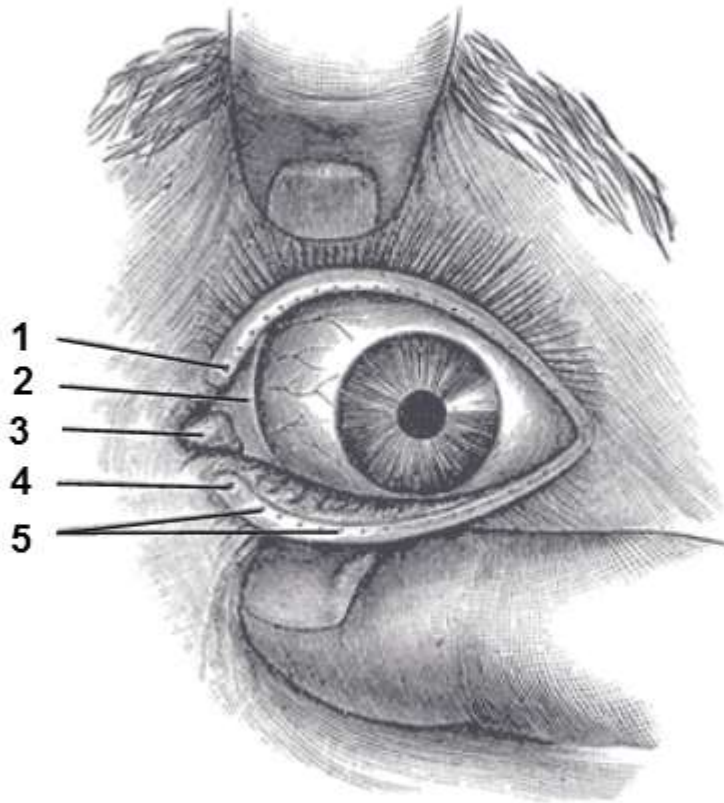


En condiciones normales, los párpados superiores cubren parcialmente el limbo corneal.

Public Domain (CC0 1.0)
<https://pxhere.com/es/photo/648152>

ANATOMÍA del OJO y PÁRPADOS

Ojo y párpados (exterior, frontal)

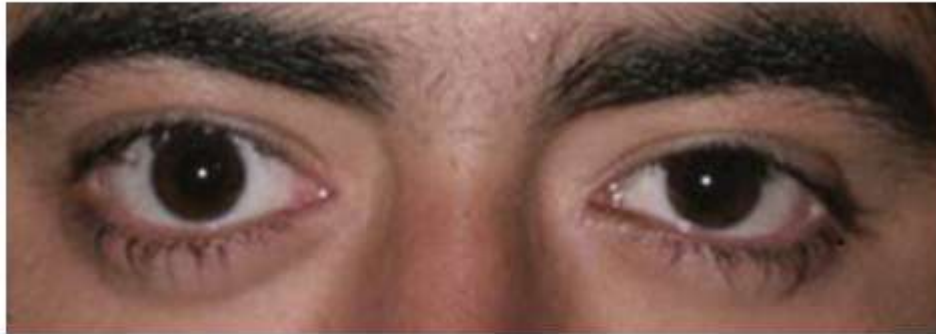

1. Papila y punto lagrimal superior
2. Pliegue (plica) semilunar conjuntival
3. Carúncula lagrimal
5. Estomas de glándulas tarsales
4. Papila y punto lagrimal inferior

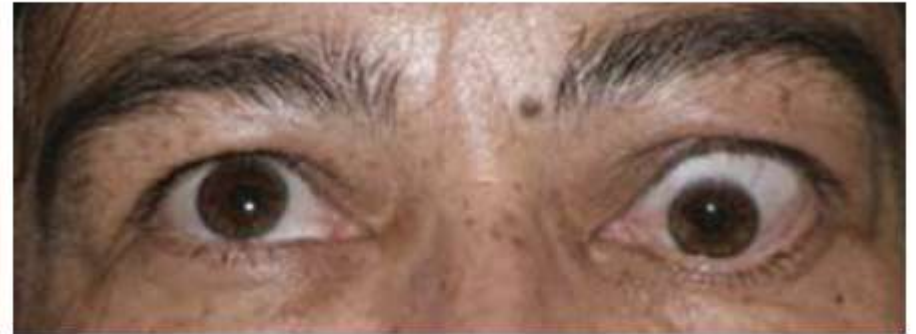Modificado de
Gray, H
Public Domain
<https://commons.wikimedia.org/wiki/File:Gray892.png>

Public Domain (CC0 1.0)
<https://pxhere.com/es/photo/648152>

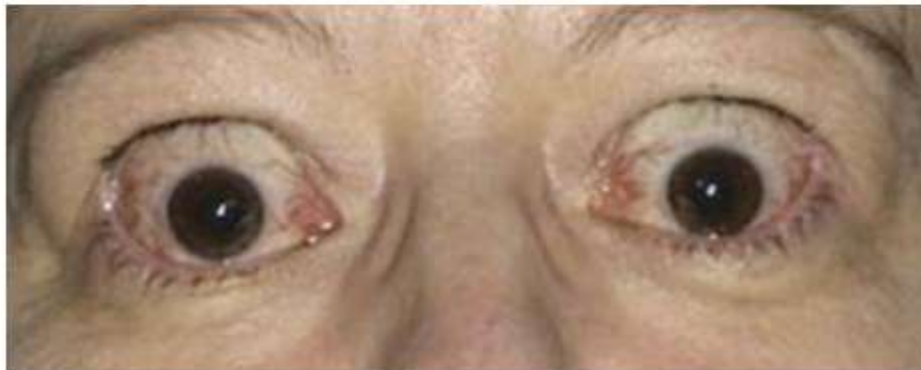ORBITOPATÍA TIROIDEA. Signos



Orbitopatía unilateral (derecha). Retracción del párpado superior; relieve más marcado del inferior, que implica proptosis.



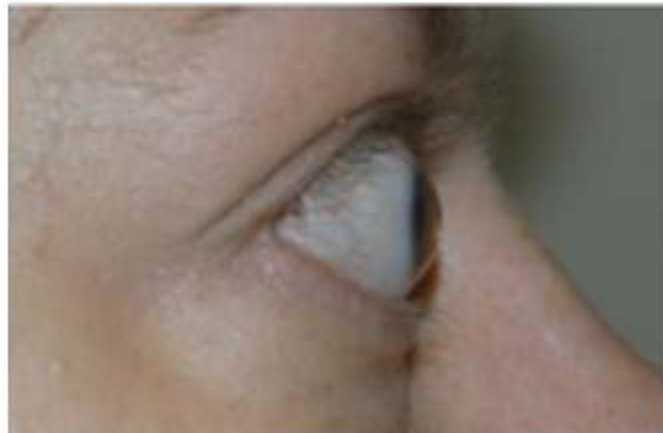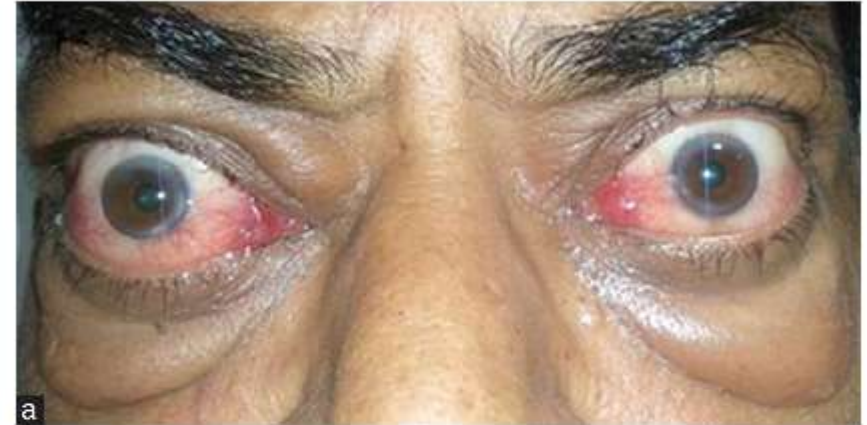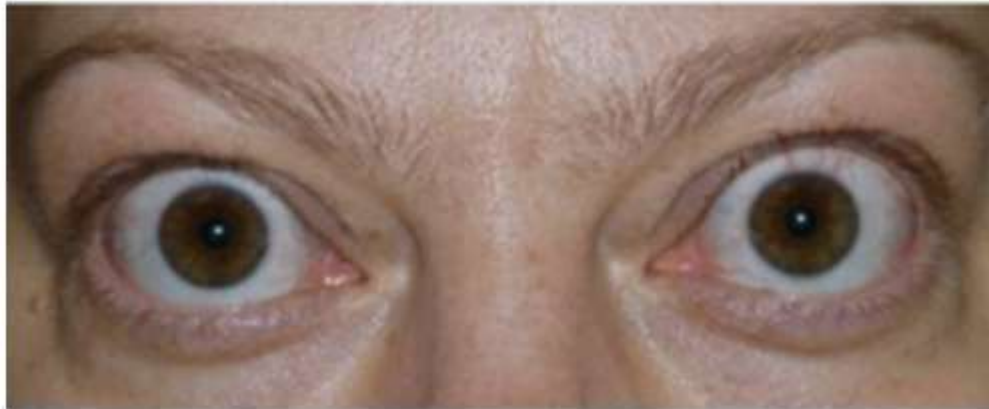Orbitopatía unilateral (izquierda). Notable retracción del párpado superior, también del inferior. Proptosis y estrabismo convergente y hacia abajo.



A la izquierda: orbitopatía bilateral. Notable retracción de párpados superiores e inferiores. Edema de párpados superiores. Proptosis. Congestión conjuntival.

Modificado de
Poblete S, R
Open Access (CC BY-NC-ND 4.0)
[https://doi.org/10.1016/S0716-8640\(10\)70619-2](https://doi.org/10.1016/S0716-8640(10)70619-2)

ORBITOPATÍA TIROIDEA. Signos



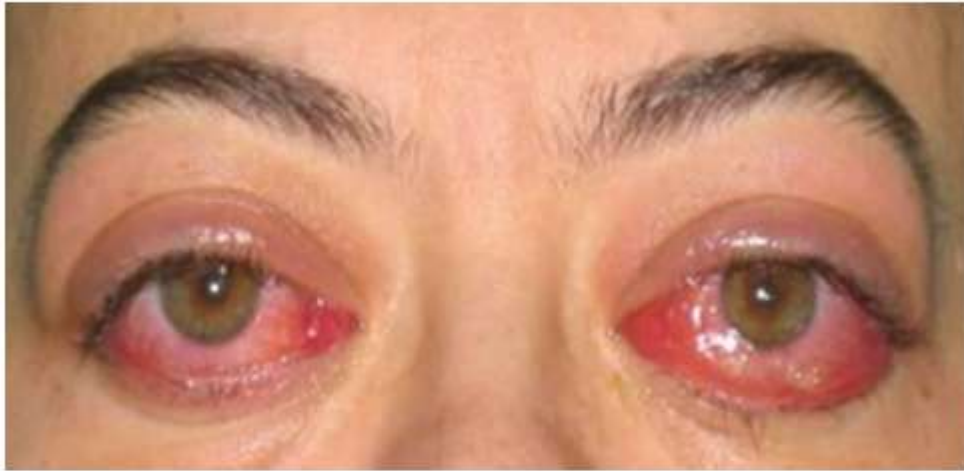Arriba e izquierda:
orbitopatía bilateral.
Notable retracción de
párpados superiores e
inferiores. Edema de
párpados superiores e
inferiores. Proptosis.
Leve congestión
conjuntival.

Arriba: orbitopatía bilateral.
Notable retracción de párpados
superiores e inferiores. Edema
de párpados superiores e
inferiores. Proptosis.
Congestión conjuntival y del
borde palpebral. Congestión e
hiperplasia de carúnculas
lagrimales, que en el ojo
izquierdo suprime la plica.

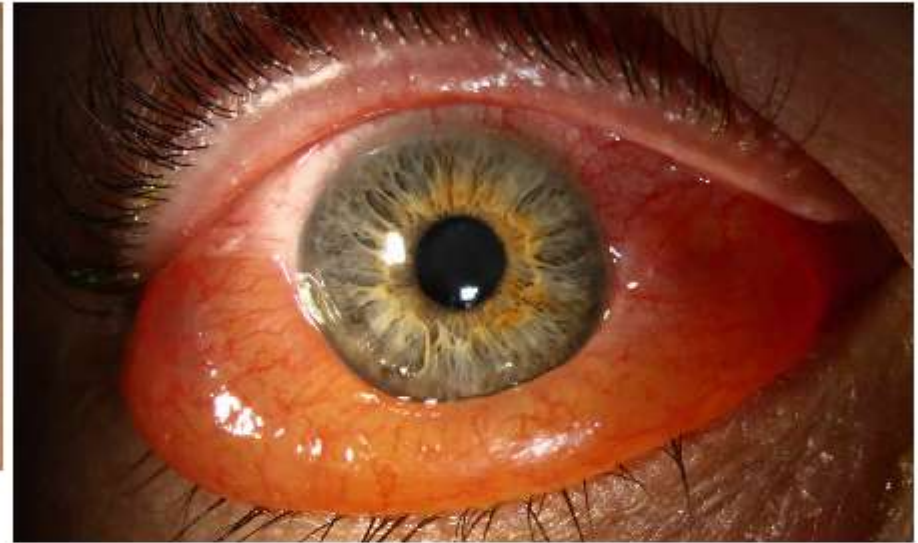Tomado de
Fichter N et al.
Open Access (CC BY 3.0)
doi: 10.5402/2012/739236

Tomado de
Pandit A et al
Open Access (CC BY-NC-SA)
<http://www.ijem.in/text.asp?2013/17/2/344/109669>

ORBITOPATÍA TIROIDEA. Signos



Orbitopatía bilateral. Edema y eritema bipalpebral y periorbitario bilateral; congestión y edema (quemosis) conjuntival y de la carúncula. Proptosis bilateral, más marcada en ojo izquierdo



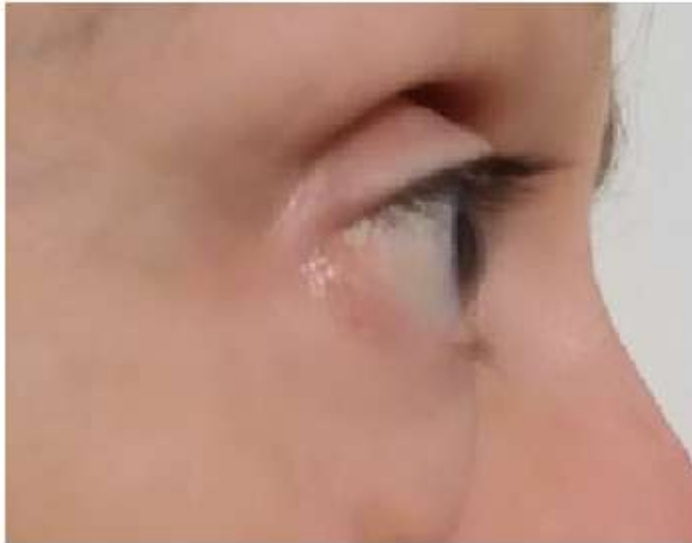Notable colección quemótica.

Tomado de
Bartalena L Endotext [Internet].
Open Access (CC BY-NC-ND 2.0)
<https://www.ncbi.nlm.nih.gov/books/NBK285551/>

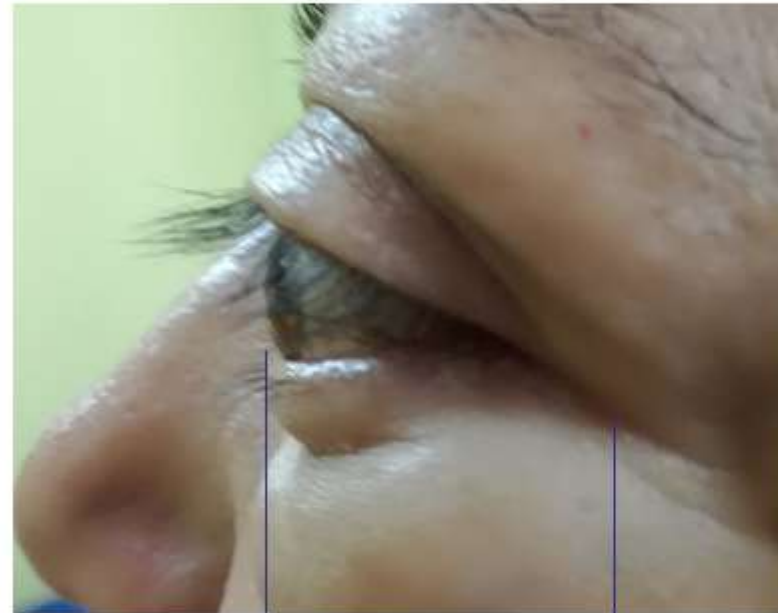Tomado de
HEALTH JADE TEAM
Autorizado uso no comercial
<https://healthjade.com/chemosis/>

ORBITOPATÍA TIROIDEA. Signos

No orbitopatía



Si orbitopatía



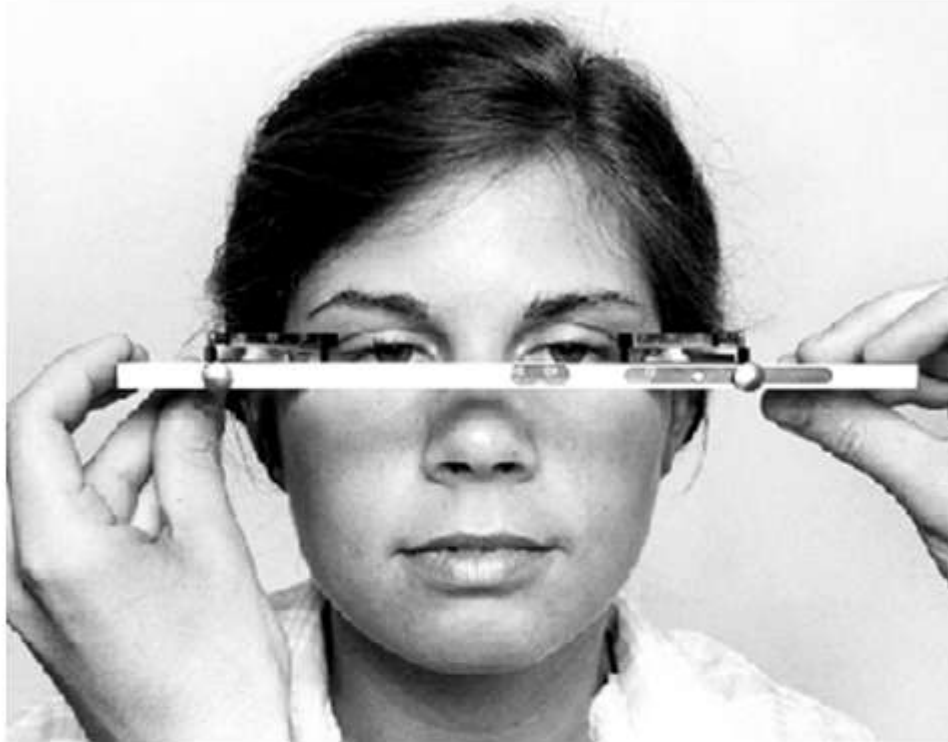Línea de la superficie corneal

Distancia medida con Exoftalmómetro modelo Hertel

Línea de la comisura palpebral externa / borde óseo orbitario

Imágenes
CG Borremans

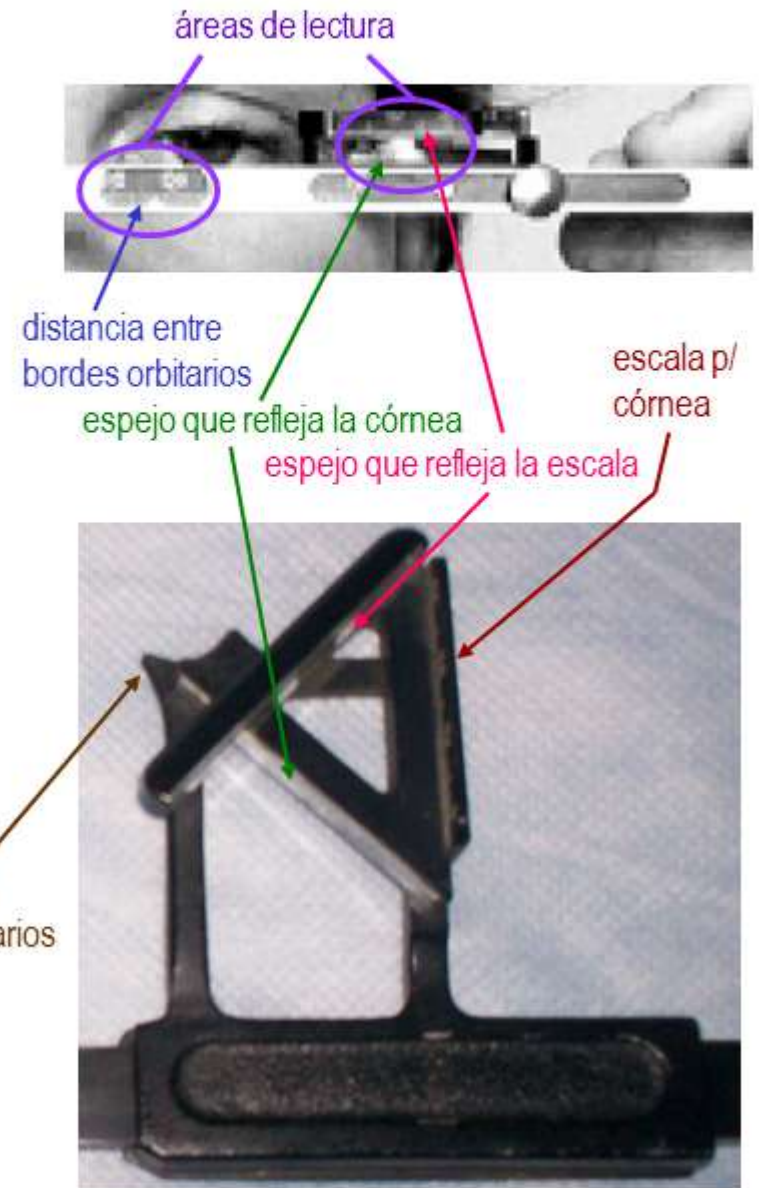
ORBITOPATÍA TIROIDEA. EXAMEN INSTRUMENTAL.



Exoftalmometría. Medición de la proptosis con exoftalmómetro de Hertel



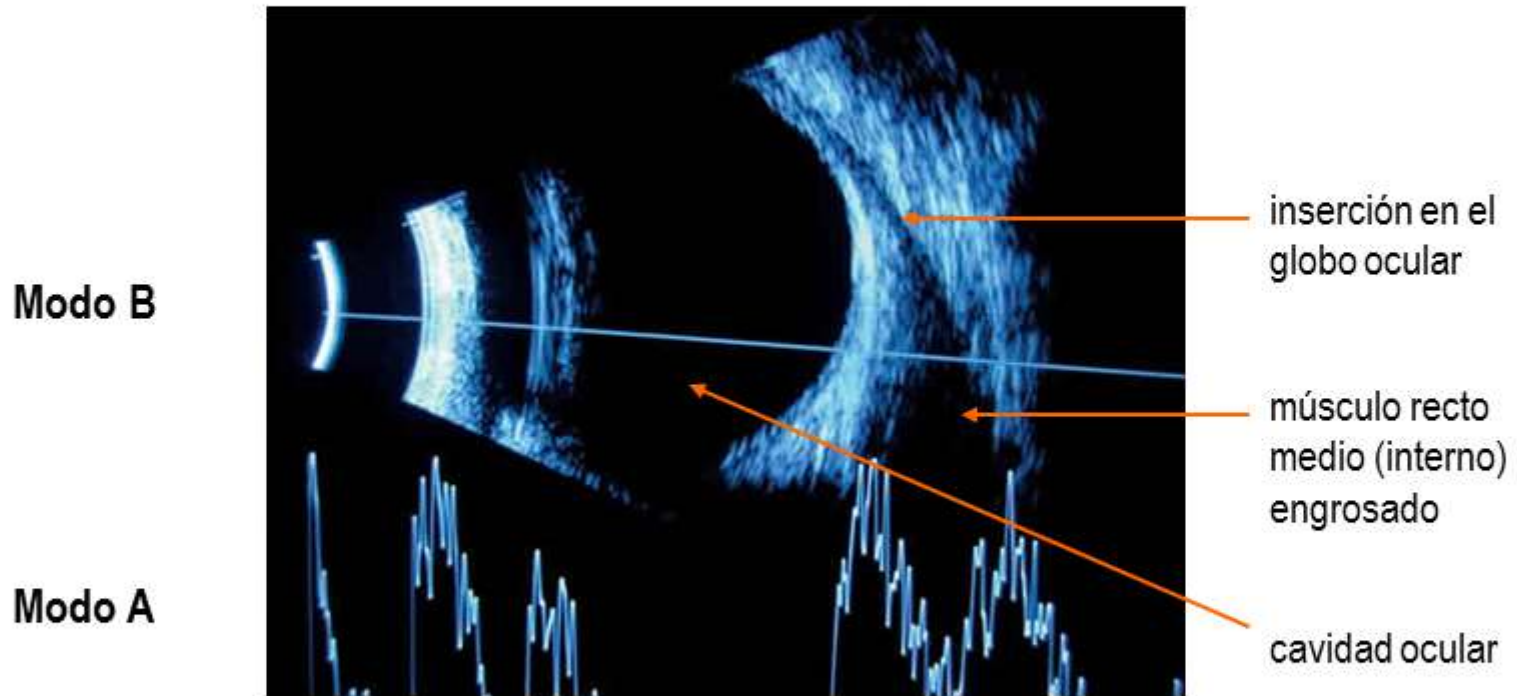
Exoftalmómetro de Hertel



Imágenes
CG Borremans

ORBITOPATÍA TIROIDEA. Estudios por Imágenes

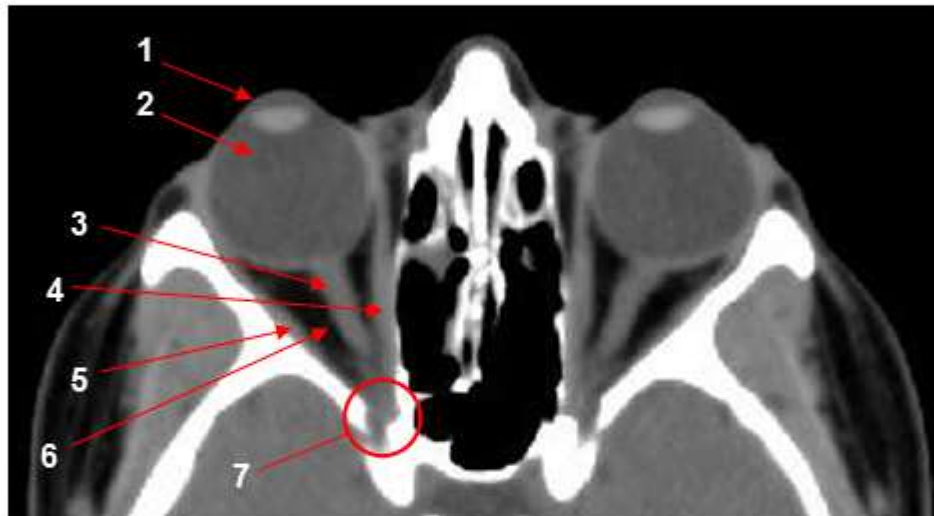
Ecografía



ORBITOPATÍA TIROIDEA. Estudios por Imágenes

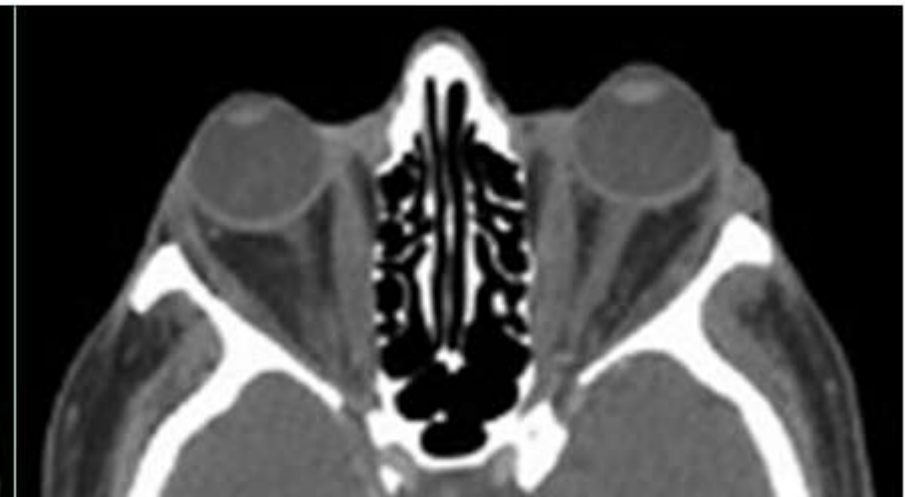Tomografía Axial Computarizada

Corte Axial



Normal

- | | |
|-----------------------------|--------------------------|
| 1. Córnea y cristalino | 5. Músculo recto externo |
| 2. Globo ocular – h. vítreo | 6. Grasa orbitaria |
| 3. Nervio óptico | 7- Vértice de la órbita |
| 4. Músculo recto interno | |



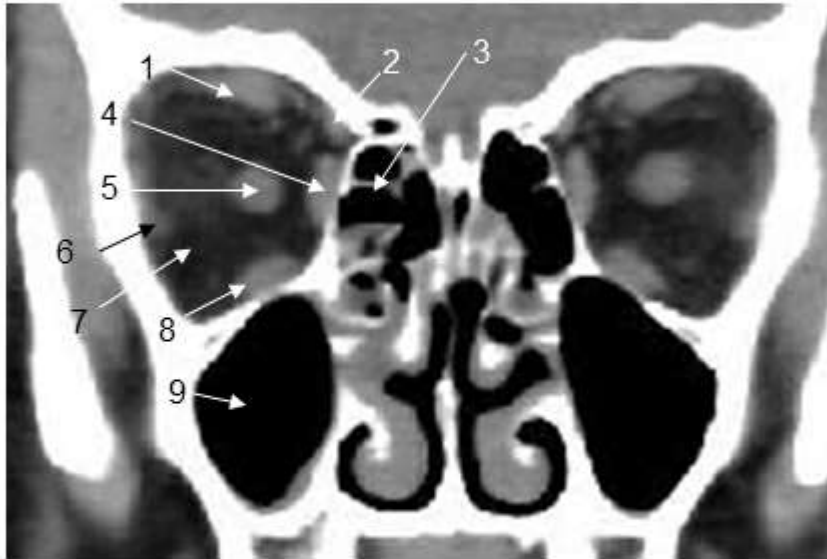
Enf. de G - Basedow

Proptosis (observar la relación entre fondo del globo ocular y línea entre rebordes óseos orbitarios externos).
Engrosamiento de la masa de M Rectos Internos y Externos-. Aumento del volumen de la grasa orbitaria.

ORBITOPATÍA TIROIDEA. Estudios por Imágenes

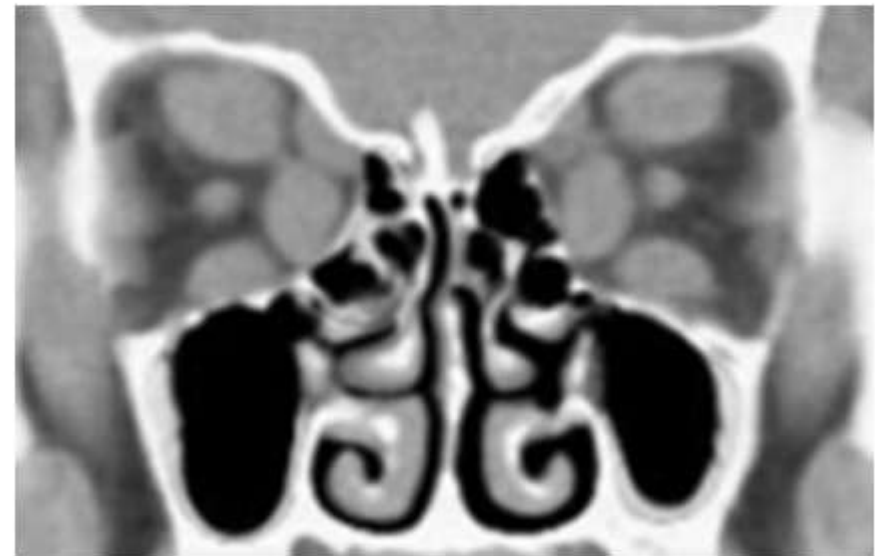Tomografía Axial Computarizada Corte Coronal, retrobulbar

2 3 4
5 7 6 8
1



Normal

- | | |
|---------------------------|-------------------------|
| 1. Músculo recto superior | 6. Músc. recto externo |
| 2. Músc. oblicuo superior | 7. Grasa orbitaria |
| 3. Senos etmoidales | 8. Músc. recto inferior |
| 4. Músc. recto interno | 9. Seno ,maxilar |
| 5. Nervio óptico | |

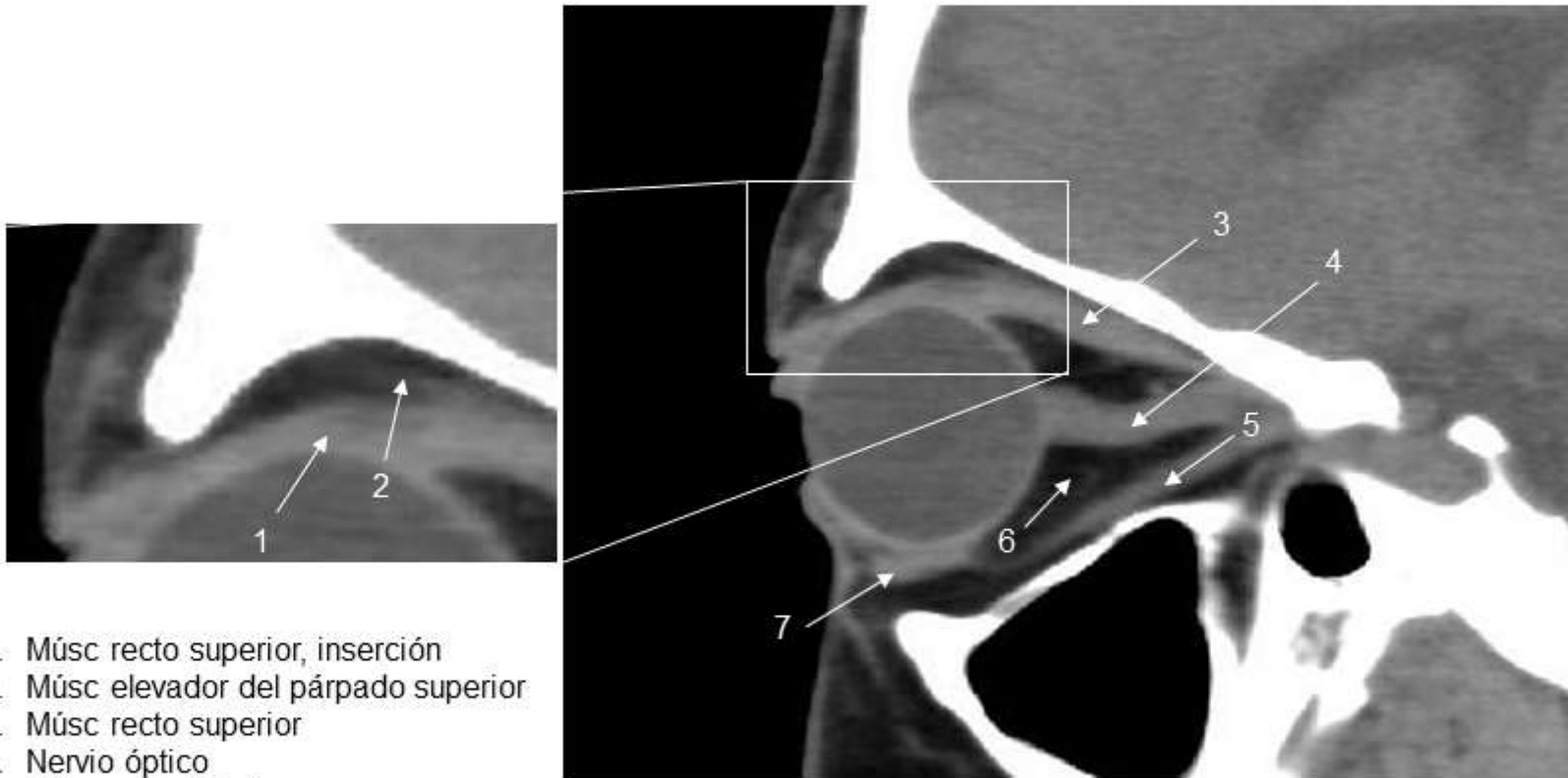


Enf. de G - Basedow

Se aprecia gran engrosamiento de los Músculos Rectos y Oblicuo Superior

ORBITOPATÍA TIROIDEA. Estudios por Imágenes

Tomografía Axial Computarizada Corte Sagital, ojo izquierdo



1. Músc recto superior, inserción
2. Músc elevador del párpado superior
3. Músc recto superior
4. Nervio óptico
5. Músc recto inferior
6. Grasa orbitaria
7. Músc oblicuo inferior, inserción

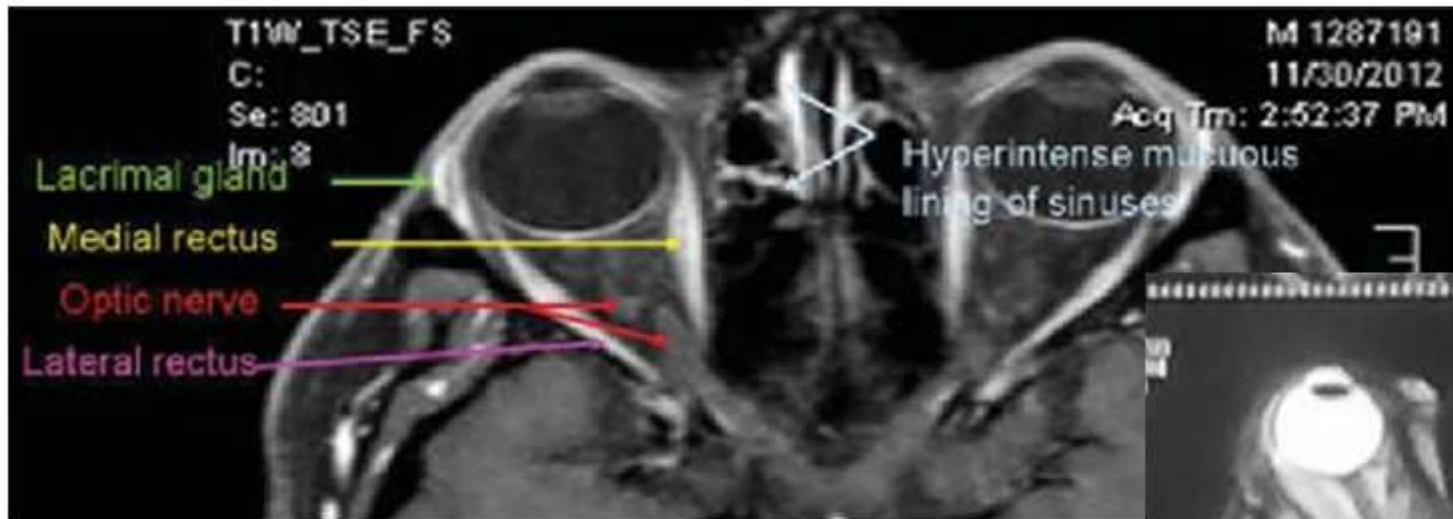
Normal

Modificado de
Dalia Ibrahim
Open Access (CC BY-NC-SA 3.0)
<https://radiopaedia.org/cases/normal-ct-scan-of-the-orbits?lang=us>

ORBITOPATÍA TIROIDEA. Estudios por Imágenes

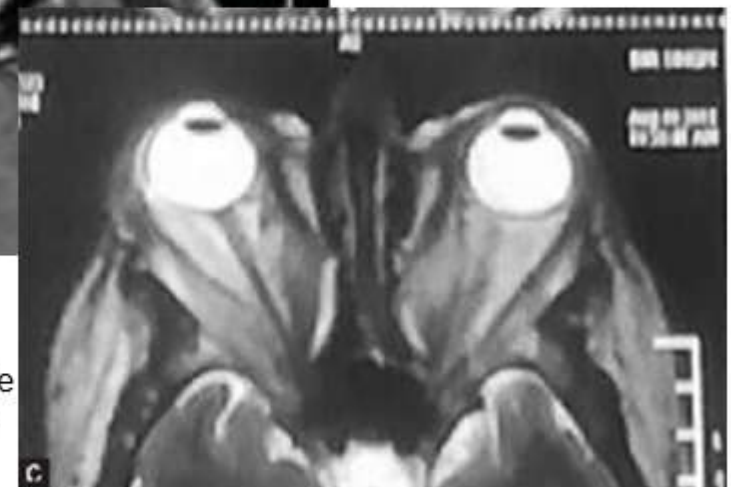
Resonancia Magnética Nuclear

Corte Axial



Normal

Observar el engrosamiento de los músculos extraoculares y de la grasa.

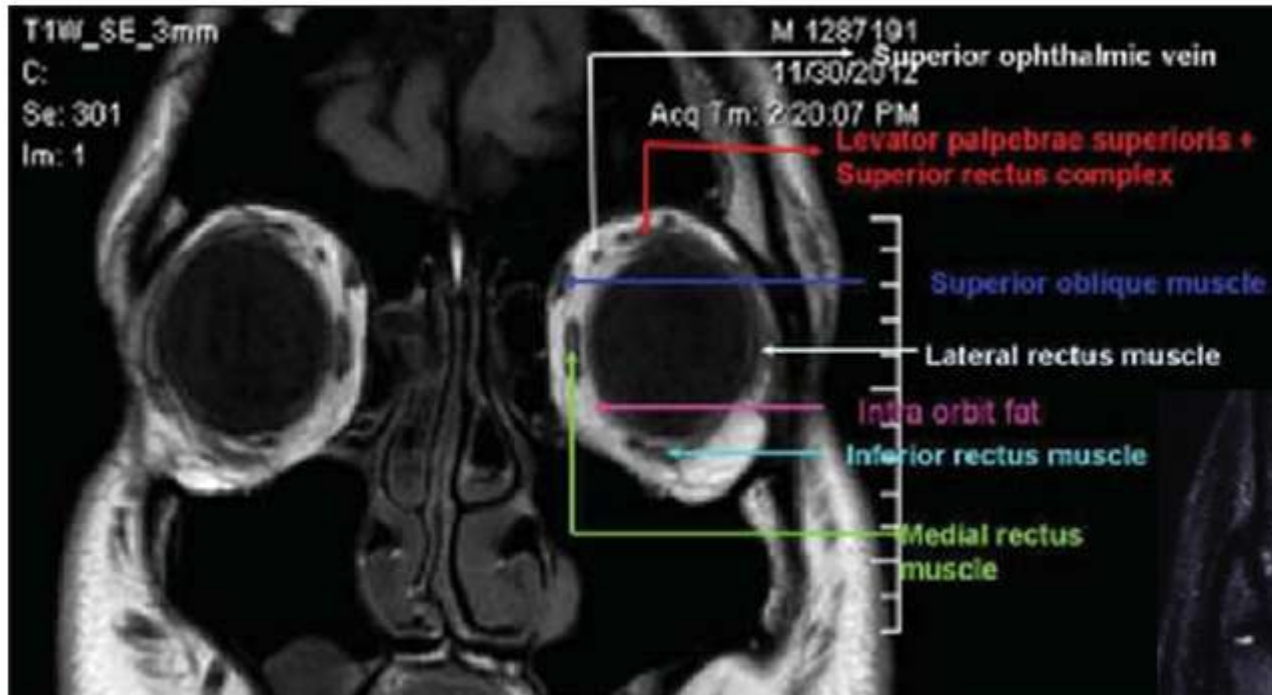


Enf. de G - Basedow

ORBITOPATÍA TIROIDEA. Estudios por Imágenes

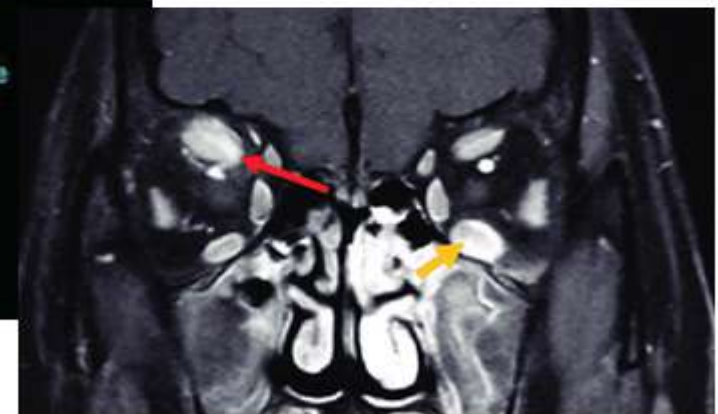Resonancia Magnética Nuclear

Corte Coronal



Normal

La flecha roja indica el engrosamiento del Músculo Recto superior, y la amarilla, del M Recto inferior



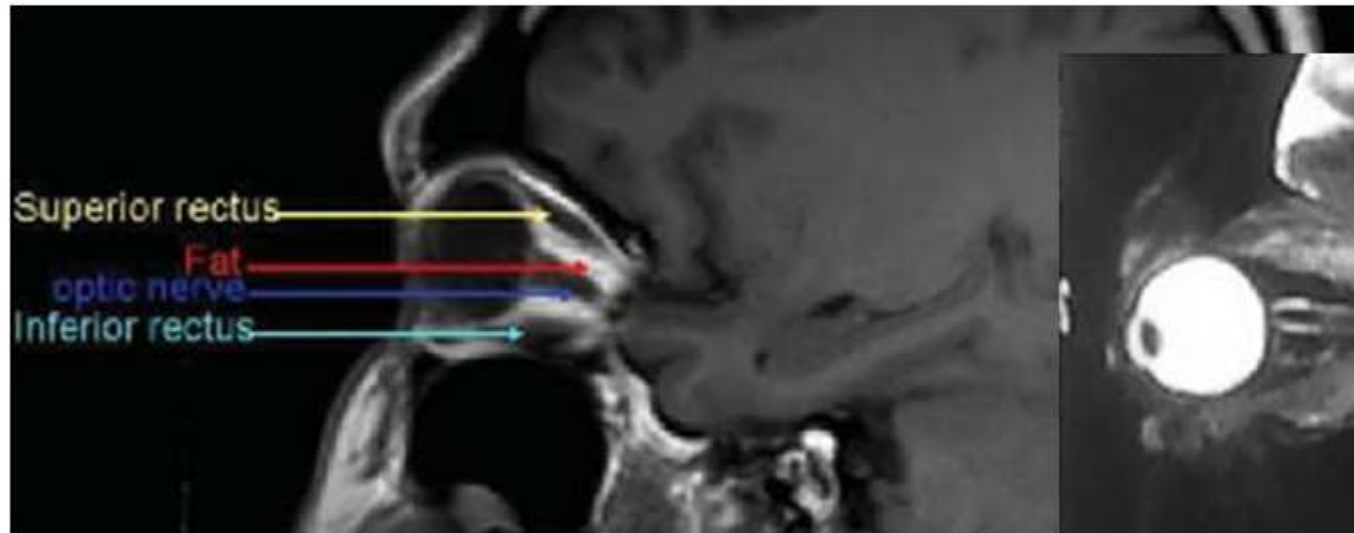
Enf. de G - Basedow

Modificado de
Wei Lin Tay et al
Open Access (CC BY-NC-ND 3.0)
https://www.researchgate.net/figure/A-MRI-orbits-T1-sagittal-view-demonstrating-bilateral-proptosis-thickening-and_fig1_320385577

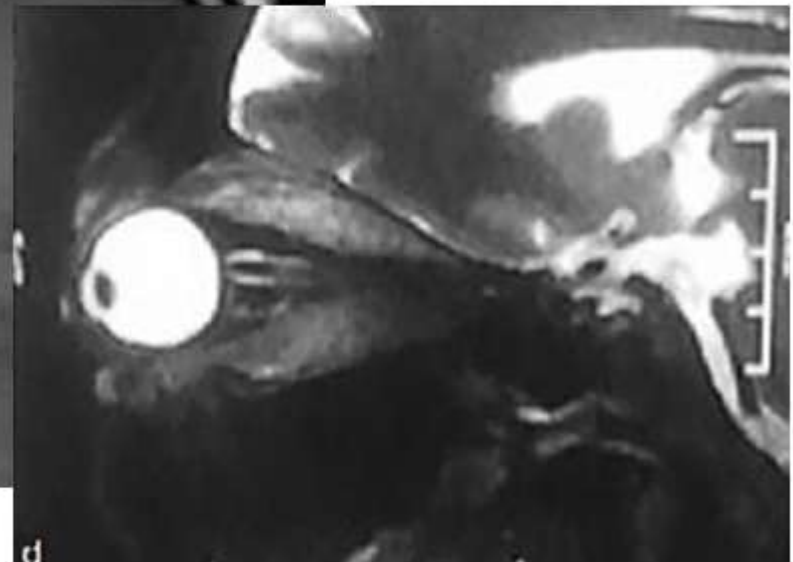Modificado de
Barun Kumar Nayak
Uso no comercial autorizado
<http://www.jcor.in/article.asp?issn=2320-3897;year=2013;volume=1;issue=1;spage=29;epage=35;aulast=Nayak>

ORBITOPATÍA TIROIDEA. Estudios por Imágenes

Resonancia Magnética Nuclear Corte Sagital



Normal

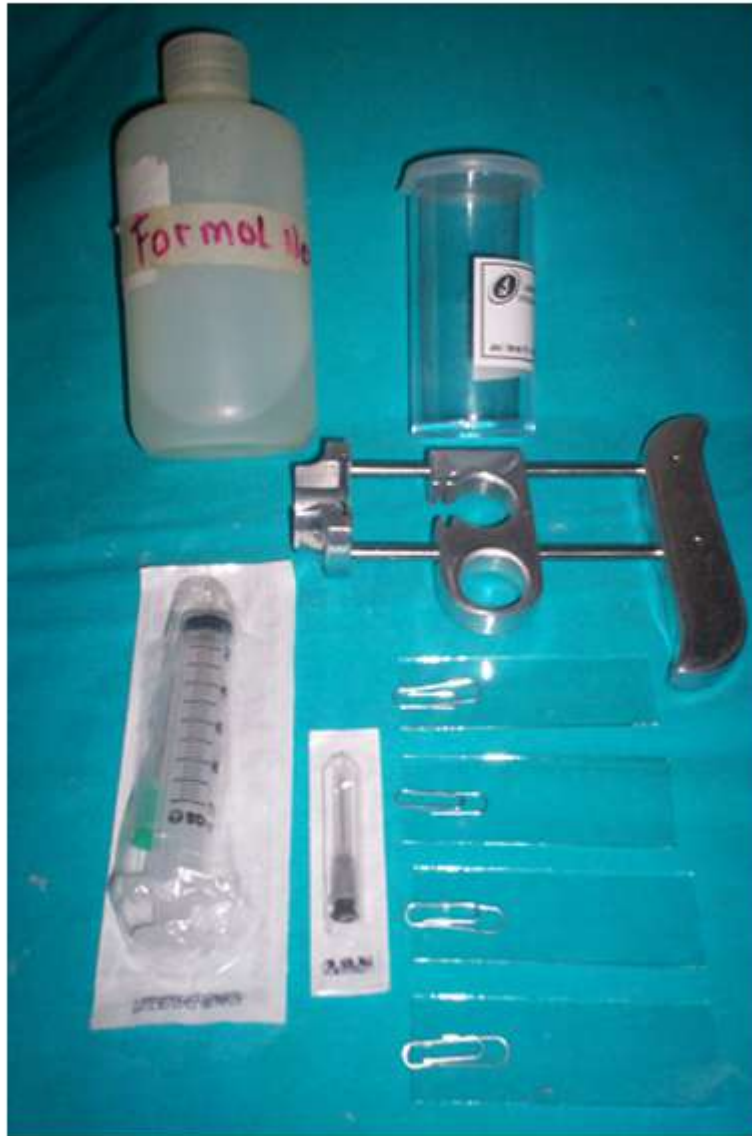

Enf. de G - Basedow

Se muestra el notable engrosamiento de los músculos rectos, superior e inferior y la acentuada proptosis

PUNCIÓN PARA ESTUDIO CITOLÓGICO

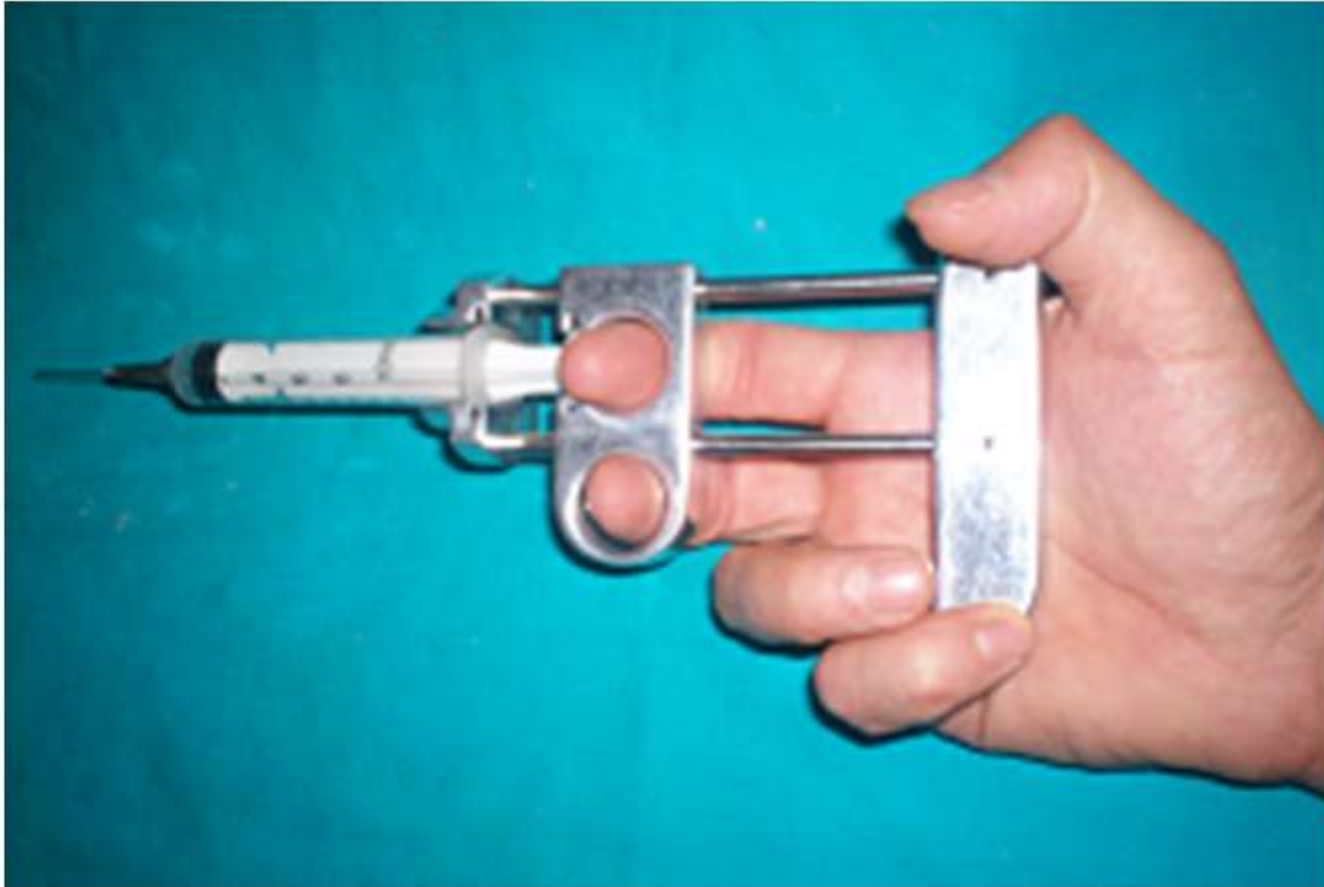PUNCIÓN con AGUJA FINA



Equipo para Punción Aspirativa con Aguja Fina (PAAF): recipiente con solución de formol, frasco para extendidos fijados en alcohol, portajeringas, jeringa descartable, agujas (calibre 21G o menores), portaobjetos (los autores remitimos extendidos desecados y fijados en alcohol etílico 96°)

Imagen propia
CG Borremans

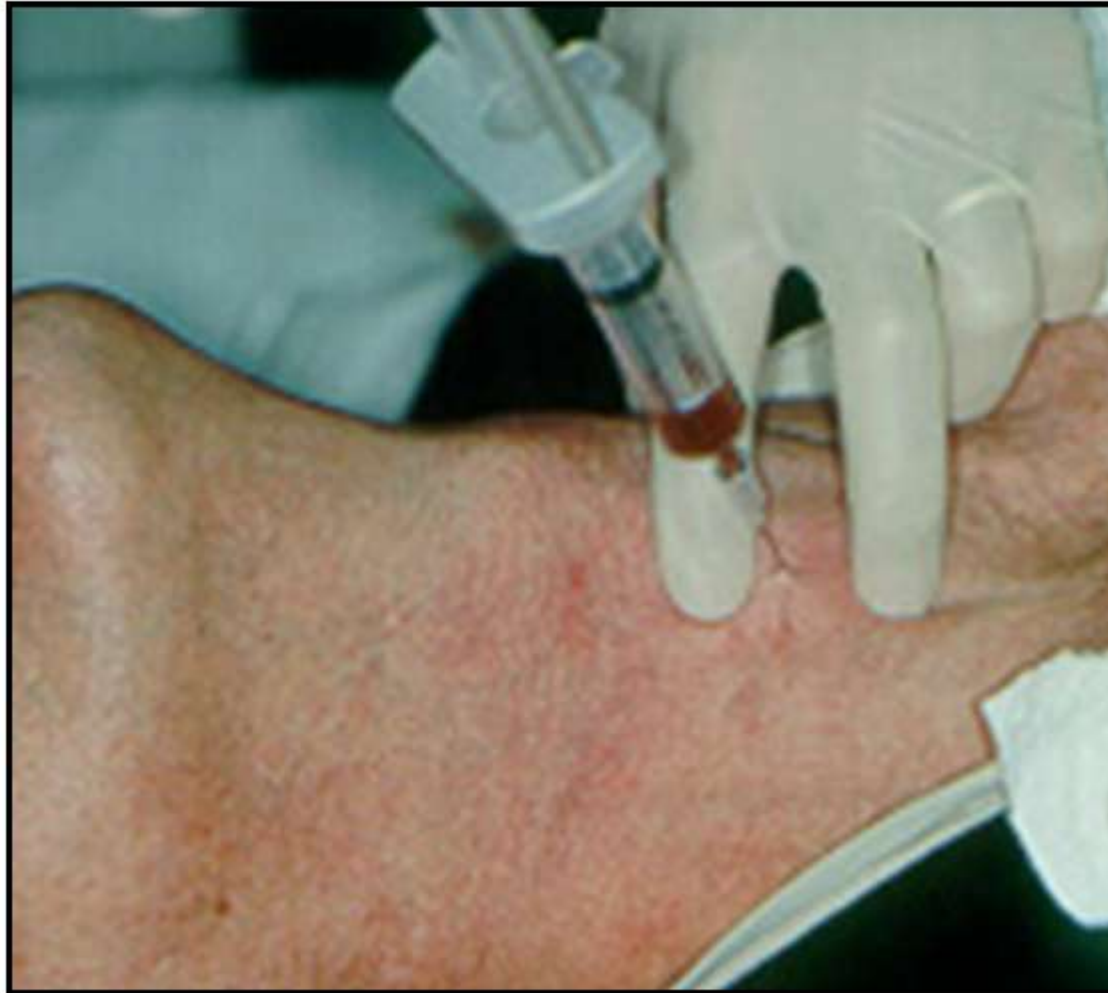PUNCIÓN con AGUJA FINA



El uso de un portajeringas facilita las maniobras de punción, aspiración y redireccionamiento de la aguja utilizando una sola mano, liberando la otra, que actúa como auxiliar del procedimiento.

Imagen propia
CG Borremans

PUNCIÓN con AGUJA FINA

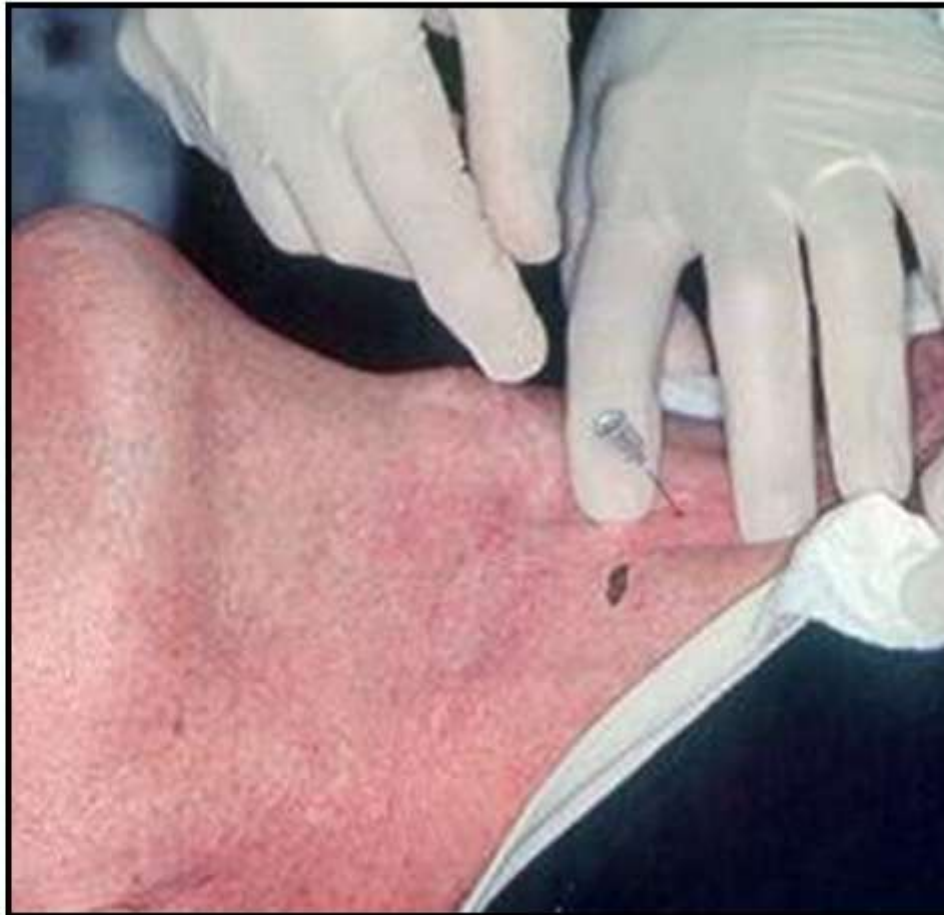

Procedimiento:

Paciente en decúbito dorsal, con el cuello en extensión. Luego de la antisepsia de la piel, los dedos índice y pulgar de la mano auxiliar fijan el nódulo; la mano activa manipula el portajeringas, insertando la aguja en el nódulo y aspirando (en la fotografía, se evacúa líquido sanguinolento).

Tomado de
Deann DS et al
Fine-Needle Aspiration Biopsy of the Thyroid Gland
Endotext [Internet]. Open Access (CC BY-NC-ND 2.0)
<https://www.ncbi.nlm.nih.gov/books/NBK285544/>

PUNCIÓN NO ASPIRATIVA con AGUJA FINA



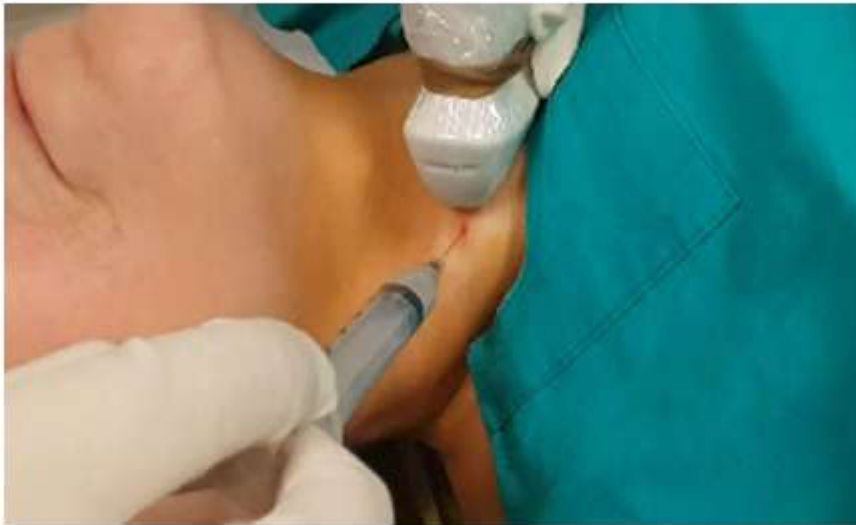Punción NO Aspirativa con Aguja Fina (PNAAF).

La mano activa realiza la punción manipulando la aguja (sin jeringa) y se espera su llenamiento por capilaridad.

Tomado de
Deann DS et al
Fine-Needle Aspiration Biopsy of the Thyroid Gland
Endotext [Internet]. Open Access (CC BY-NC-ND 2.0)
<https://www.ncbi.nlm.nih.gov/books/NBK285544/>

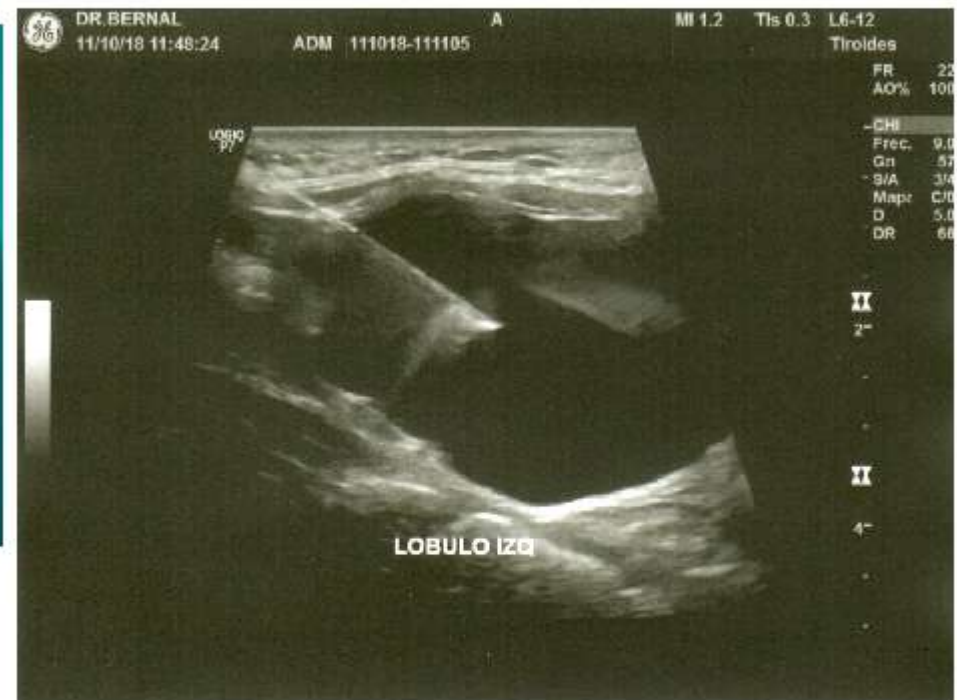
PUNCIÓN con AGUJA FINA

Punción Ecoguiada



El transductor muestra la imagen del nódulo en el monitor. La aguja se dirige desde el extremo cefálico del transductor, en el eje del mismo, y en el ángulo –respecto a la piel- apreciado en la imagen. Verificando la aguja dentro del nódulo, se inicia la aspiración, redireccionándola según convenga para una adecuada toma de muestra. Una vez obtenido el material, se suspende la aspiración y se retira la aguja. Se comprime el área unos minutos. Se confeccionan extendidos.

Tomado de
<http://getyourimage.club/resize-february-22.html>



En el monitor se distingue nítidamente la aguja y su extremo. Se redirecciona la aguja según convenga. La imagen muestra un quiste tiroideo, donde resalta el cuerpo de la aguja. Se observa un artefacto sónico distalmente a la aguja.

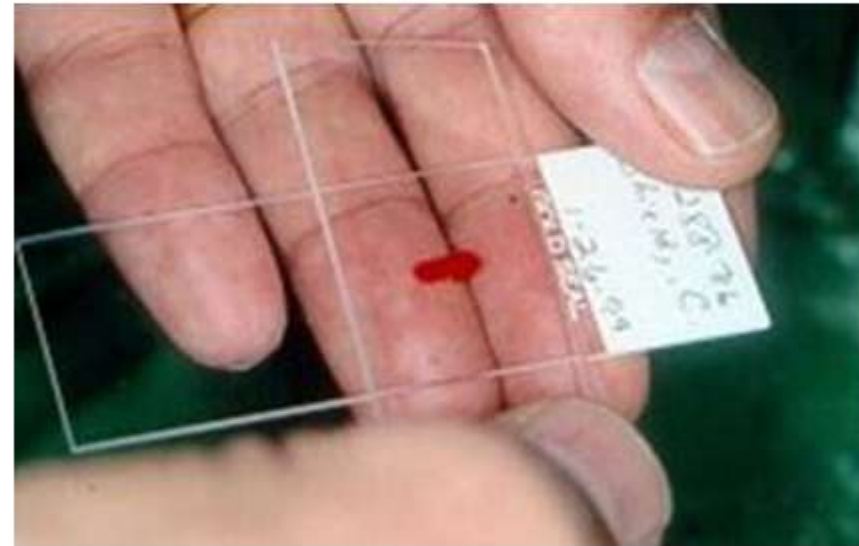
Cortesía Dr H Bernal

PUNCIÓN con AGUJA FINA

Confección de extendidos



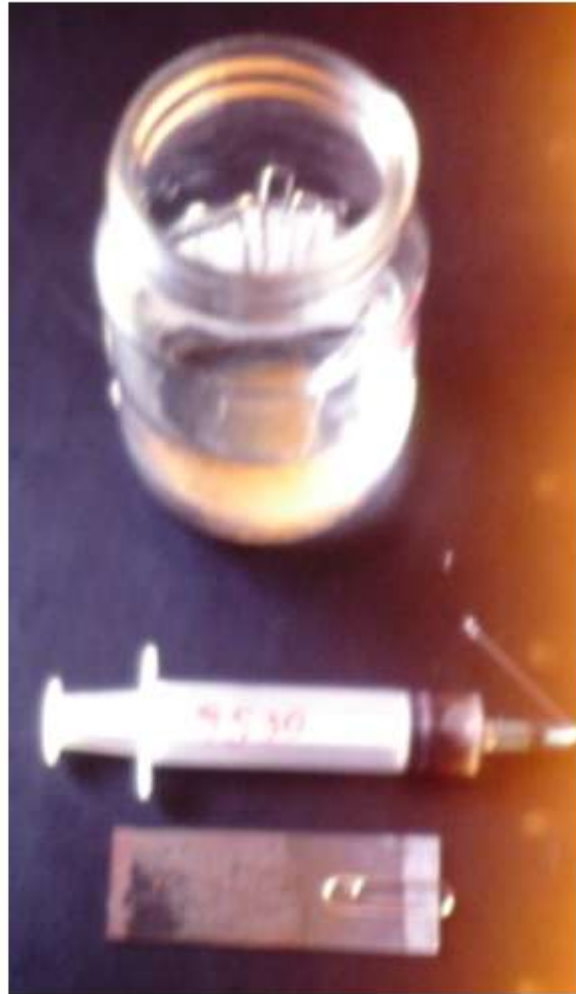Sin demora respecto a la extracción de la aguja, se expelen porciones del material obtenido en varios (al menos cuatro) portaobjetos y confeccionan extendidos. Se procede de igual modo si se trata de una Punción Aspirativa o No Aspirativa.



Se disponen algunos preparados desecados y otros fijados en alcohol de 96°, para el estudio según el hábito y experiencia del citólogo – patólogo. Utilizando la misma aguja y jeringa, se aspira solución de formol.

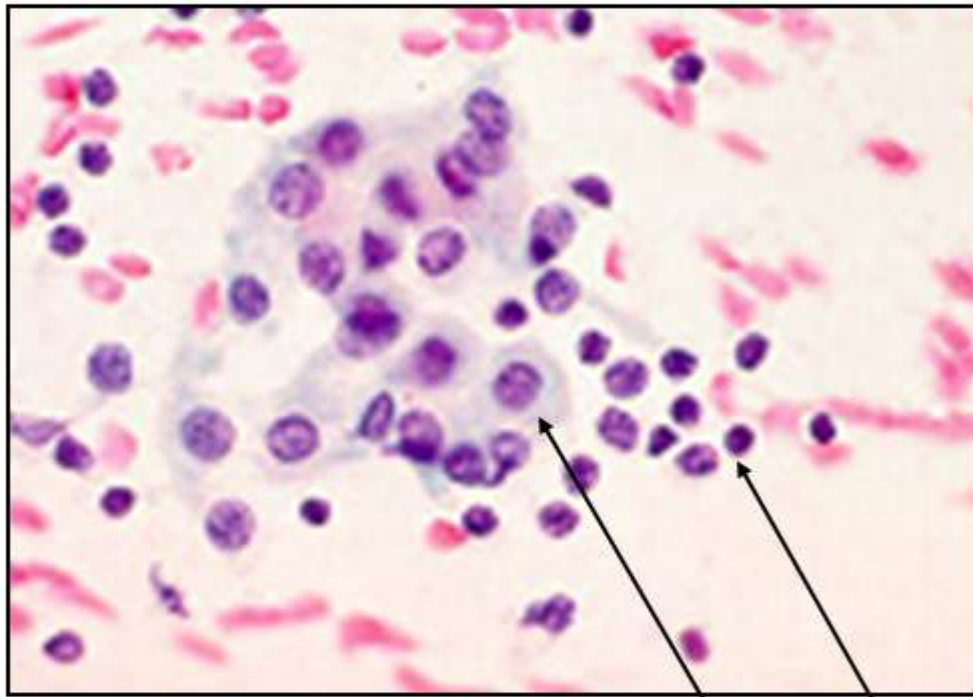
Tomado de
Deann DS et al
Fine-Needle Aspiration Biopsy of the Thyroid Gland
Endotext [Internet]. Open Access (CC BY-NC-ND 2.0)
<https://www.ncbi.nlm.nih.gov/books/NBK285544/>

PUNCIÓN con AGUJA FINA

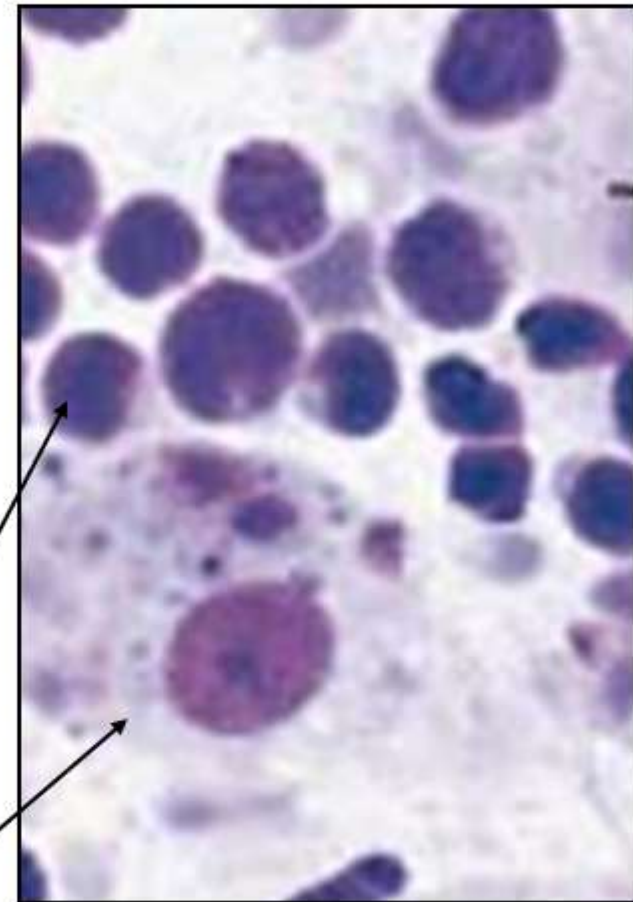


Material remitido al Citólogo (PAAF): frasco con extendidos fijados en alcohol 96°, jeringa con material excedente, no utilizado en la confección de extendidos (con agregado de formol), y extendidos desecados. Cuando la punción fue NO aspirativa, la aguja con material excedente se “lava” aspirando solución de formol con una jeringa, y se remite el conjunto.

CITOLOGÍA. Tiroiditis Autoinmune (de Hashimoto)

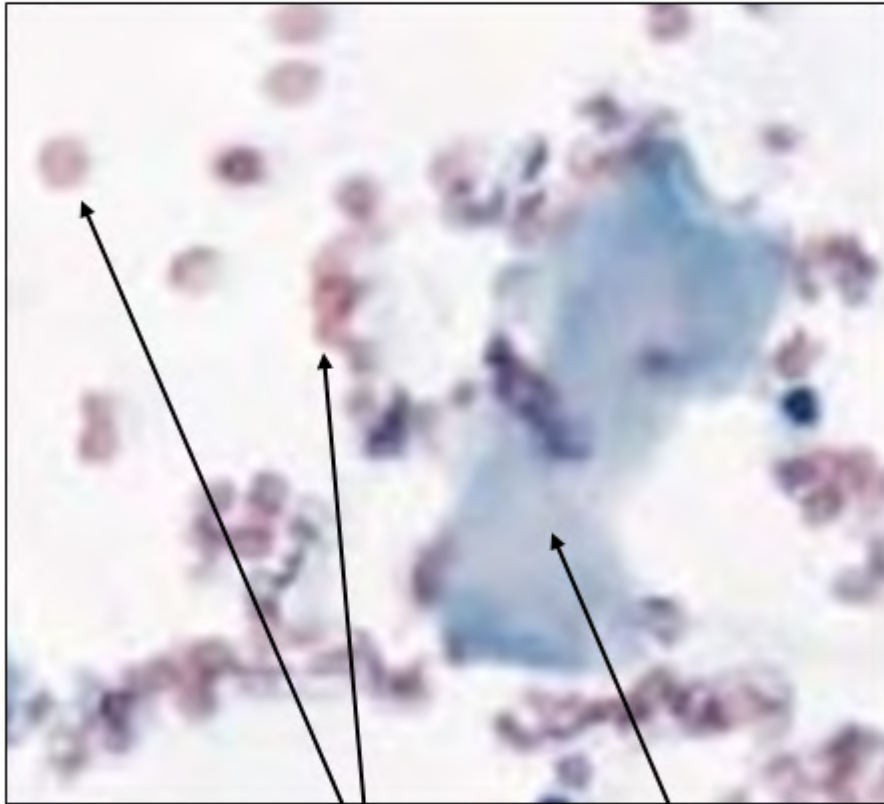


Tinción de Papanicolaou



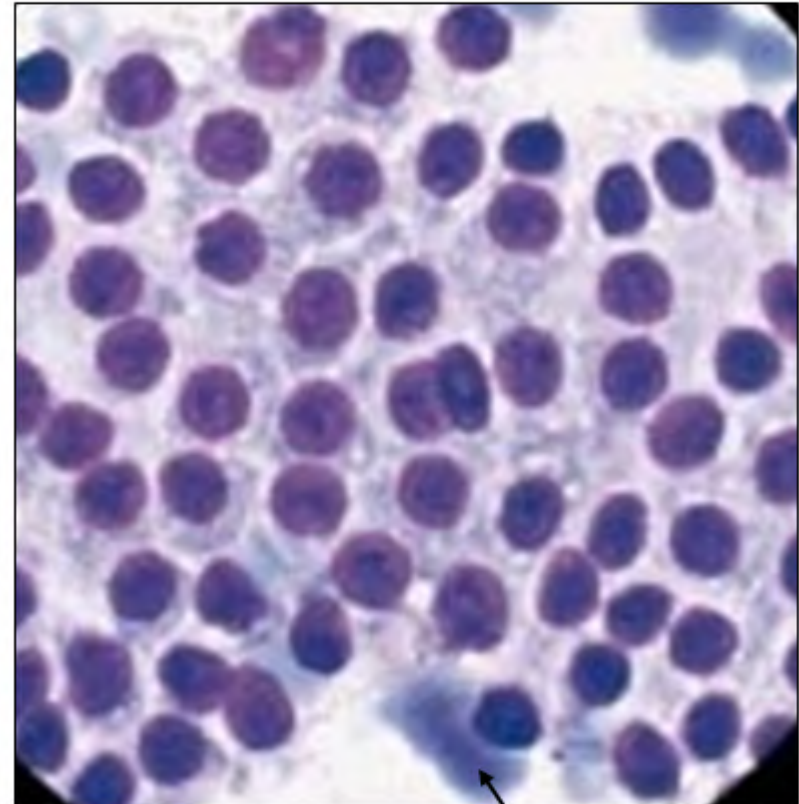
Linfocitos
Célula folicular

CITOLOGÍA. Patología Folicular Benigna



Eritrocitos

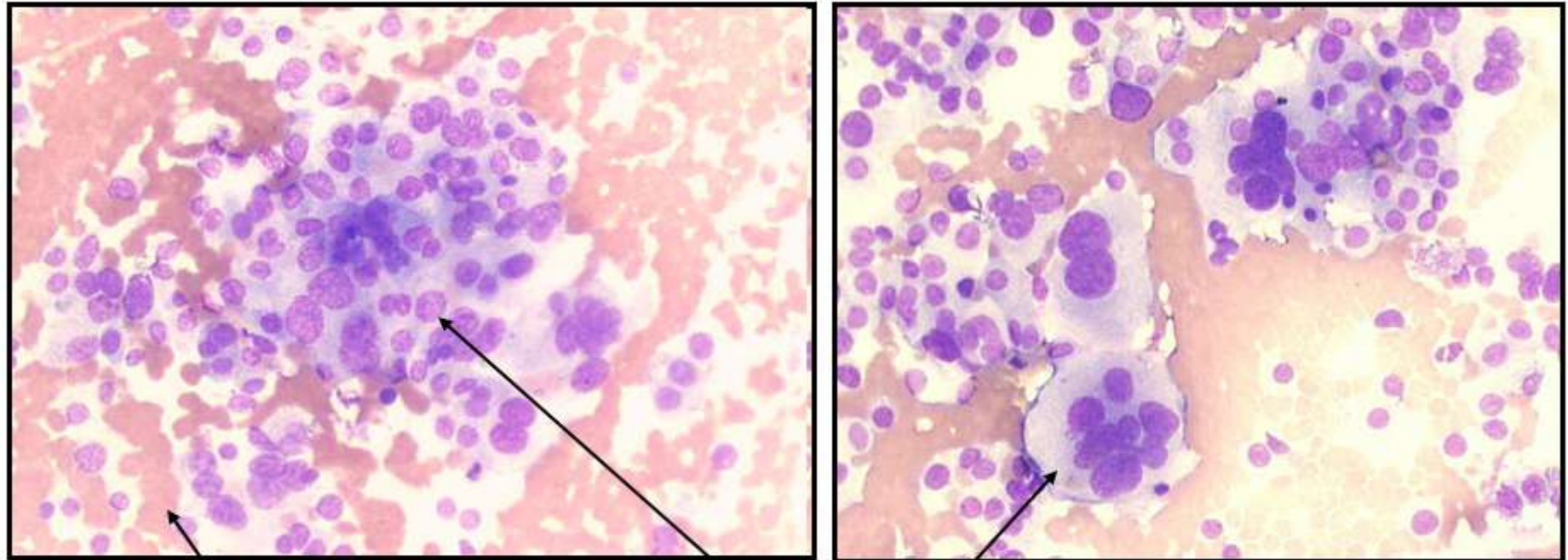
Coloide



Células foliculares
(acúmulo)

Coloide

CITOLOGÍA. Patología Folicular Maligna

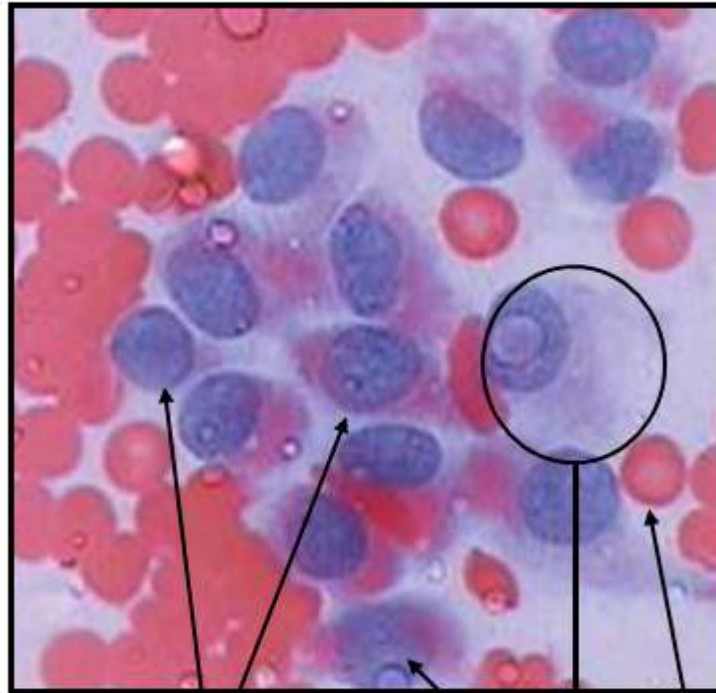


Eritrocitos

Células foliculares atípicas
(acúmulos)

Técnica de Giemsa modificada

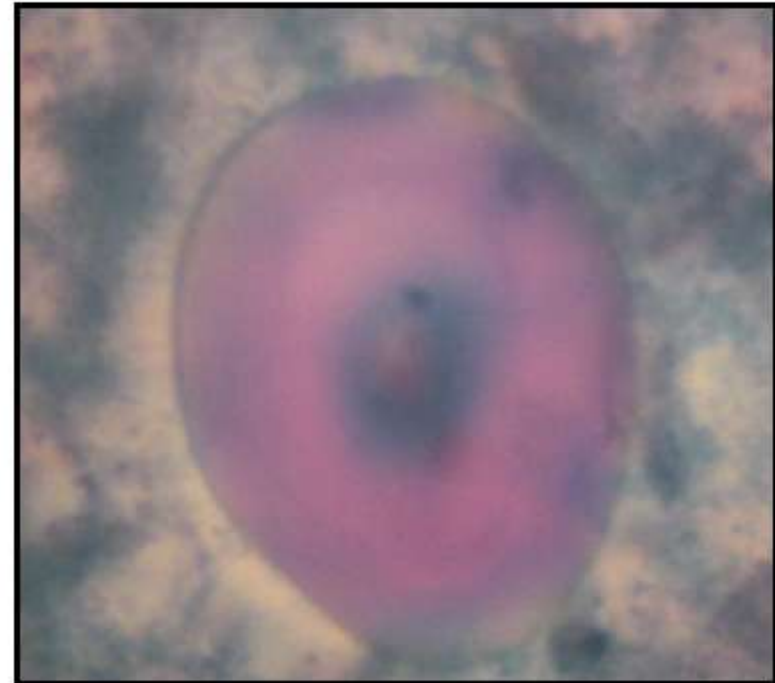
CITOLOGÍA. Carcinoma Papilar



Células foliculares atípicas

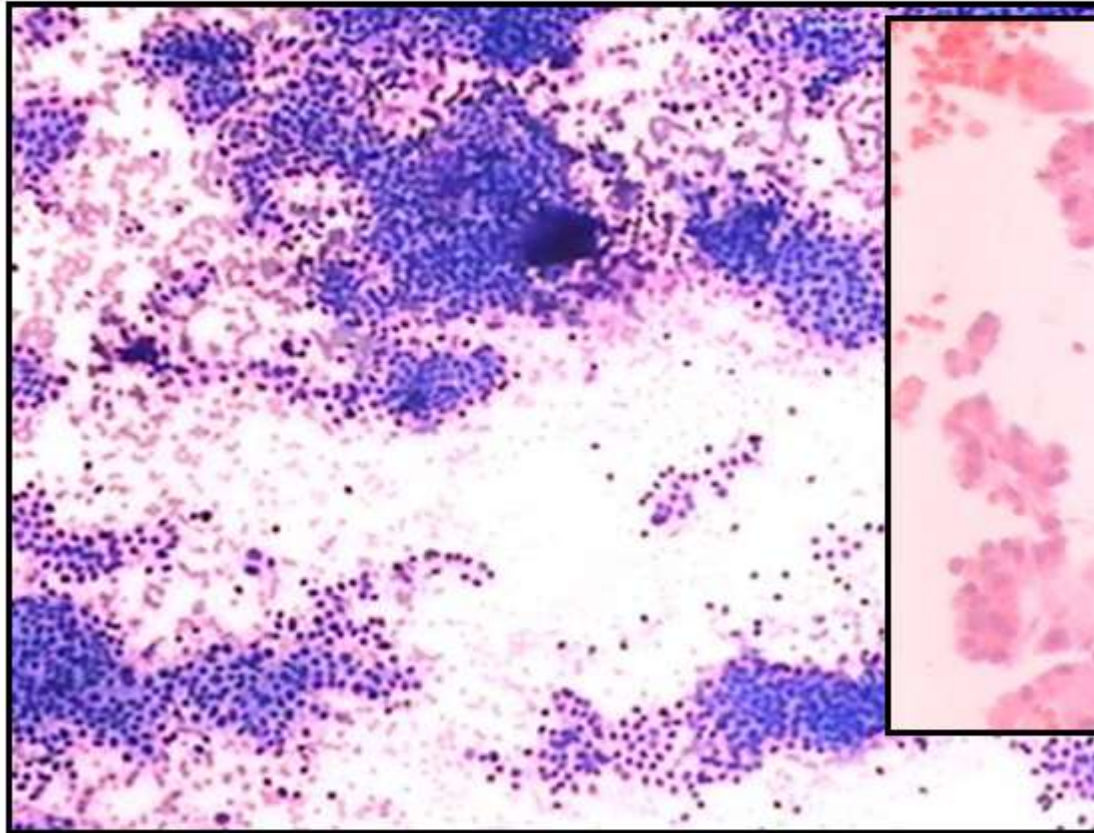
Eritrocitos

Célula folicular atípica,
con vacuola intranuclear

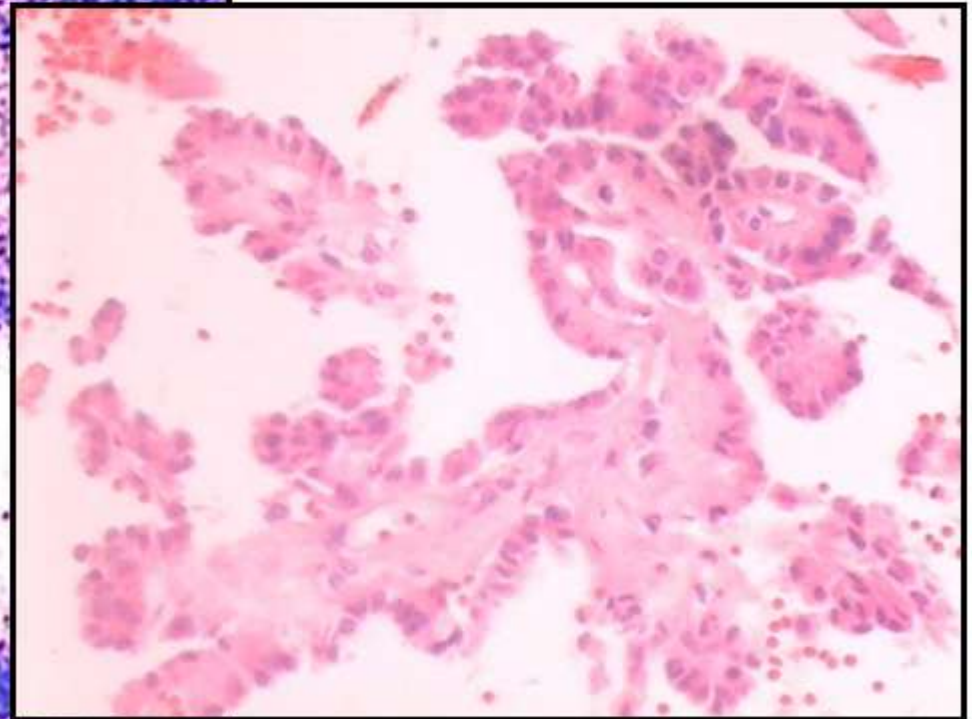


Psamoma

CITOLOGÍA. Carcinoma Papilar

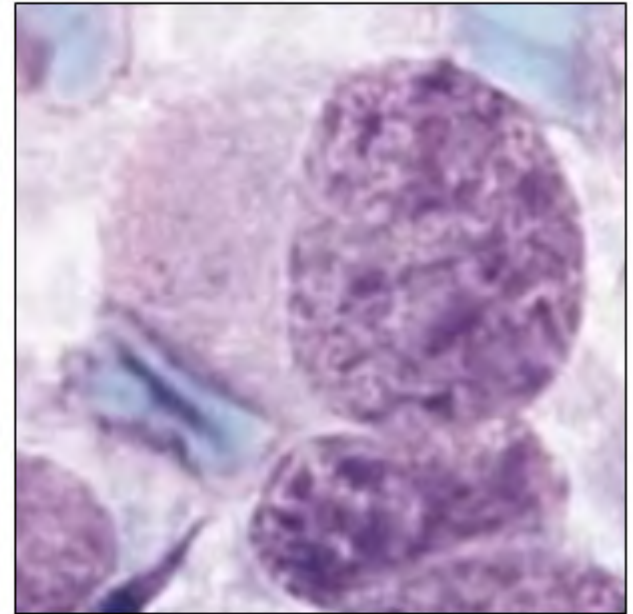
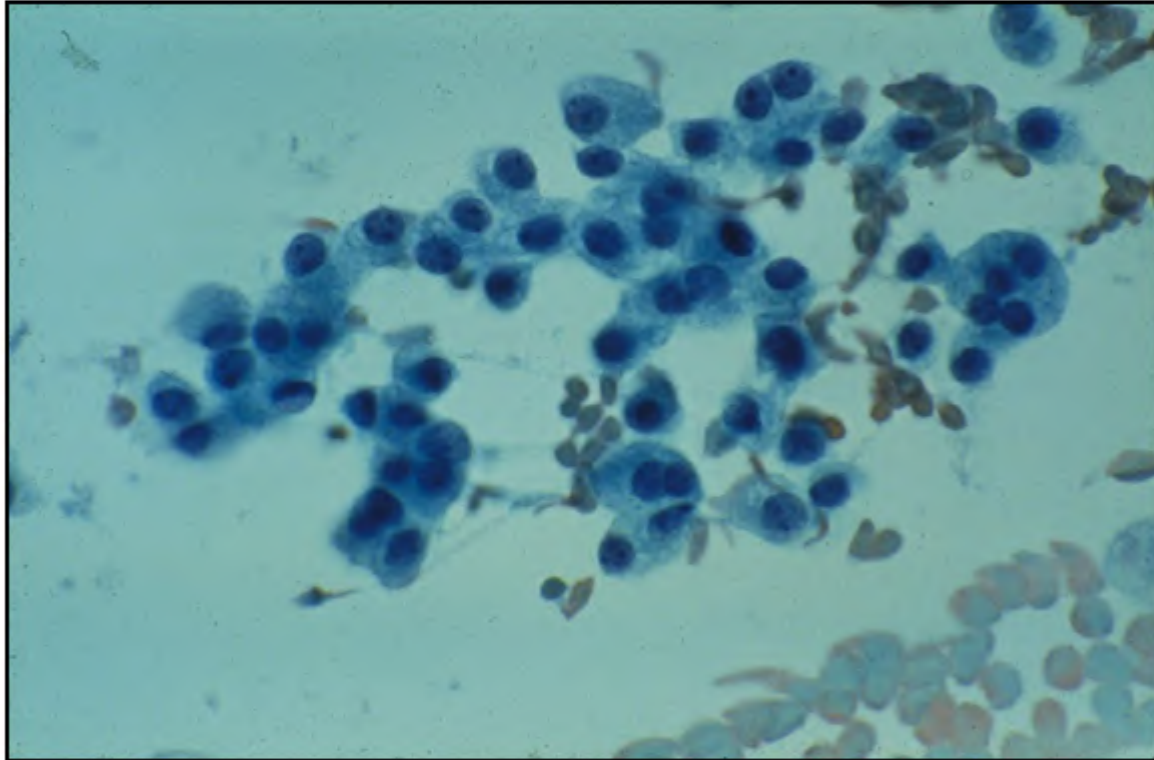


May – Grunwald - Giemsa

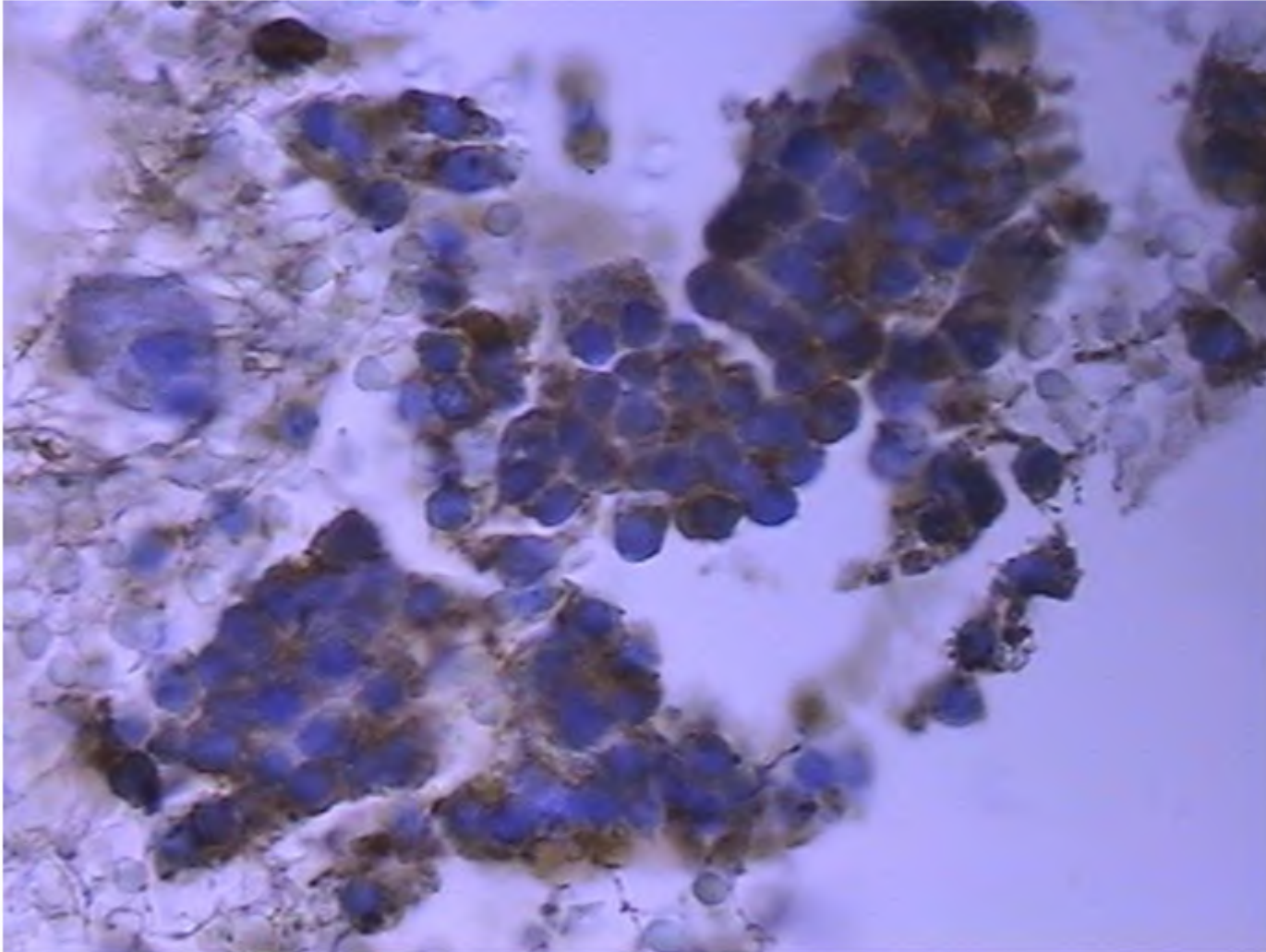


Hematoxilina - Eosina

CITOLOGÍA. Carcinoma Medular

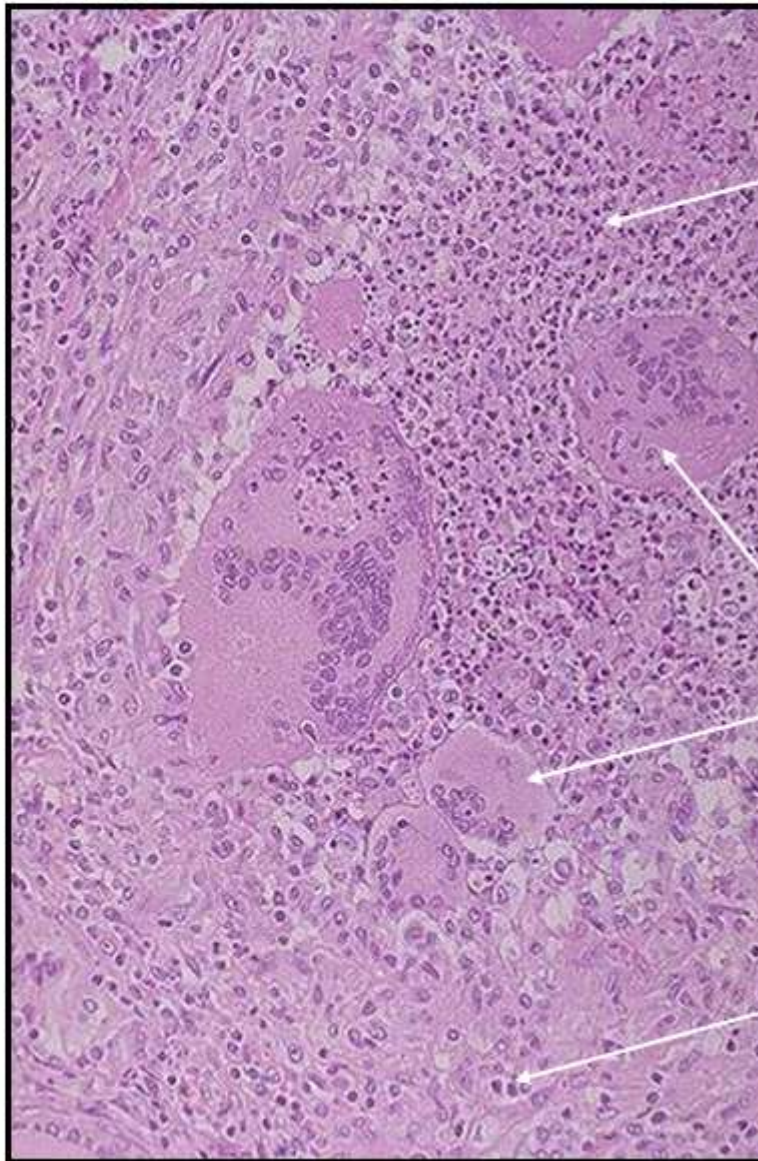


CITOLOGÍA. Tinciones Inmunohistoquímicas. Calcitonina



ANATOMÍA PATOLÓGICA

PATOLOGÍA. Tiroiditis Aguda / Subaguda (Granulomatosa, de De Quervain)

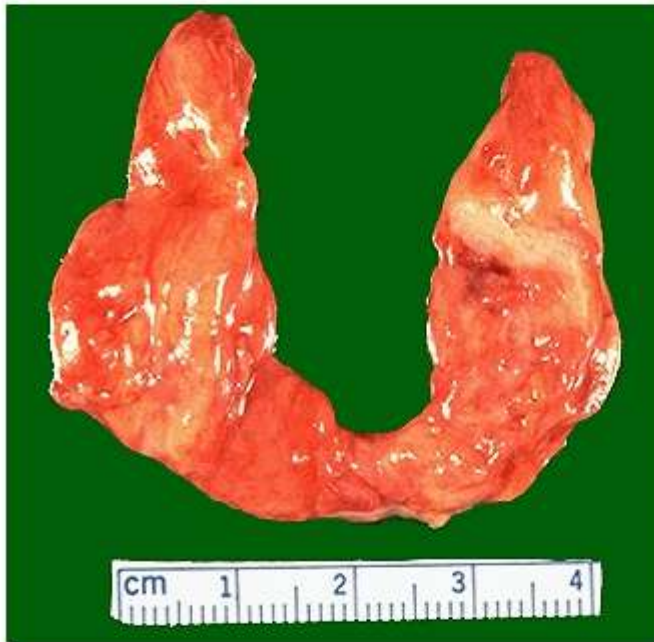

Polimorfonucleares

Células gigantes, multinucleadas

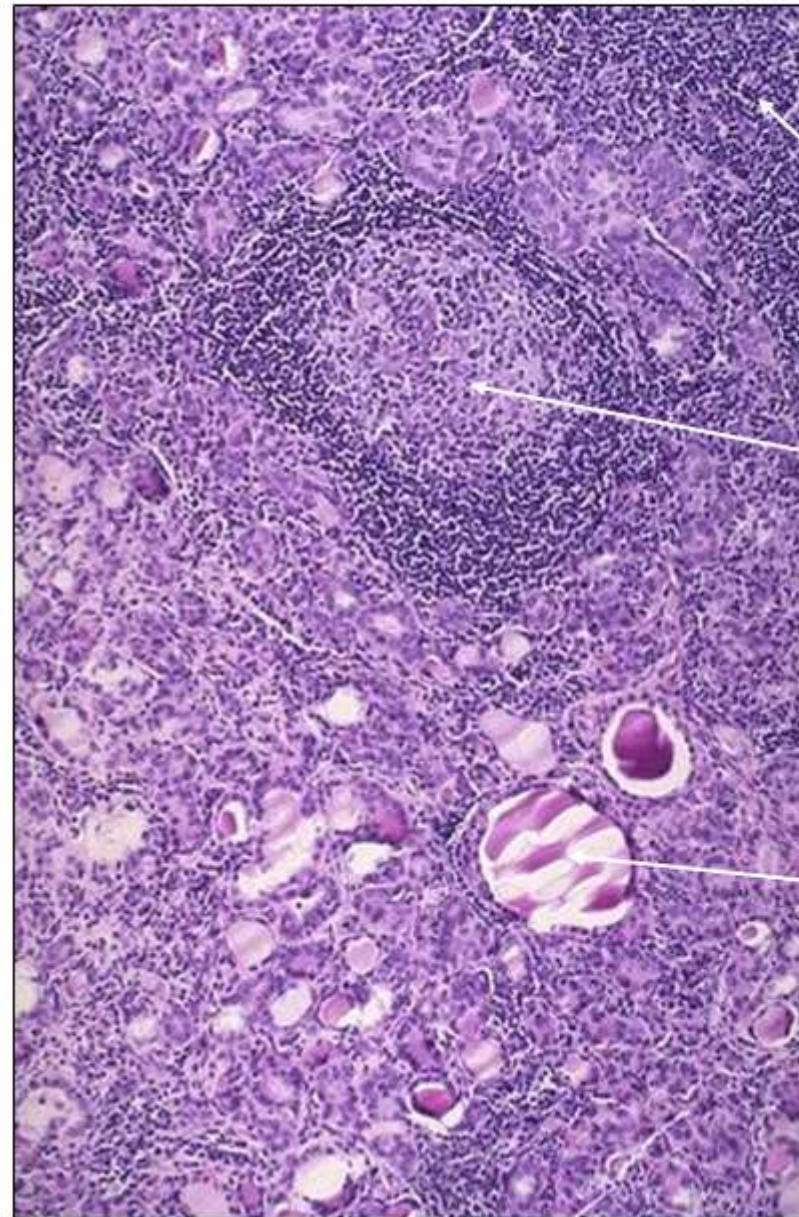
Linfocitos

PATOLOGÍA. Tiroiditis Linfocitaria (de Hashimoto)



Macroscopía.

Glándula reducida de tamaño,
superficie abollonada, con áreas
de fibrosis

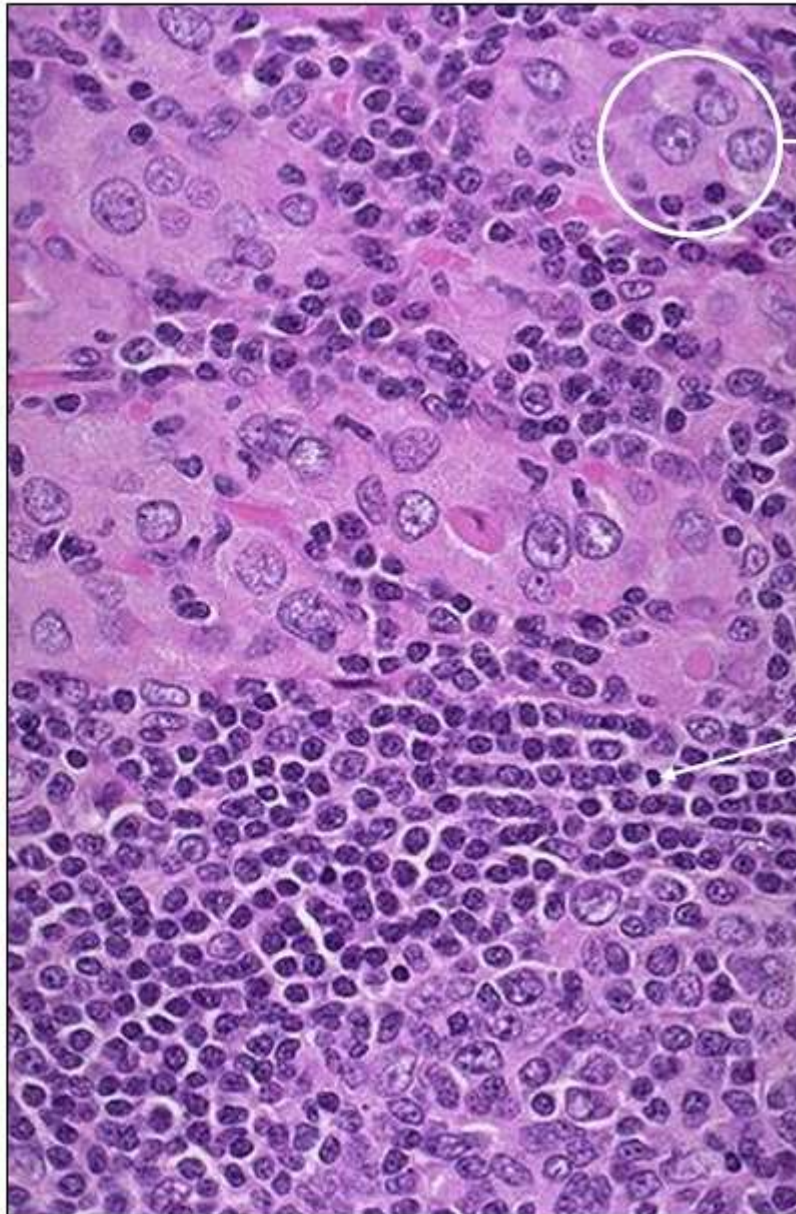


Infiltrado
linfocitario

Folículo
linfoide

Coloide

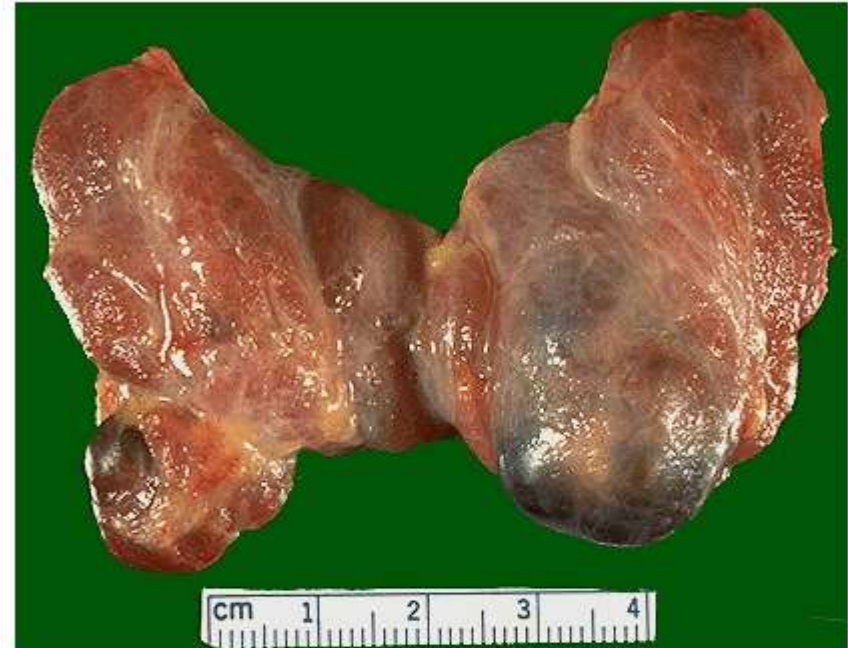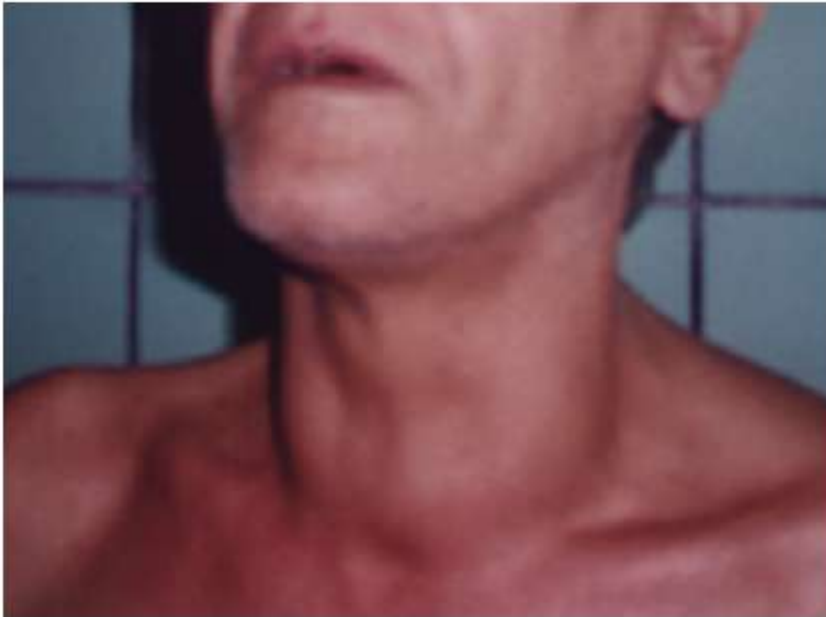PATOLOGÍA. Tiroiditis Linfocitaria (de Hashimoto)



Células oxífilas

Linfocito

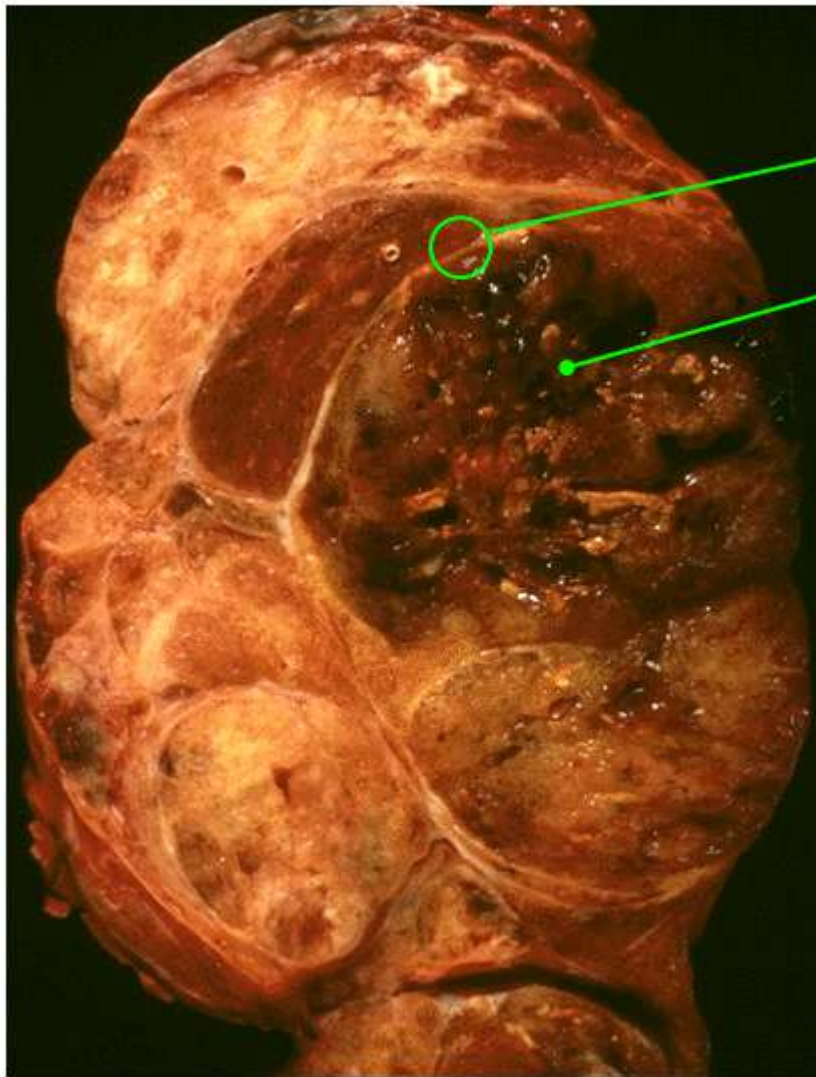
PATOLOGÍA. Hiperplasia difusa (Enf de Graves - Basedow)



Macroscopía

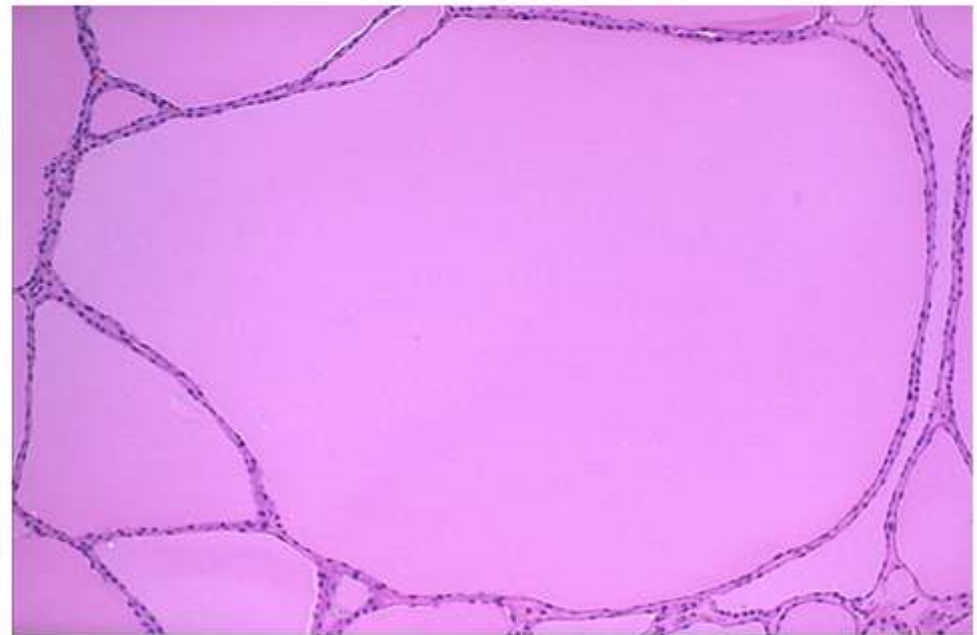
Glándula aumentada de tamaño, superficie abollonada (pseudonodular)

PATOLOGÍA. Hiperplasia nodular (multinodular)



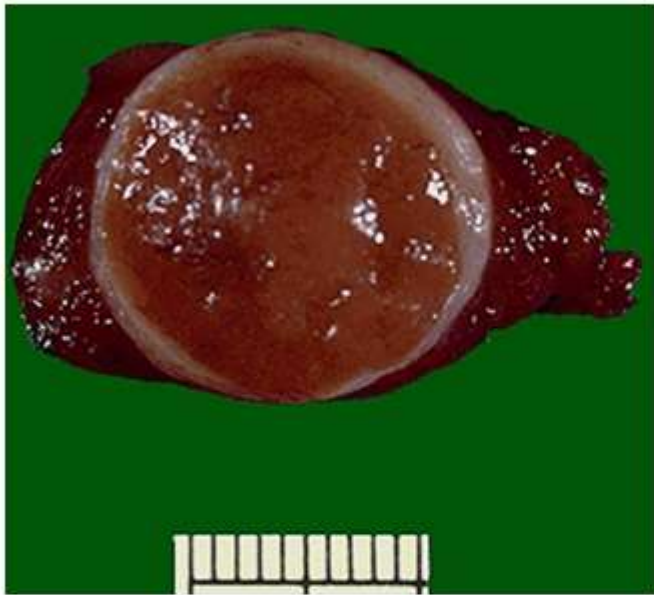
Cápsula

Nódulo con áreas hemorrágicas / necróticas



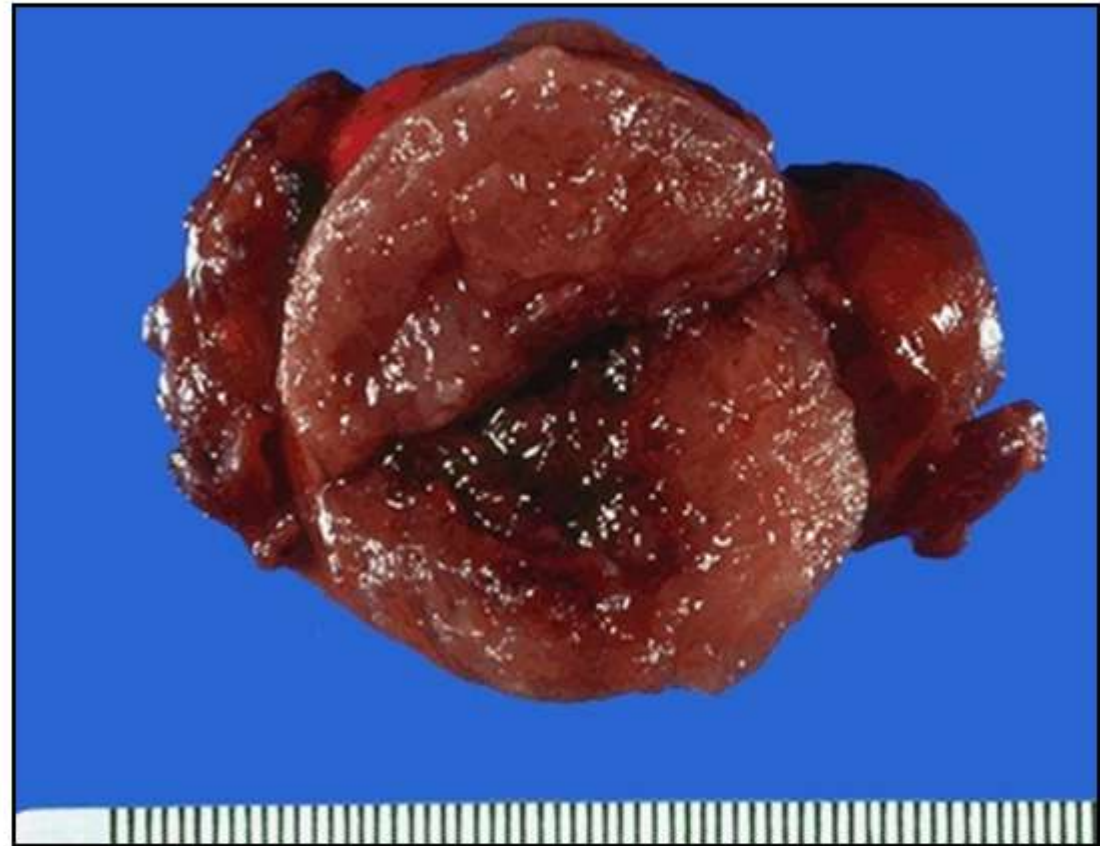Foliculos hiperplásicos, repletos de coloide. Células epiteliales en monocapa, aplanadas

PATOLOGÍA. Tumor benigno (adenoma)



Nódulo adenomatoso (folicular)

Cápsula definida, completa;
"herniación" del contenido, al cortarlo,
con estructura macroscópicamente
homogénea, con "brillo coloide".



Nódulo adenomatoso (folicular)

Cápsula definida, completa (menos evidente); "herniación" del
contenido, al cortarlo, con estructura macroscópicamente
homogénea, con "brillo coloide"; área hemorrágica central..

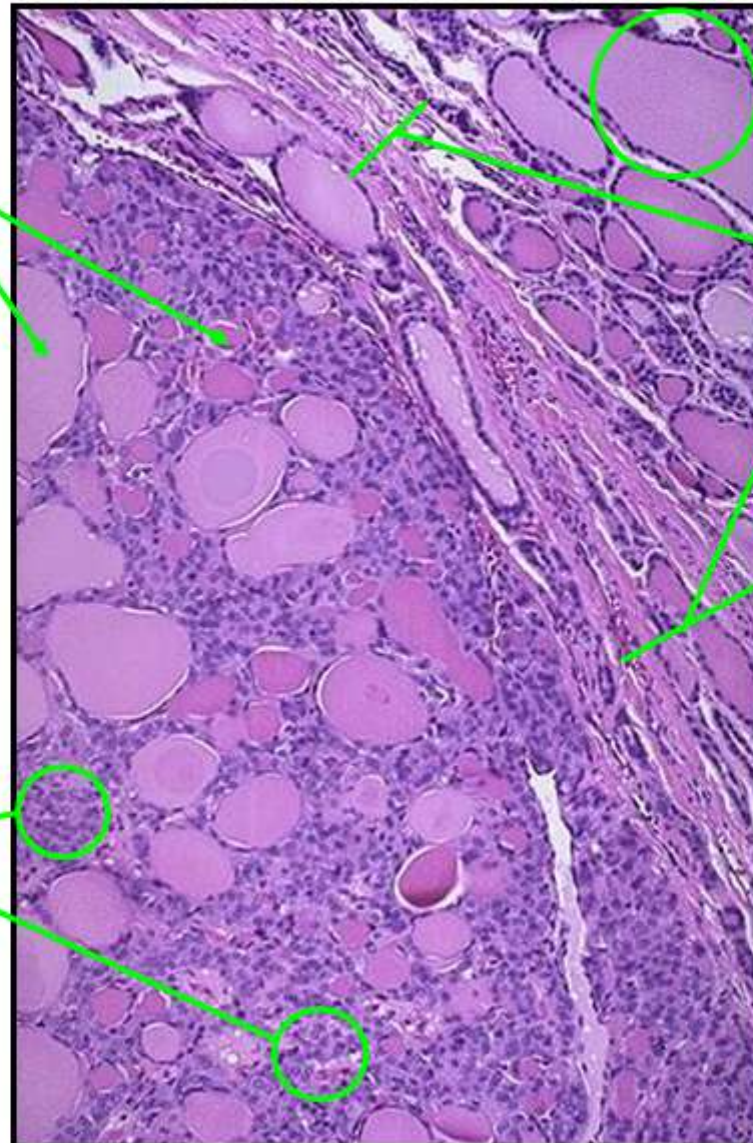
PATOLOGÍA. Tumor benigno (adenoma folicular)

Foliculos de variado tamaño, repletos de coloide

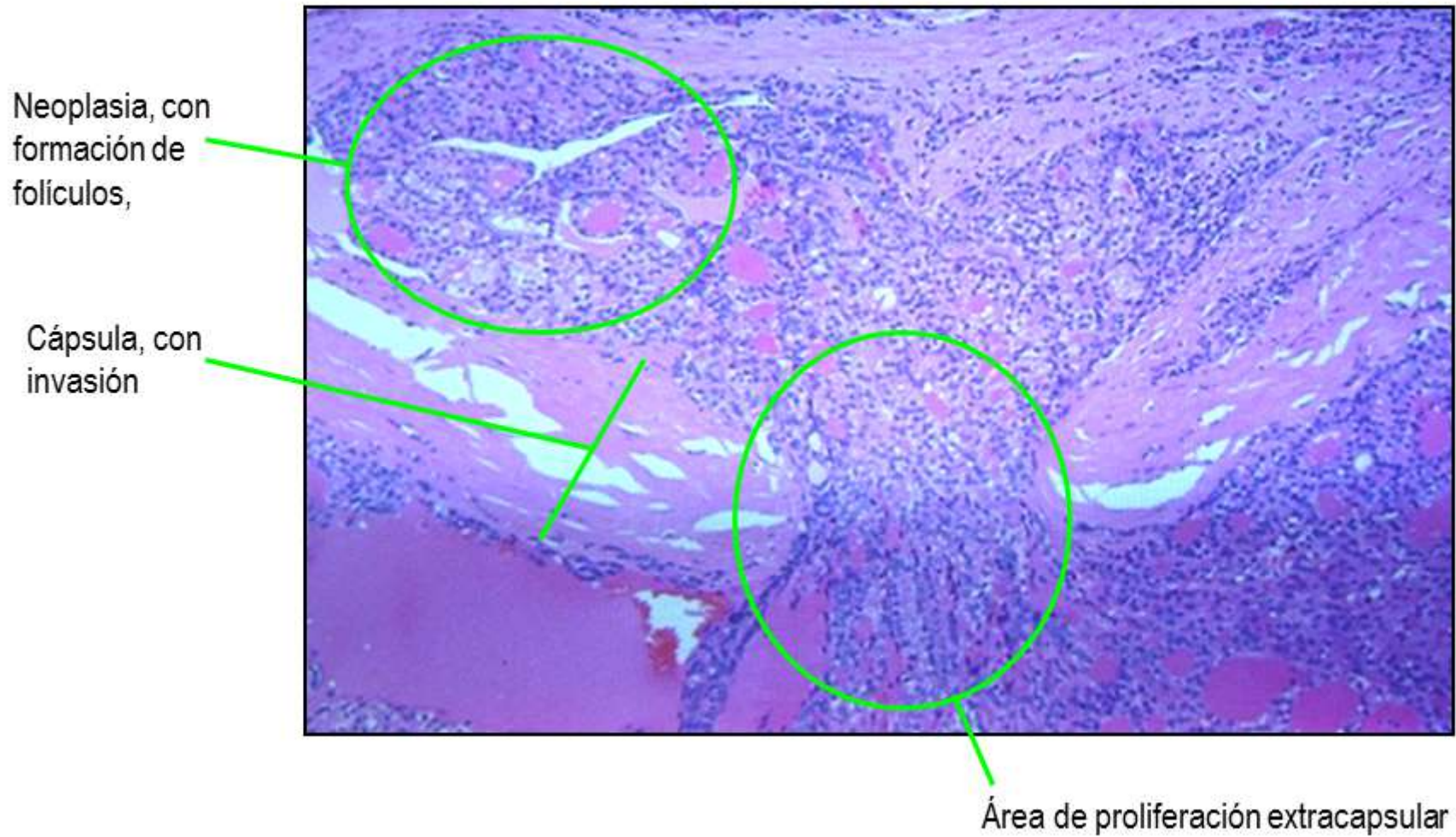
Parénquima normal

Cápsula

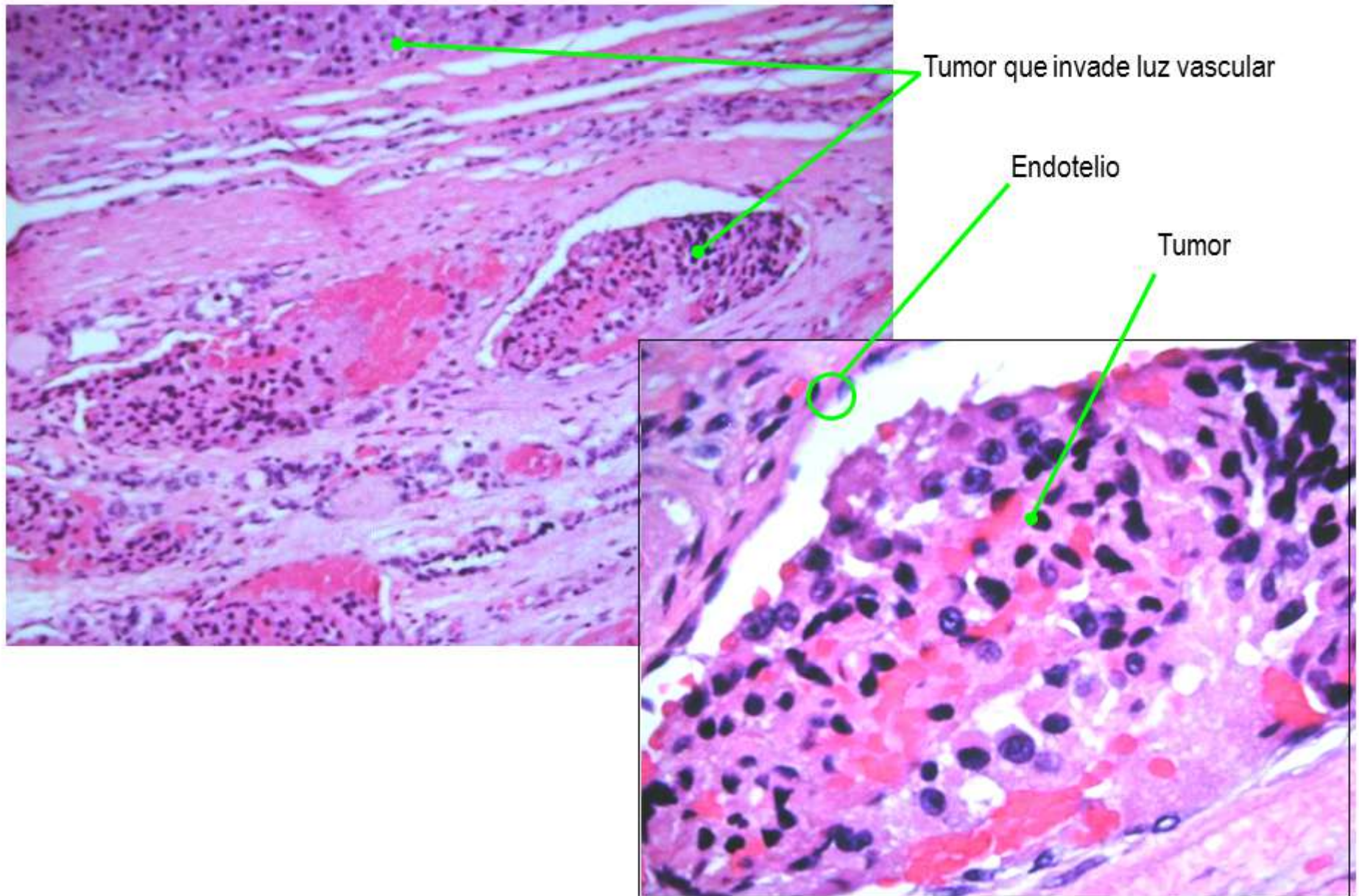
Proliferación de células foliculares



PATOLOGÍA. Tumor maligno (Carcinoma Folicular)

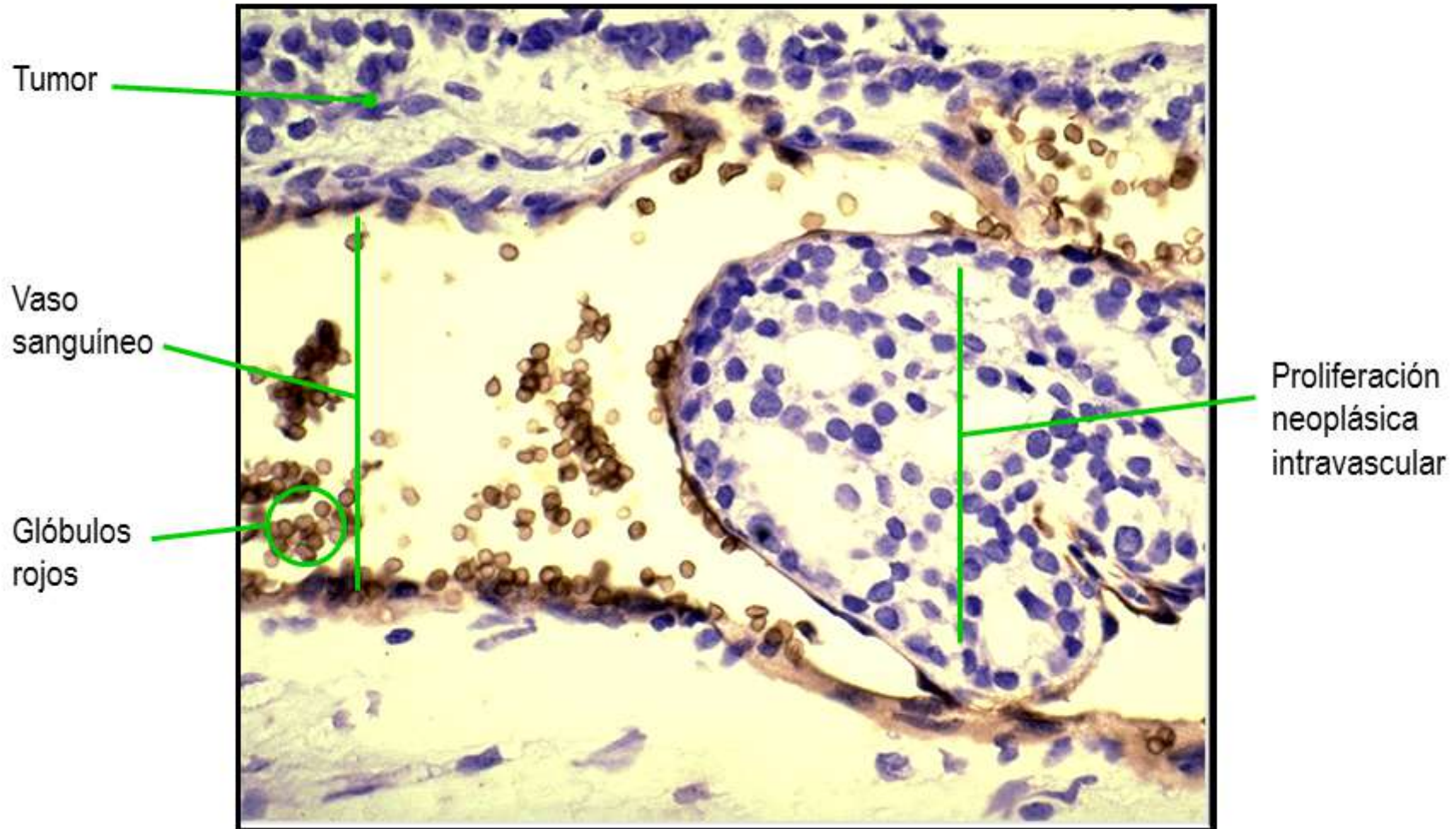


PATOLOGÍA. Tumor maligno (Carcinoma de Cél. oxífilas)

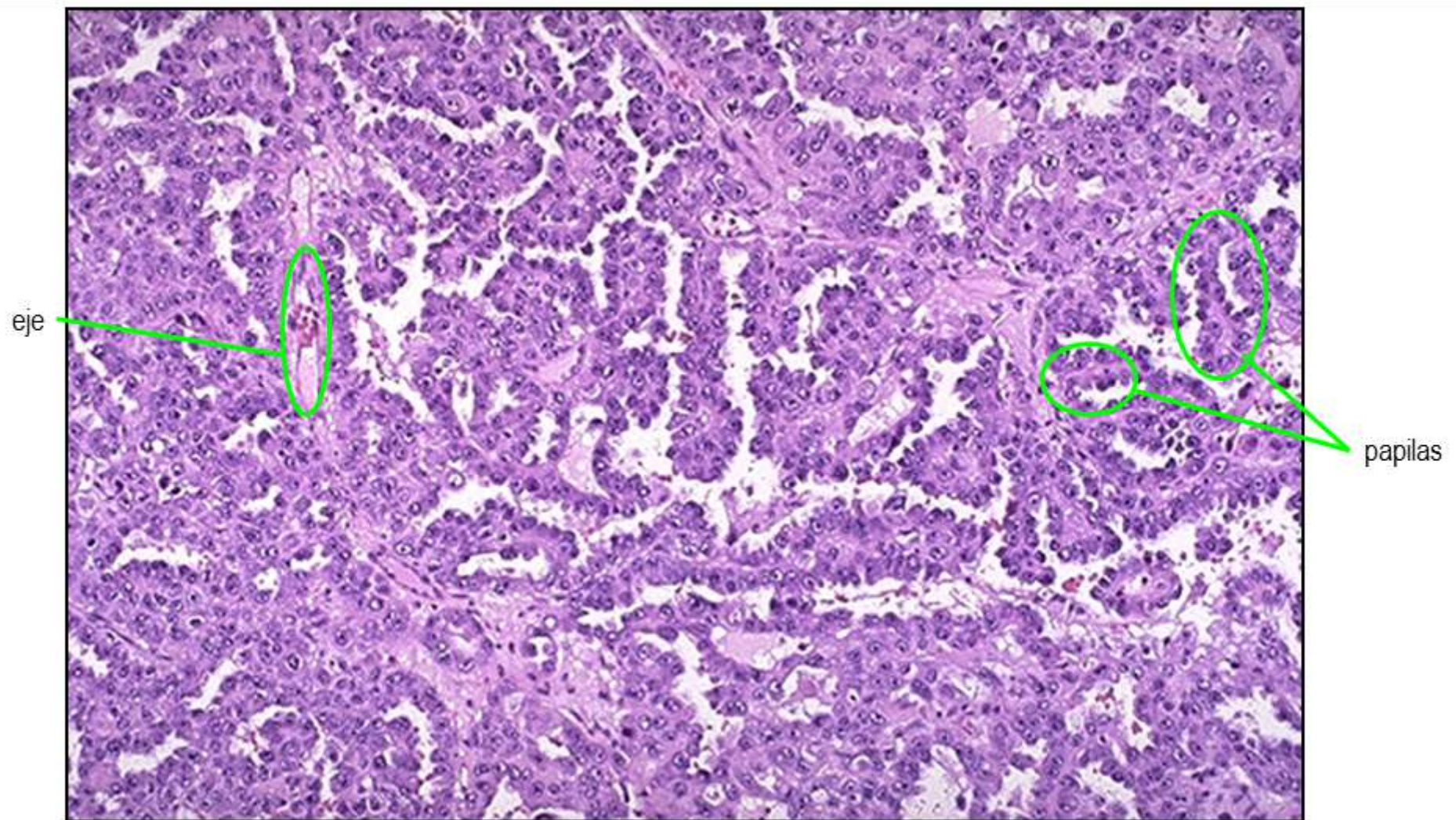


PATOLOGÍA. Tumor maligno (Carcinoma folicular)

Tinción inmunohistoquímica, CD31

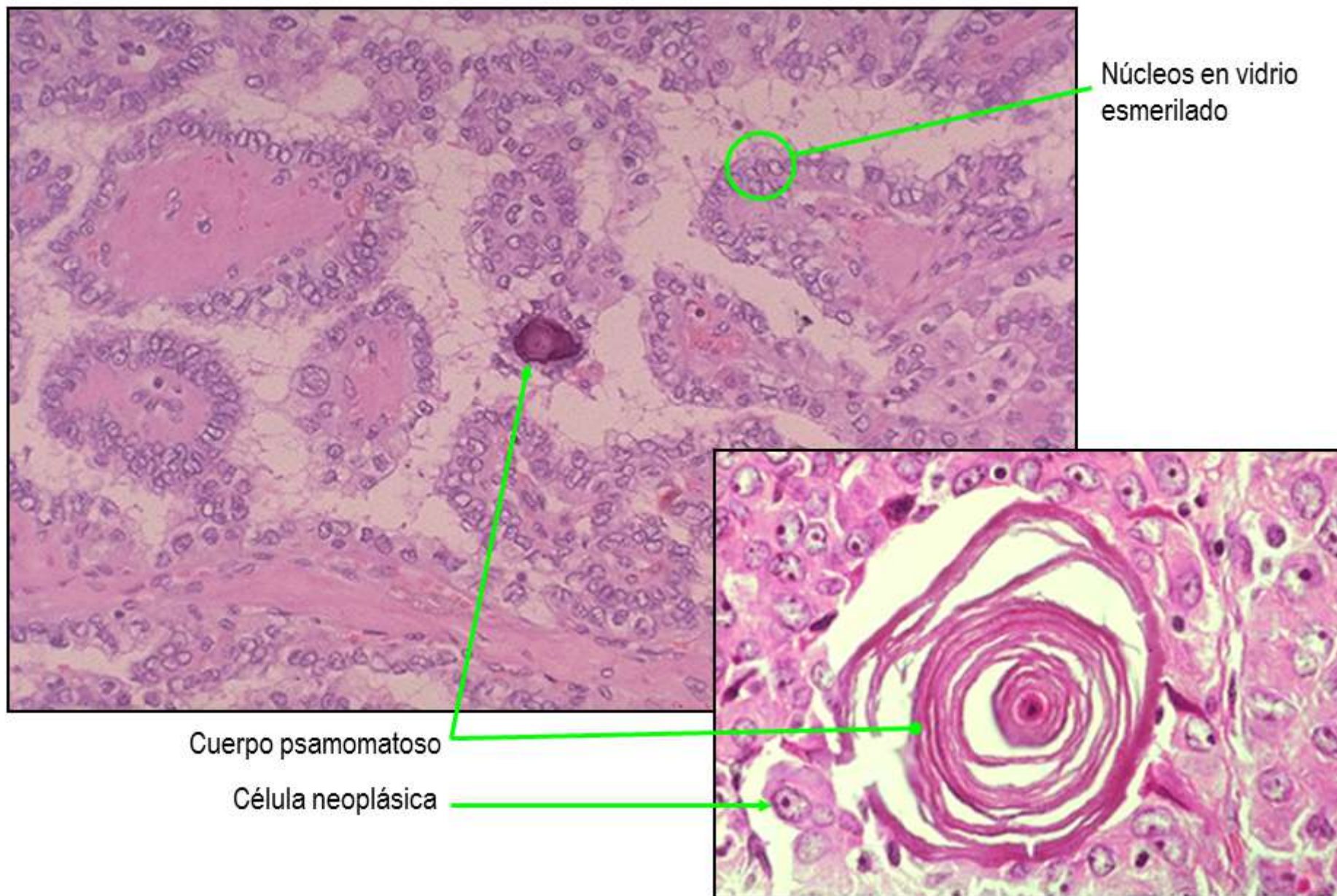


PATOLOGÍA. Tumor maligno (Carcinoma papilar)

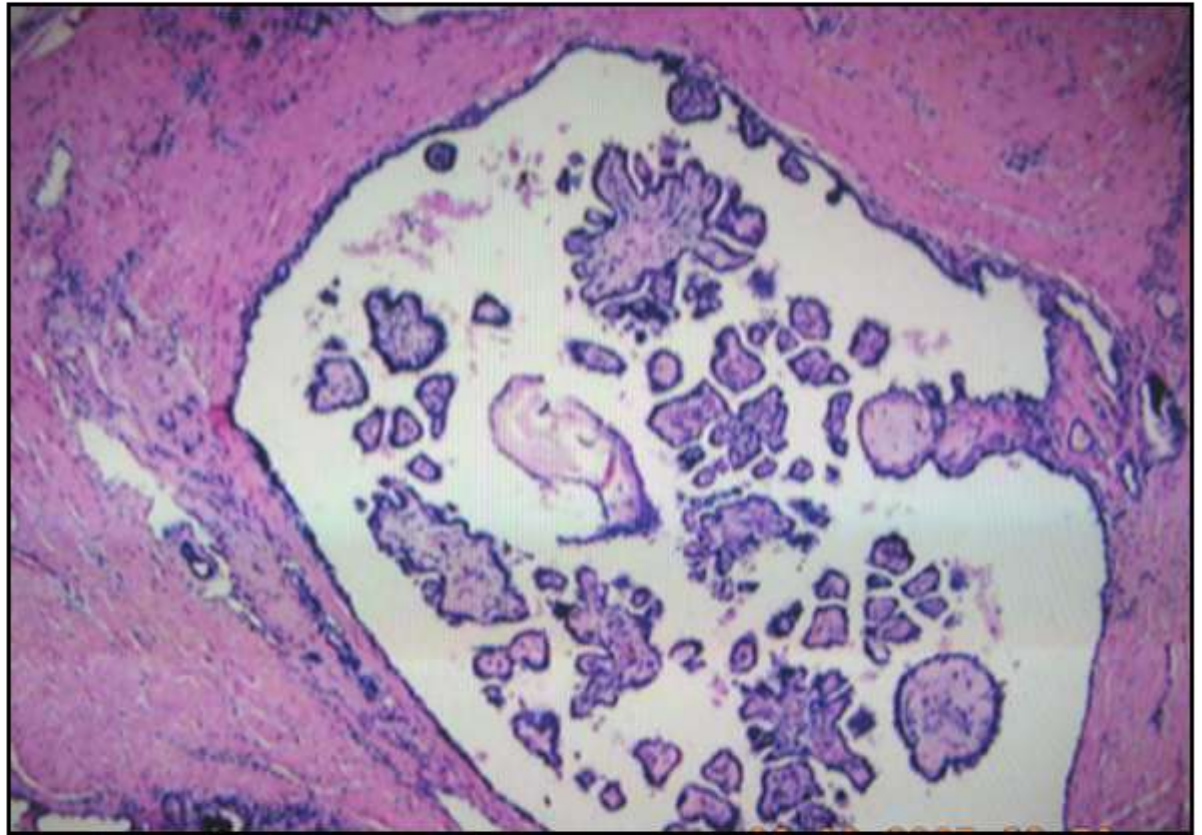
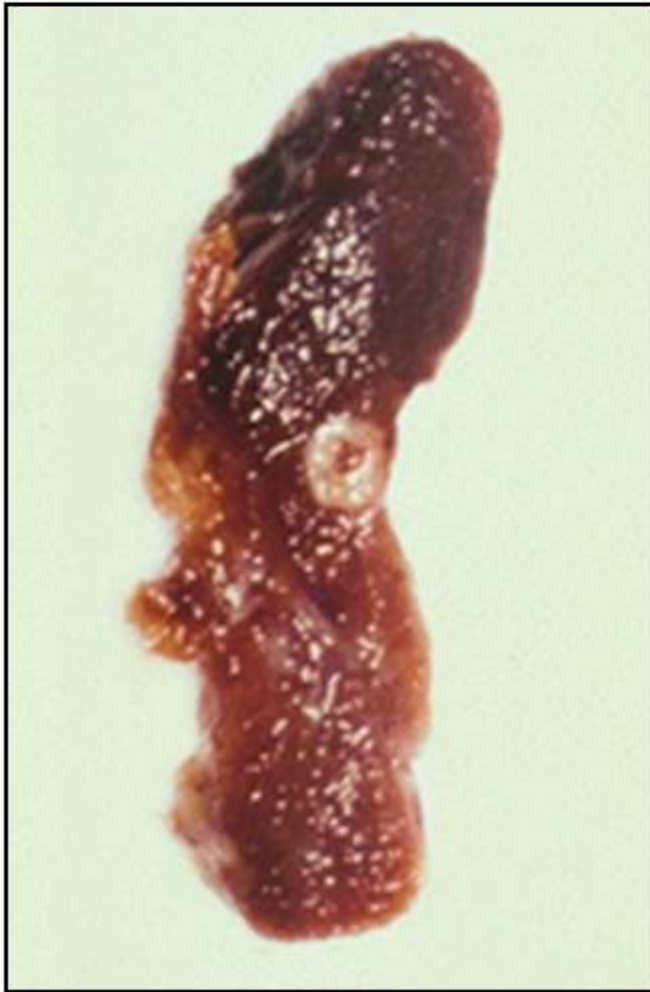
Gran proliferación de células epiteliales, que forman papilas sobre un eje conjuntivo vascular, e invaden la luz y alteran la estructura folicular. Ausencia de coloide.

PATOLOGÍA. Tumor maligno (Carcinoma papilar)

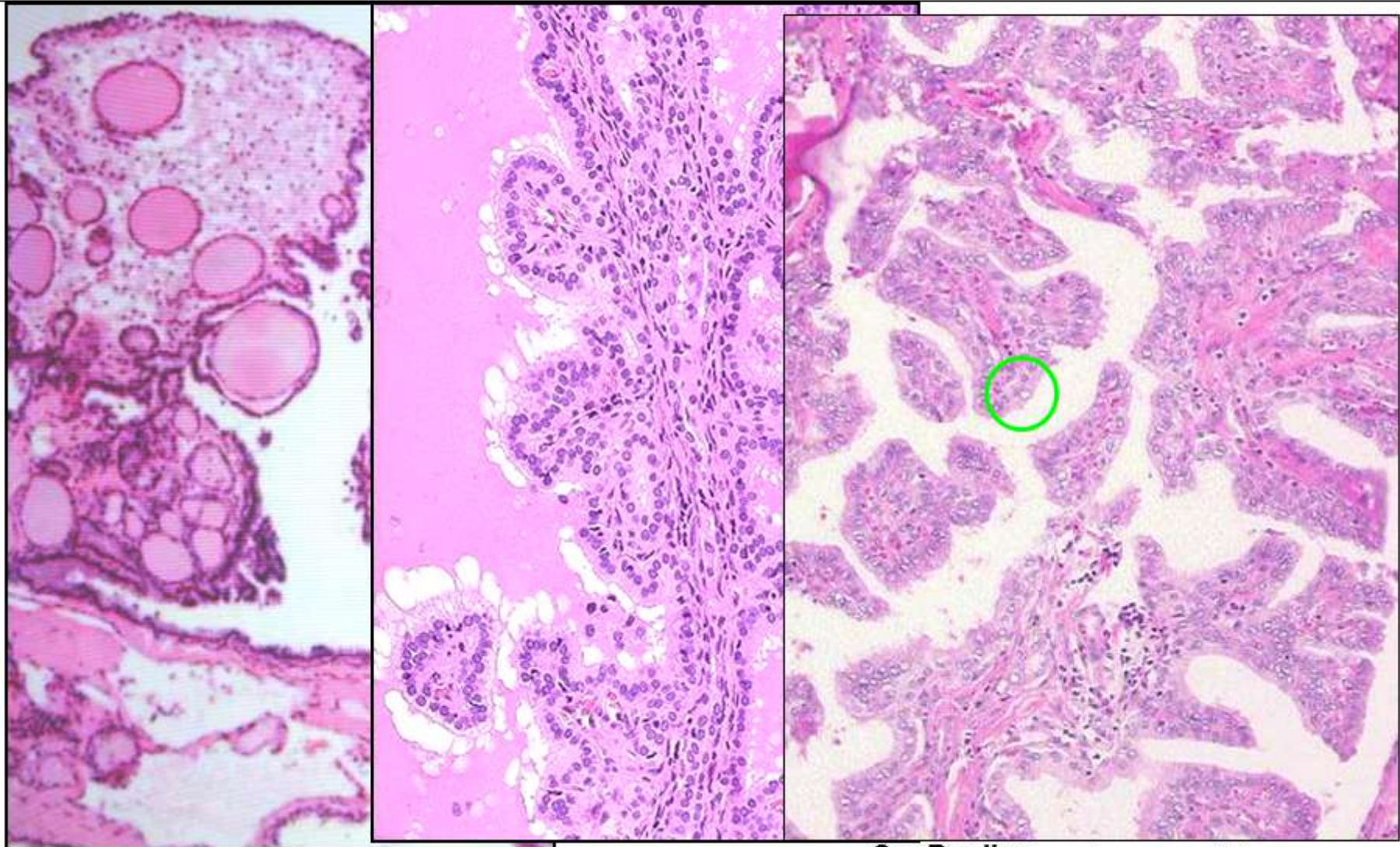


PATOLOGÍA. Tumor maligno (Micro Carcinoma papilar)



Tumor macroscópicamente menor de 10 mm de diámetro, que a la microscopía muestra características de Ca. Papilar.

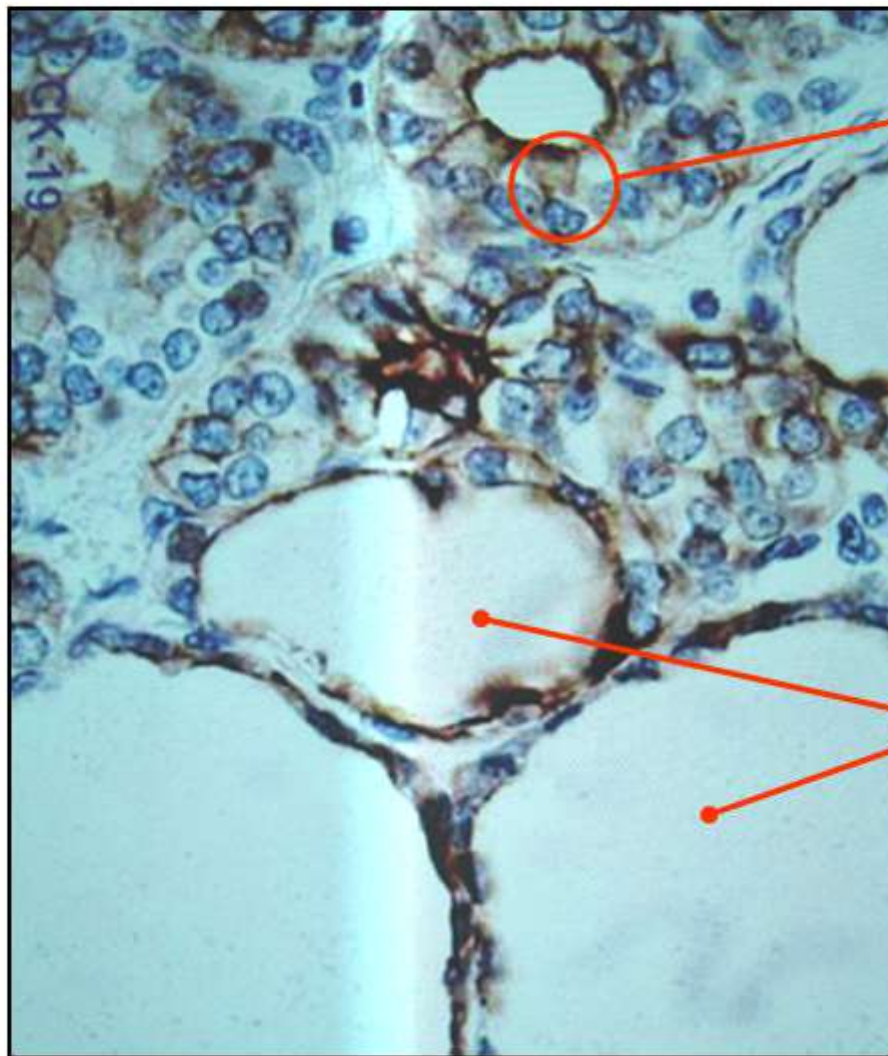
PATOLOGÍA. Diferencias entre Hiperplasia (benigna) y carcinoma papilares



Hiperplasia papilar

Ca. Papilar se observan células con núcleos en vidrio esmerilado

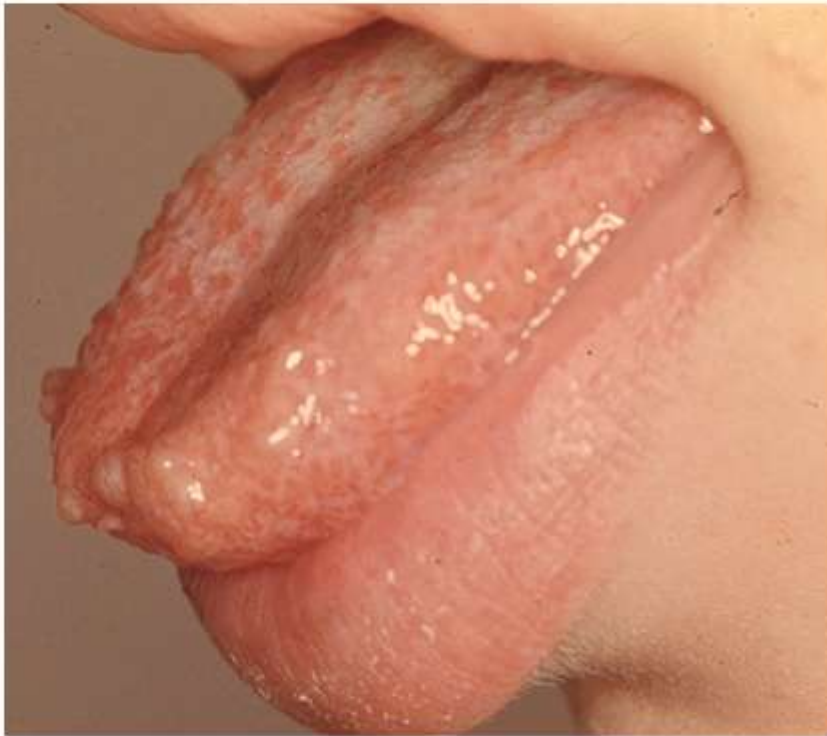PATOLOGÍA. Tinciones inmunohistoquímicas (CK19, Citoqueratina)



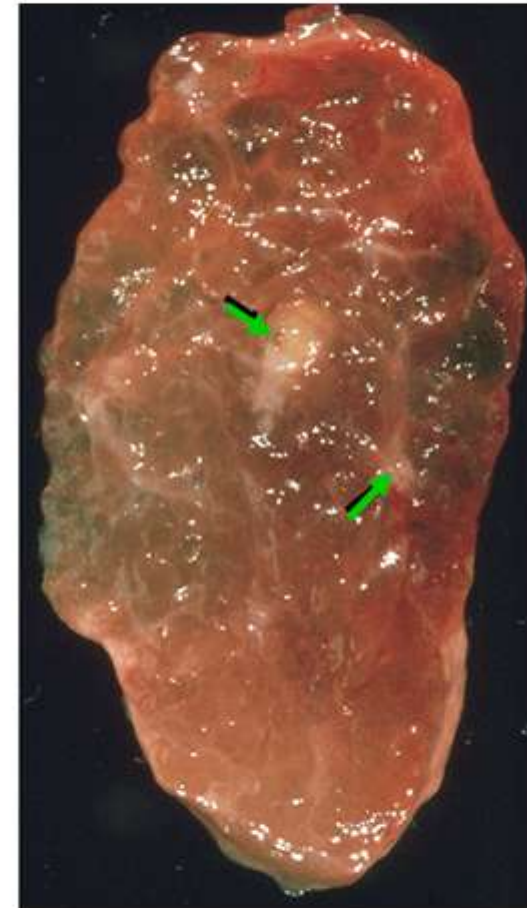
Célula folicular
tinción positiva

Coloide, en
foliculos

PATOLOGÍA. Neoplasia Endócrina Múltiple tipo IIb (Carcinoma Medular)

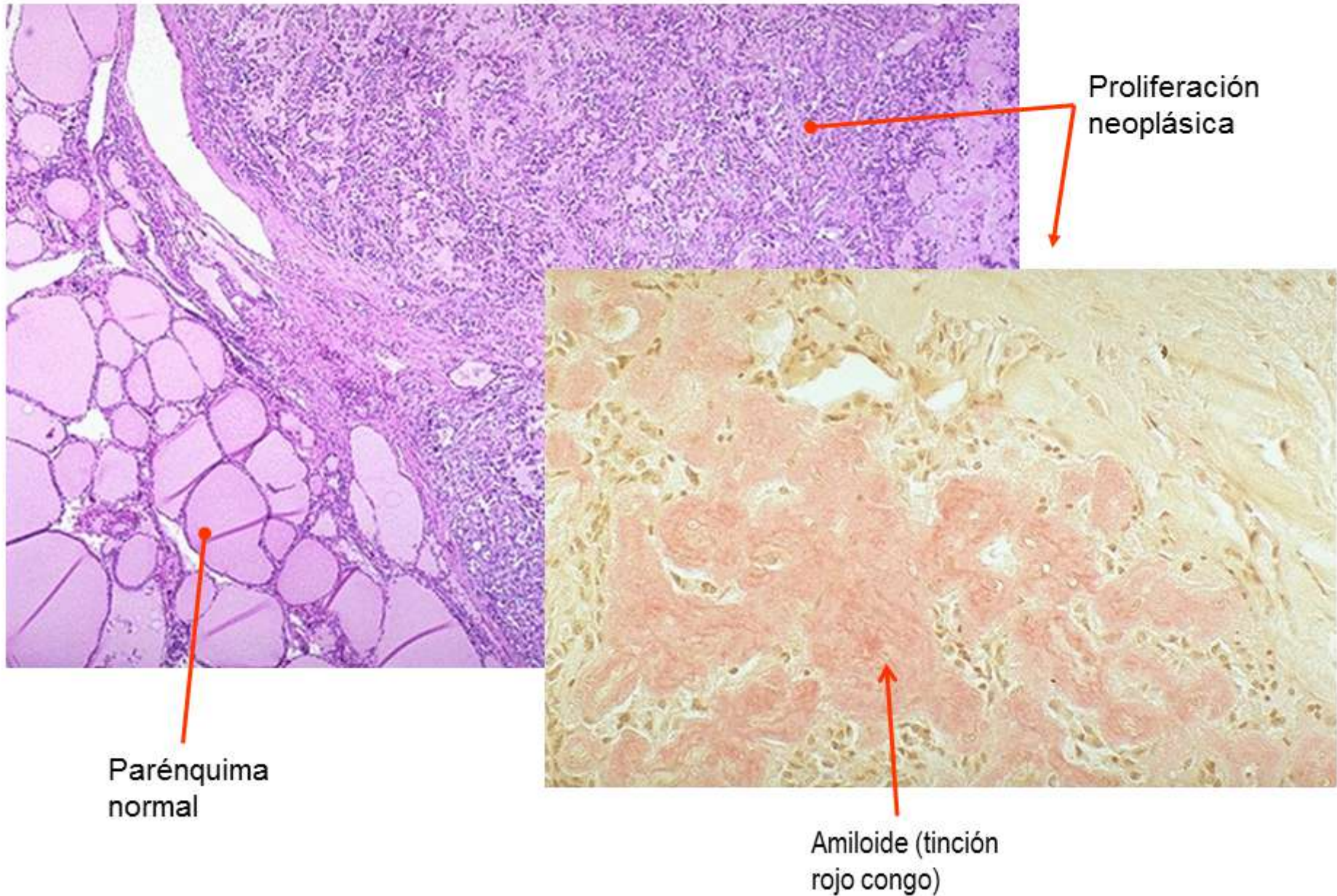


Neuromas cutaneomucosos



Multifocalidad. Corte de la pieza quirúrgica; las flechas indican dos focos neoplásicos.

PATOLOGÍA. Tumor maligno (Carcinoma medular)

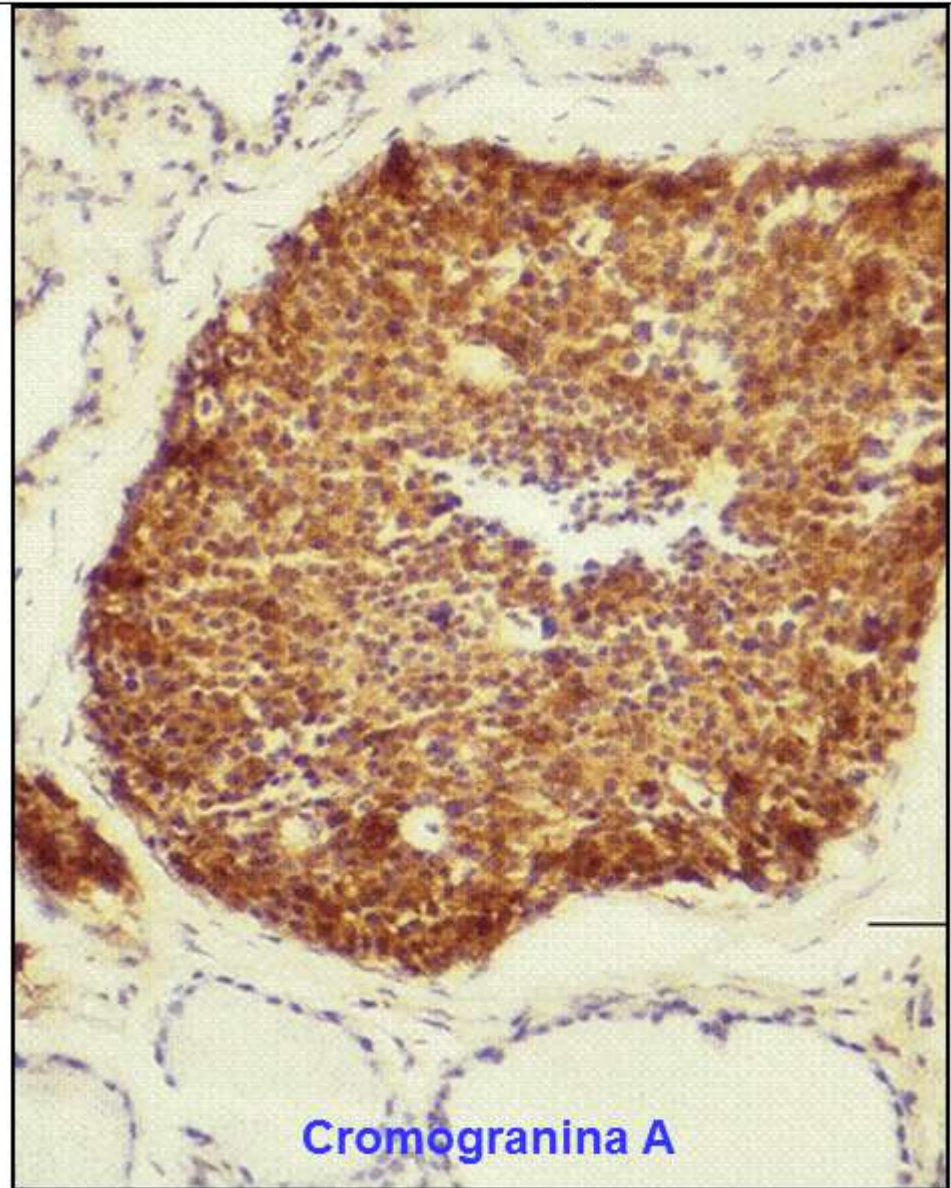
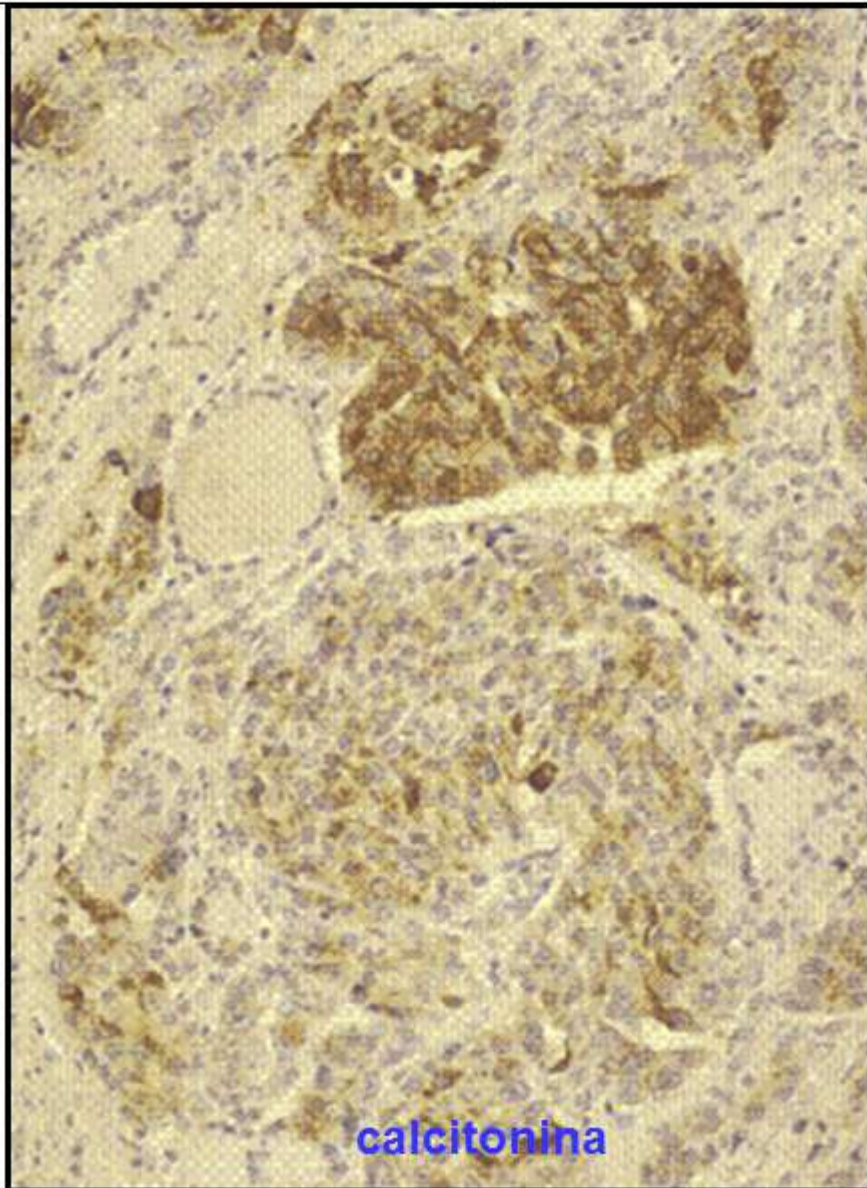


Proliferación
neoplásica

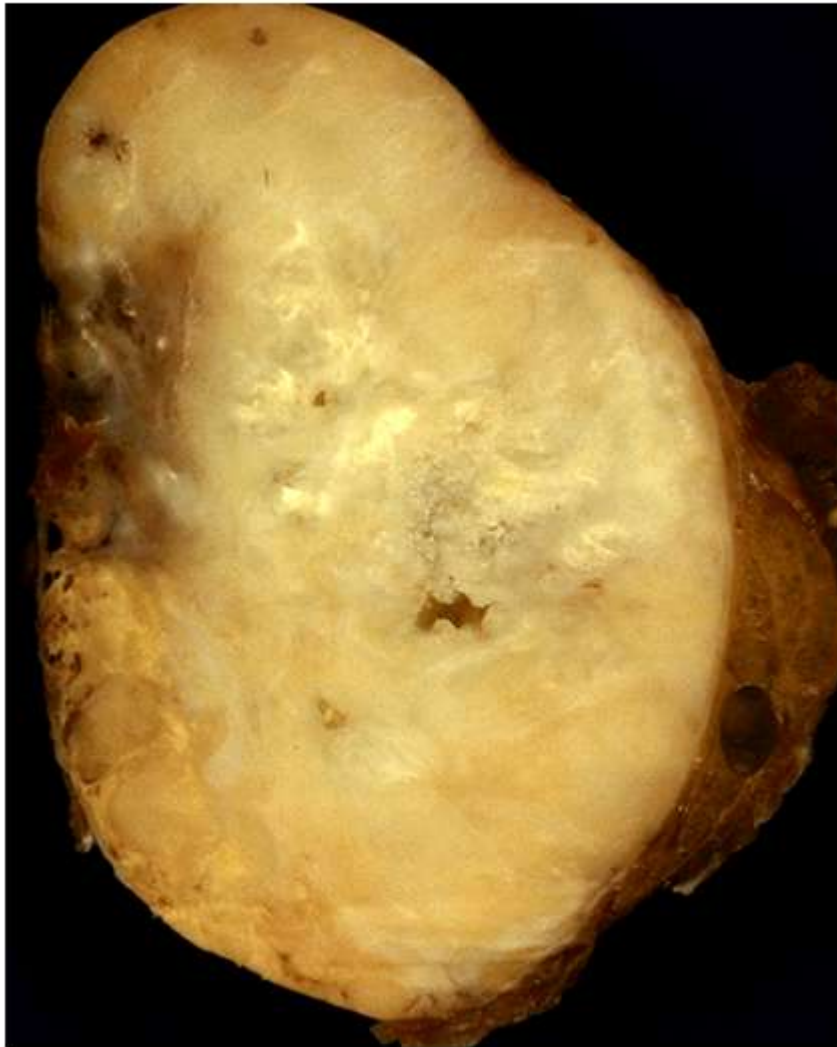Parénquima
normal

Amiloide (tinción
rojo congo)

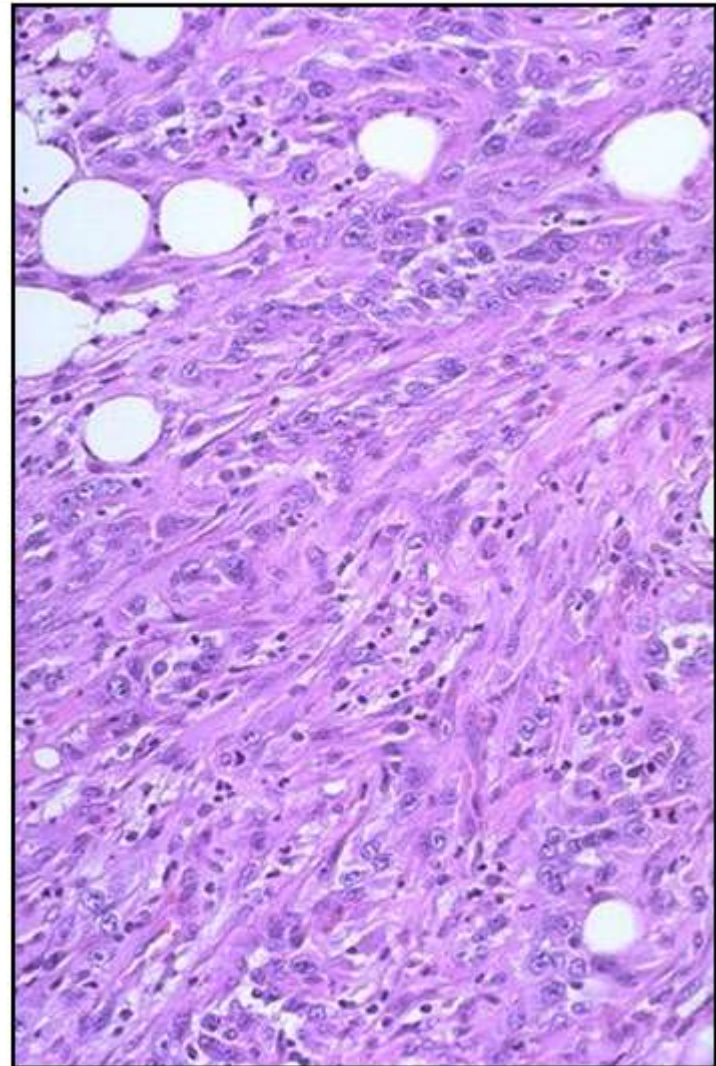
PATOLOGÍA. Carcinoma Medular (Tinciones inmunohistoquímicas)



PATOLOGÍA. Tumor maligno (Carcinoma anaplásico)

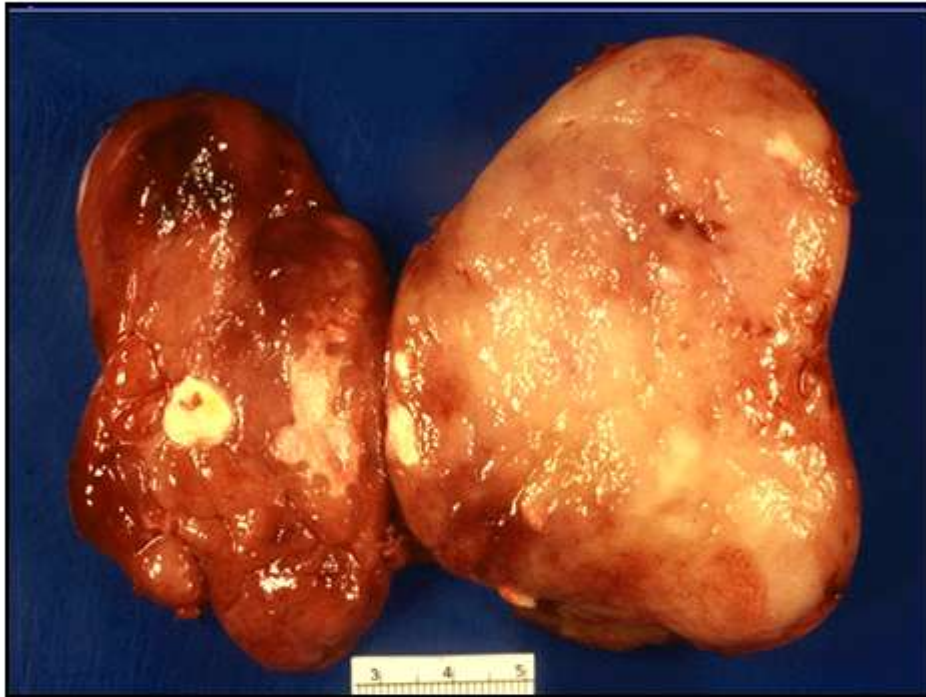

Macroscópicamente, el tumor invade toda la pieza. Es consistente, con poco "brillo", sin "herniación"; con áreas hemorrágicas



Histológicamente, proliferación celular con gran variabilidad de forma y tamaño y aspecto abigarrado

PATOLOGÍA. Tumor maligno (Linfoma)



proliferacion linfoide
(inmunohistoquimica, CD45)

